И.Ю. Саяпина, С.С. Целуйко,
С.А. Лашин, В.С. Остронков

ФУНКЦИОНАЛЬНАЯ МОРФОЛОГИЯ ОРГАНОВ МУЖСКОЙ РЕПРОДУКТИВНОЙ СИСТЕМЫ ПРИ АДАПТАЦИИ К НИЗКИМ ТЕМПЕРАТУРАМ НА ФОНЕ КОРРЕКЦИИ ДИГИДРОКВЕРЦЕТИНОМ

МИНИСТЕРСТВО ЗДРАВООХРАНЕНИЯ РОССИЙСКОЙ ФЕДЕРАЦИИ
ФЕДЕРАЛЬНОЕ ГОСУДАРСТВЕННОЕ БЮДЖЕТНОЕ ОБРАЗОВАТЕЛЬНОЕ УЧРЕЖДЕНИЕ ВЫСШЕГО ОБРАЗОВАНИЯ
АМУРСКАЯ ГОСУДАРСТВЕННАЯ МЕДИЦИНСКАЯ АКАДЕМИЯ

И.Ю. Саяпина, С.С. Целуйко,
С.А. Лашин, В.С. Остронков

ФУНКЦИОНАЛЬНАЯ МОРФОЛОГИЯ ОРГАНОВ МУЖСКОЙ РЕПРОДУКТИВНОЙ СИСТЕМЫ ПРИ АДАПТАЦИИ К НИЗКИМ ТЕМПЕРАТУРАМ НА ФОНЕ КОРРЕКЦИИ ДИГИДРОКВЕРЦЕТИНОМ

Благовещенск, 2018

MINISTRY OF HEALTH OF RUSSIAN FEDERATION
FEDERAL STATE EDUCATIONAL INSTITUTION OF HIGHER EDUCATION AMUR STATE MEDICAL ACADEMY

Sayapina I.Yu., Tseluyko S. S.,
Lashin S.A., Ostronkov V.S.

FUNCTIONAL MORPHOLOGY OF ORGANS OF THE MALE REPRODUCTIVE SYSTEM IN ADAPTATION TO LOW TEMPERATURES AND TREATMENT BY DIHYDROQUERCETHIN

Blagoveshchensk, 2018

УДК 612.616:616-001.18: 678.048: 599.323.4
ББК (Р)
Functional morphology of organs of the male reproductive system in adaptation to low temperatures and treatment by Dihydroquercetin / И.Ю. Саяпина, С.С. Целуйко, С.А. Лашин, В.С. Остронков; Благовещенск: ООО «Типография», 2018. – 179 стр., ил.

Монография посвящена анализу нарушений структурного и функционального гомеостаза яичек и простаты, развивающихся у экспериментальных животных в ответ на адаптацию к низким сезонным температурам, что является обоснованием для поиска и внедрения средств и методов коррекции данных нарушений. В монографии представлены новые факты о состоянии генеративной и эндокринной функций яичка во время адаптации к действию холода, раскрыты структурные основы их обеспечения, рассматриваются изменения железистого компонента и стромального микроокружения простаты. Обсуждается патогенетическая роль окислительного стресса, развивающегося в тканях яичка и простаты на этапах холодовой адаптации, в ремоделировании яичек и простаты на тканевом, клеточном у внутриклеточном уровнях. Даётся морфологическое обоснование эффективности коррекции обнаруженных изменений биофлавоноидом дигидрокверцетин. Монография может быть рекомендована специалистам в области экспериментальной репродуктологии, морфологии, урологии и андрологии, а также студентам медицинских вузов и биологических факультетов университетов.

Ключевые слова: яички, простата, самцы крыс, адаптация, низкие температуры, биофлавоноиды, дигидрокверцетин.

Рецензенты:
Рыжавский Борис Яковлевич – заслуженный деятель науки РФ, зав. кафедрой биологии и гистологии Дальневосточного государственного медицинского университета, доктор медицинских наук, профессор;
Рева Галина Васильевна, доктор медицинских наук, профессор кафедры фундаментальной медицины Школы биомедицины ДВФУ Дальневосточного федерального государственного университета.

The monograph is devoted to the analysis of disorders of structural and functional homeostasis of the testes and prostate that develop in experimental animals in response to adaptation to low seasonal temperatures, which is the rationale for searching for and implementing tools and methods for correcting these disorders. The monograph presents new facts about the state of generative and endocrine functions of the testis during adaptation to the effects of cold, reveals the structural basis for their provision, the changes in the glandular component and the stromal microenvironment of the prostate examines. To discusses the role of oxidative stress in pathogenesis of remodeling of the testes and the prostate tissues, and disorders of these organs at the stages of cold adaptation. The morphological justification of the effectiveness of treatment by bioflavonoid dihydroquercetin is given in monograph. The monograph can be recommended to specialists in the field of experimental reproductive medicine, morphology, urology and andrology, as well as to students of medical universities and the biological faculties of universities.

Key words: testes, prostate, male rats, adaptation, low temperatures, bioflavonoids, dihydroquercetin.

© И.Ю. Саяпина, С.С. Целуйко, С.А. Лашин, В.С. Остронков. 2018.

О компании «Аметис»

Компания «Аметис» основана в г. Благовещенск 25 июня 1998 года. Несмотря на то, что «Аметис» – предприятие сравнительно молодое, но уже сегодня является крупнейшим промышленным комплексом по выпуску экстрактов из лиственницы Даурской и зарекомендовало себя как стабильного, конкурентоспособного участника рынка. Вся деятельность предприятия подчинена одной цели — создание инновационного высокотехнологичного производства по комплексной переработке древесины лиственницы даурской с последующим извлечением уникальных природных субстанций.

Предприятие не стоит на месте и активно развивается как на российском, так и на международных рынках, совершенствуя технологию производства, внедряя ноу-хау с целью получения качественного, высокоэффективного природного продукта. В этой связи, компания тесно сотрудничает порядка с 20 ведущими научными учреждениями страны, среди которых Амурская государственная медицинская академия, Дальневосточный государственный аграрный университет, институты Томска, Новосибирска и Москвы.

ИННОВАЦИОННОЕ ПРЕДПРИЯТИЕ ЗАО «АМЕТИС» ПО ПРОИЗВОДСТВУ ПРИРОДНЫХ ЭКСТРАКТОВ ИЗ ДРЕВЕСИНЫ ЛИСТВЕННИЦЫ ДАУРСКОЙ

Основной цех по производству экстрактов из лиственницы даурской The main facility for the production of Dahurian larch-derived extracts.

Продукция торговой марки «Лавитол» производства ЗАО «Аметис» (http://www.ametis.ru)

Авторы монографии

Саяпина Ирина Юрьевна

д.б.н., профессор кафедры гистологии и биологии ФГБОУ ВО Амурская ГМА Минздрава России

Целуйко Сергей Семенович

д.м.н., профессор, заведующий кафедрой гистологии и биологии ФГБОУ ВО Амурская ГМА Минздрава России

Лашин Сергей Алексеевич

председатель совета директоров АО «АМЕТИС»

Остронков Владимир Сергеевич

генеральный директор АО «АМЕТИС»

ПРЕДИСЛОВИЕ

Репродуктивная функция человека и животных является основой продолжения жизни на Земле, поэтому любые отклонения в репродуктивной сфере приводят к серьёзным, зачастую, глобальным негативным последствиям. В последние десятилетия у мужчин во всем мире отмечается резкое ухудшение показателей спермограммы, по данным центров репродуктологии, уменьшается процент оплодотворяемости, учащаются случаи эмбриональной смертности. Эти факты указывают на необходимость принятия срочных мер для выяснения причин репродуктивных отклонений, изучения механизмов и поиска профилактических средств коррекции.

Методический подход, выбранный авторами для оценки генеративной и инкреторной активности семенников с использованием многофакторного количественного анализа, методов иммуногистохимии и электронной микроскопии, позволил получить новые и объективные сведения о структурно-функциональном ремоделировании эндокринной ткани семенников и эпителиосперматогенного слоя извитых канальцев семенника. Авторами монографии было установлено, что адаптация к экстремально низким температурам вызывает стойкие нарушения сперматогенеза в семенниках крыс, обусловленные развитием общего адаптационного синдрома, которые сохраняются достаточно длительное время. Полученные результаты являются теоретическим обоснованием для разработки методов коррекции нарушений генеративной и эндокринной функции семенников при экстремальных воздействиях на организм.

Данные о функциональной морфологии семенников на этапах адаптации к сезонным температурам, расширяют имеющиеся представления о причинах, вызывающих нарушения сперматогенеза и его регуляции.

Выявленное на экспериментальной модели холодовой адаптации протективное действие биофлавоноида дигидрокверцетина даёт возможность использовать его для коррекции тестикулярной дисфункции различного генеза. Данные, представленные в монографии, могут быть использованы в научно-исследовательской работе и вопросах преподавания на кафедрах медицинских вузов и биологических факультетах университетов.

Рыжавский Борис Яковлевич – доктор медицинских наук, профессор
Рева Галина Васильевна – доктор медицинских наук, профессор

СОДЕРЖАНИЕ

Список сокращений ……... 7
Введение …… 8
Глава 1. …… 10
1.1. Репродуктивная система и климатогеографические факторы среды…… 10
1.2. Средства, повышающие адаптационные возможности организма: перспективы применения……. 14
1.3. Обоснование выбора объекта морфологических исследований и дизайн эксперимента…….. 16
Глава 2. …… 18
2.1. Функциональная морфология яичек интактных крыс……... 18
2.2. Функциональная морфология простаты интактных крыс…… 33
Глава 3. …… 44
3.1. Функциональная морфология яичек на этапах адаптации к низким температурам…… 44
3.2. Функциональная морфология простаты на этапах адаптации к низким температурам……. 83
Глава 4. …… 119
4.1. Функциональная морфология яичек и простаты при адаптации к низким температурам на фоне БАД дигидрокверцетин 119
Заключение …… 138
Литература …… 140

Список сокращений:

БАД – биологически активная добавка к пище
ВП – вентральные доли простаты
ДЛП – дорсальные и латеральные доли простаты
ДК – диеновые конъюгаты
ДКВ – дигидрокверцетин (таксифолин)
МД – малоновый диальдегид
ПОЛ – перекисное окисление липидов
АОС – антиокислительная система
Zn-СОД - супероксиддисмутаза
цГМФ – циклический гуанозинмонофосфат
ГЛ – гидроперекиси липидов

ВВЕДЕНИЕ

Репродуктивное здоровье населения является неотъемлемым составляющим демографических процессов, происходящих в обществе, поэтому проблемы, связанные с его нарушением, выходят сегодня за рамки медицинских, и приобретают социальный характер.

На протяжении последних десятилетий во всем мире прослеживается отчётливая тенденция к снижению активности сперматогенеза у мужчин [20, 81, 372]. Нормативный показатель концентрации сперматозоидов в эякуляте с 60 млн/мл (50–70-е годы XX в.) снизился к настоящему времени до 20 млн/мл. Скорость падения концентрации спермиев в эякуляте согласно расчётам учёных составляет примерно 2% в год [81]. За период с 2005 по 2010 гг. прирост абсолютного числа пациентов с заболеваниями предстательной железы только у нас в стране составил 36,2% [4]. Отмечается рост бесплодных браков, в которых, по данным статистики, возрастает доля мужского фактора. Если несколько десятилетий назад доля мужской инфертильности, как причины бесплодного брака, составляла по разным данным от 15 до 25%, то на сегодняшний день она составляет по разным оценкам от 30 до 60% [81]. Репродуктивные проблемы в браке помимо бесплодия сопровождаются фактами невынашивания беременности, рождением потомства с врождёнными аномалиями развития. Как показывают литературные данные, 16% гамет у человека изначально являются неспособными к оплодотворению, а 47% погибают на ранних этапах эмбрионального развития [81].

Масштабы репродуктивных потерь в значительной степени зависят от того, в каких условиях протекает прогенез. В связи с этим, своевременное выявление факторов риска репродуктивного здоровья и прогнозирование последствий их влияния на организм является одним из актуальных направлений современной репродуктологии [81].

В настоящее время большое значение придаётся изучению влияния экологических факторов на прогенез и начальные этапы репродуктивного процесса. На настоящий момент учёные располагают информацией о многих факторах внешней среды, вызывающих нарушения в органах репродуктивной системы, однако, истинные причины снижения репродуктивной функции у мужчин окончательно не установлены.

Средовые факторы, оказывающие негативное влияние на репродуктивную функцию человека и животных, в подавляющем большинстве являются антропогенными. К ним можно отнести ионизирующую радиацию и другие виды излучения [41, 42, 160], химические соединения, применяющиеся на производстве, в сельском хозяйстве и быту [7, 209, 247, 333, 346], фармацев-

тические препараты [17, 91, 121, 288, 289, 395]. Отрицательно влияют на репродуктивную функцию такие социокультурные факторы, как стресс, курение, употребление алкоголя и наркотиков [170, 171, 204, 248, 253, 479, 481].

Говоря о многообразии причин, отрицательно влияющих на репродуктивную систему, нельзя недооценивать роль климатических факторов. Известно, что репродуктивная система, сформировавшаяся в процессе эволюции под влиянием факторов внешней среды, сохранила зависимость своей деятельности от изменения этих факторов [3, 25, 37, 81, 126,162, 196, 211, 303, 402, 468].

Обзор литературы показал, что механизмы и степень влияния на мужскую половую систему экстремальных климатических факторов, к которым относятся и низкие температуры, изучены недостаточно, а морфологические работы, которые бы в полной мере раскрывали сложные взаимоотношения составляющих мужской репродуктивной системы при действии на организм низких температур, отсутствуют.

Все это определяет необходимость разработки экспериментальной модели, позволяющей с морфологических позиций оценить структурно-функциональное состояние органов мужской репродуктивной системы при различных вариантах взаимодействия организма с низкими температурами.

Дальнейшие морфологические исследования в этом направлении представляются нам актуальными не только с теоретической точки зрения, но и практически – для разработки критериев риска репродуктивных потерь и способов профилактики нарушений мужской репродуктивной функции в период адаптации организма к низким сезонным температурам.

В данной монографии описываются особенности структурной и функциональной реорганизации яичек и простаты крыс на этапах адаптации организма животных к низким температурам, полученные на основе комплексного морфологического анализа, включающего как рутинные гистологические методики, так и современные методы, включающие трансмиссионную электронную микроскопию, аппаратную морфометрию, методы гистохимического, иммуногистохимического и биохимического анализа. На основе принципов доказательной медицины даётся обоснование эффективности использования БАД дигидрокверцетин в качестве средства, устраняющего тестикулярную дисфункцию [99] и повышающего адаптационные возможности простаты [100] при действии низких температур (патент на изобретение RUS 2538639 09.07.2013, патент на изобретение RUS 2528906 01.03.2013).

Следует подчеркнуть, что основу монографии составили приоритетные результаты исследований, проводимых на кафедре гистологии и биологии и на базе ЦНИЛ ФГБОУ ВО Амурская ГМА Минздрава России.

ГЛАВА 1.

1.1. Репродуктивная система и климатогеографические факторы среды

Постоянно действующие на организм человека и животных внешние факторы среды, такие, как температура, атмосферное давление, влажность, скорость движения воздуха, продолжительность светового дня, геомагнитный фон Земли, следует рассматривать как климатогеографические, или природные. Эти факторы сыграли решающую роль в эволюционном становлении всех живых организмов.

Формирование репродуктивной функции млекопитающих в процессе филогенеза происходило в тесном взаимодействии с природными факторами среды. Зависимость репродуктивной активности от климатических условий и метеорологических факторов наиболее выражена у животных с сезонным типом размножения. Так, у самцов хомячков, мышей, сусликов и ряда других грызунов-гибернантов, с наступлением темнового периода в половых железах наблюдаются значительные регрессивные изменения, сопровождающиеся уменьшением веса яичек, снижением активности сперматогенеза, физиологической атрофией придатка яичка и добавочных желёз [3, 127, 129, 169, 325]. У самок грызунов прекращаются циклические изменения в органах репродукции, тормозится созревание фолликулов в яичниках [3, 286, 382].

У человека некоторые элементы из описанных механизмов сезонной регуляции фертильности обнаруживались ещё в XX веке. У женщин народов, живущих в приполярных областях, на период полярной ночи развивалось длительное ановуляторное состояние, у мужчин снижалась активность сперматогенеза [25, 37]. Изменение условий жизни человека (удлинение светлого периода суток за счёт искусственного освещения, поддержание комфортной температуры в жилище и ряд других) способствовали ослаблению влияния природных факторов среды на процесс репродукции [81, 468].

Таким образом, в результате длительной социальной эволюции у человека, как биологического вида, сформировался всесезонный тип размножения. Тем не менее, результаты многочисленных исследований свидетельствуют о том, что репродуктивная функция человека по-прежнему сохраняет зависимость от климатогеографических факторов среды [3, 81, 162, 196, 211, 303, 402, 468]. В зарубежной литературе описываются сезонные флуктуации концентрации и подвижности сперматозоидов в эякуляте у мужчин. Например, [364] сообщают о том, что в зимнее время года отмечаются более высокие показатели концентрации и подвижности спермиев, а наиболее низкие показатели имеют место в летний период. Наиболее выраженные сезонные

колебания спермограммы авторы наблюдали у мужчин, работа которых связана с постоянным пребыванием на свежем воздухе, что подчёркивает роль температурного фактора в сезонных изменениях активности сперматогенеза.

Однако результаты исследований [364] противоречат имеющимся в литературе сведениям о фертильности женского организма. Анализ публикаций отечественных и зарубежных авторов показывает, что в зимнее время года у женщин увеличивается число ановуляторных циклов, соответственно этому уменьшается число зачатий. Например, [143, 162, 303, 402] отмечают снижение зачатий в зимнее время года не только в северных странах, таких как Финляндия, Швеция и Норвегия, но и в южных, таких как Греция и Испания. Пик фертильности у женщин европейского Севера России по результатам исследований [109] приходится на август-сентябрь.

В исследовании [21] было установлено, что динамика метеорологических факторов влияет на качественные и количественные показатели спермограммы человека. Были получены данные о прямой корреляции между условной температурой и числом мужчин с тератозооспермией, условной температурой, сальдо теплового баланса, амплитудой давления и числом мужчин с олигоастенозооспермией. Необходимо отметить, что некоторыми исследователями факт сезонного изменения репродуктивной активности у человека ставится под сомнение. В обзоре [20] имеется ссылка на результаты обследования мужчин, участвующих в программах искусственного осеменения, которые не выявили различий спермограммы в зависимости от времени года. Климатогеографические факторы среды оказывают влияние не только на гонады, но и на добавочные половые железы. В качестве доказательства можно привести данные медицинской статистики по заболеваемости хроническим простатитом. В России этим заболеванием страдает до 35% мужчин трудоспособного возраста [4, 33], но наиболее подвержены хроническому простатиту жители городов, расположенных в местностях с низкими сезонными температурами, особенно в сочетании со значительными перепадами температуры и высокой влажностью. Заболеваемость хроническим простатитом в данной популяции составляет уже не 35%, а 72%, что свидетельствует о нестабильности функционирования органов мужской репродуктивной системы в период адаптации к сезонным климатогеографическим факторам [33].

Таким образом, несмотря на то, что биологическая эволюция человека почти прекратилась, многочисленные литературные данные указывают на тесную связь репродуктивной системы и факторов внешней среды. Однако результаты исследований по влиянию метеорологических факторов среды на репродуктивную функцию человека имеют противоречивый характер.

На сегодняшний день среди всех факторов среды, оказывающих влияние на здоровье человека, удельный вес природных факторов составляет 20% [81]. Влияние климатогеографических факторов среды на живые организмы возрастает по мере удаления от экватора к северу и югу. Особую, нередко патогенную роль, природные факторы приобретают на территориях с экстремальными условиями среды, предъявляя организму повышенные требования. Одним из дестабилизирующих природных факторов в районах Сибири и Дальнего Востока являются низкие сезонные температуры [2, 34, 69, 71, 123, 125]. Хорошо известно, что максимальное функциональное напряжение организм человека и животных испытывает в период адаптации к низким сезонным температурам. В связи с этим изучение механизмов адаптации живых организмов к низким температурам является одним из актуальных направлений медико-биологических исследований.

Существует два типа холодовой адаптации: I тип – это адаптация к длительному и постоянному действию умеренного холода; II тип – это адаптация к прерывистому действию сильного холода [48, 67, 93]. У животных, которые дополнительно защищены от холода шерстью, имеет место холодовая адаптация I типа, которая обеспечивается увеличением теплопродукции за счёт несократительного термогенеза. Для человека наиболее характерна холодовая адаптация II типа. Как показывает анализ опубликованных работ, подавляющее большинство исследований по изучению влияния низких температур на организм, носит экспериментальный характер, краткий обзор которых будет продолжением настоящего раздела.

В парадигме изучения адаптации организма млекопитающих и человека к низким температурам оформилась концепция холодового стресса. Холодовой стресс рассматривается как комплекс защитно-приспособительных реакций организма, сопровождающийся изменениями физиологических и биохимических параметров, и обеспечивающий поддержание постоянства внутренней среды при низкой температуре окружающей среды [12, 30, 116, 131, 132]. Концепция холодового стресса определила интерес исследователей к изучению роли стресс-реализующих систем организма, таких как симпатоадреналовая система и гипоталамо-гипофизарно-надпочечниковая система, в процессе адаптации организма животных к низким температурам [62, 53, 57, 70, 104]. Параллельно изучению состояния стресс-реализующих систем, достаточное внимание уделяется изучению органов и систем, являющихся мишенями для холодового воздействия [78, 79, 125], а также органов и тканей, участвующих в термогенезе [295, 296, 380]. Есть работы, посвящённые изучению роли стресс-лимитирующих систем организма в обеспечении адаптации организма животных к холоду [32, 126, 129, 296, 380].

Адаптация млекопитающих и человека к низким сезонным температурам представляет собой одну из сложных компенсаторно-приспособительных реакций организма, включающую физиологические и химические механизмы терморегуляции [27, 47, 48, 53, 86, 93]. Важную роль в поддержании температурного гомеостаза организма выполняет симпато-адреналовая система, осуществляющая регуляцию энергетических процессов через активизацию липолиза и гликогенолиза [30, 47, 54, 86, 87, 131]. Катаболизм липидов и усиление окислительно-восстановительных процессов в клетках неизбежно приводит к активации реакций перекисного окисления липидов [62, 131, 132]. В связи с этим ещё одним направлением экспериментальных исследований является изучение процессов свободно-радикального окисления липидов при холодовом стрессе.

Накопление продуктов перекисного окисления липидов при моделировании холодового стресса у крыс отмечается многими авторами [57, 62, 104, 116, 131, 132], а исследования [61] показали, что в зимний период у самцов крыс в тканях печени, почек, мозга и яичек содержание продуктов перекисного окисления липидов выше, чем летом.

Репродуктивная система человека и животных не является системой-мишенью при холодовом воздействии на организм, однако развитие общего адаптационного синдрома, возникающего при стрессе любой этиологии, приводит к нарушениям в системе гипоталамус-гипофиз-гонады. В настоящее время обосновано представление о том, что негативные средовые воздействия могут реализовываться как за счёт непосредственных влияний на ткани-мишени репродуктивной системы, так и через центральные механизмы, регулирующие репродуктивную функцию [76, 81, 106, 119, 126], причём по литературным данным, последний механизм встречается значительно чаще. Таким образом, негативные эффекты низких температур на систему репродукции реализуются опосредованно, через звенья центральной регуляции.

Несмотря на всю актуальность проблемы, в доступной литературе имеются единичные экспериментальные морфологические работы по изучению структуры и функции органов репродуктивной системы самок крыс при действии низких температур [29, 72, 123]. У самцов крыс в органах репродуктивной системы изучалось состояние нитрооксидергической системы в условиях острого и хронического холодового стресса [32], а также влияние гипотермии на сперматогенные клетки [156].

Таким образом, вопросы морфологической адаптации органов репродуктивной системы к низким температурам далеки от своего разрешения. Остаётся не изученным влияние окислительного стресса, индуцированного адаптацией к низким температурам, на систему репродукции. Встаёт необхо-

димость разработки экспериментальной модели по воссозданию холодовой адаптации II типа, позволяющей изучить структурное и функциональное состояние органов репродуктивной системы самцов крыс при действии низких температур, а полученные результаты экстраполировать на человека. Изучение морфологических аспектов адаптации репродуктивной системы при действии низких температур имеет фундаментальное значение для биологии и медицины. Дальнейшие исследования в этом направлении представляются актуальными не только с теоретической точки зрения, но и с практической – для разработки способов коррекции нарушений репродуктивной функции в период адаптации организма человека и животных к экстремальным климатогеографическим факторам среды.

1.2. Средства, повышающие адаптационные возможности организма: перспективы применения

В настоящее время широко используются средства, повышающие адаптационные возможности организма при действии неблагоприятных факторов среды [28, 91, 102, 104], параллельно этому ведётся поиск новых перспективных лекарственных средств и биологически активных добавок (БАД) к пище. БАД в настоящее время находят широкое применение, что обусловлено значительным увеличением интенсивности воздействия на организм человека неблагоприятных факторов среды, а также участием БАД в регуляции адаптивно-защитных функций организма [117, 120]. Под БАД понимают природные или идентичные природным биологически активные соединения, способные регулировать либо стимулировать основные функции организма в пределах физиологической нормы [117, 120]. Согласно Федеральному закону РФ «О качестве и безопасности пищевых продуктов» № 29-ФЗ от 02.01.2000 г. БАД относятся не к лекарственным препаратам, а к пищевым продуктам. Несмотря на то, что БАД не являются лекарствами, их применение может оказать существенное влияние на организм через изменение метаболизма. БАД имеют преимущества перед лекарствами при назначении здоровым людям на время акклиматизации, работающим в неблагоприятных условиях труда, либо для профилактики обострения хронических заболеваний [120].

Репродуктивная система человека и животных чрезвычайно чувствительна к действию экстремальных факторов среды, в связи с этим поиск средств, повышающих адаптационные возможности органов репродуктивной системы, является важнейшей медико-биологической проблемой. Значимость данного направления определяется, по меньшей мере, двумя обстоятельствами. Во-первых, за последние десятилетия наблюдается существенное снижение репродуктивной функции у мужчин, что отрицательно сказывается на

демографической ситуации в стране. Во-вторых, лечение инфертильных состояний у мужчин серьёзно осложняется высокой чувствительностью мужских половых клеток даже к неспецифической терапии, включающей адаптогены, витамин Е, поливитамины и микроэлементы [11]. В связи с этим, наиболее перспективными средствами для коррекции нарушений в системе репродукции, являются биологически активные вещества, или модификаторы биологического ответа, имеющие природное происхождение [10, 91, 121, 133, 141, 209, 260, 299, 315, 324, 360, 395, 435, 487].

На протяжении многих десятков лет и до настоящего времени основными источниками новых природных соединений являются высшие наземные растения. В конце 40-х годов прошлого столетия в древесине дугласовой пихты впервые был обнаружен биофлавоноид дигидрокверцетин. К настоящему времени установлено, что это соединение распространено довольно широко, но его промышленное получение возможно только из древесины лиственницы сибирской и даурской благодаря высокому содержанию и особенностям качественного и количественного состава экстрактивных веществ этих пород [43, 59, 118].

Дигидрокверцетин (таксифолин) – основное флавоноидное соединение древесины лиственницы сибирской и даурской, его содержание составляет до 1,5 % от веса абсолютно сухой древесины. Дигидрокверцетин, как вещество, близкое по строению молекулы к рутину и кверцетину, обладает выраженной Р-витаминной активностью, а, следовательно, способностью укреплять стенки сосудов [58]. Кроме того, дигидрокверцетин по своим химическим свойствам является активным антиоксидантом, способным связывать свободные радикалы, при этом уровень антиоксидантной активности позволяет поставить его на первые позиции среди веществ со схожим спектром действия [58, 59, 77, 112, 113]. В литературе имеются данные о способности дигидрокверцетина снижать в крови содержание липопротеидов высокой плотности, вызывающих накопление холестерина, а также повышать устойчивость тканей организма к повреждающему действию высокой концентрации сахара в крови [59, 77, 130]. Уникальное сочетание гипохолестеринемического, ангиопротекторного, антиоксидантного и антилипогеназного действия дигидрокверцетина даёт возможность использовать его как в лечебных, так и в профилактических целях, снижая вредное воздействие самых разнообразных факторов среды, включая лиц, подверженных воздействию стрессовых факторов или экстремальных климатических условий [118, 124]. Кроме того, дигидрокверцетин является малотоксичным соединением, не обладающим мутагенными свойствами и не угнетающим репродуктивную функцию животных [36, 130]. Таким образом, дигидрокверцетин широко используются для

повышения адаптационных возможностей организма при действии экстремальных факторов среды. Как показывает обзор имеющейся литературы, влияние БАД дигидрокверцетин на репродуктивную функцию человека и животных при действии экстремально низких температур изучено не было.

1.3. Обоснование выбора объекта морфологического исследования и дизайн эксперимента

В процессе одомашнивания многие животные утратили сезонность в осуществлении репродуктивной функции: большинство домашних и лабораторных животных в искусственно созданных условиях способно размножаться в любое время года. Одним из видов лабораторных животных, у которых сформировался всесезонный тип размножения, являются крысы *Rattus norvegicus*. Органы репродуктивной системы крыс *Rattus norvegicus* не претерпевают сезонных изменений, что делает их весьма ценным объектом для экспериментального моделирования различных вариантов воздействия неблагоприятных факторов среды на систему репродукции. В настоящем экспериментальном исследовании в качестве объекта морфологического исследования были использованы главные и добавочные органы репродуктивной системы самцов белых крыс, а именно яички и простата.

Экспериментальные животные содержались на стандартном пищевом рационе, при соблюдении 12-ти часового светового режима, при свободном доступе к пище и воде. За 2 недели до начала эксперимента животные рассаживались в отдельные клетки для психосоциальной адаптации. Все животные вводились в эксперимент в возрасте 2-х месяцев, что соответствует наступлению половой зрелости у крыс [233], одновременно исключается влияние возрастных изменений в органах репродукции на результаты эксперимента.

В соответствии с целью и задачами настоящего исследования в структуре эксперимента было выделено два направления (табл. 1):

Первая серия экспериментов была направлена на изучение органов репродуктивной системы крыс-самцов на этапах адаптации организма животных к низким сезонным температурам. Температурный режим охлаждения и экспозиция были выбраны с учётом возникновения в таких условиях у животных выраженных биохимических и морфологических изменений [29, 78, 123, 96]. Животные, участвующие в экспериментах первой серии, были рандомизированы на три группы (табл. 1).

Актуальным направлением современной экспериментальной морфологии является поиск средств, повышающих адаптационные возможности организма при действии экстремальных факторов среды. В связи с этим в третьей серии экспериментов изучалась возможность коррекции негативных

воздействий экстремально низких температур на репродуктивную систему животных. В качестве средств, повышающих адаптационные возможности органов репродуктивной системы крыс-самцов, были использованы БАД, выделенные из флоры Дальневосточного региона, а именно БАД дигидрокверцетин (табл. 1). Дигидрокверцетин, получаемый из древесины лиственницы даурской, является антиоксидантом растительного происхождения, относящимся к группе биофлавоноидов, является малотоксичным соединением, не угнетающим репродуктивную функцию животных и не обладающим мутагенными свойствами [36, 130].

Интактные крысы, содержавшиеся в стандартных температурных условиях вивария, составили группу, которая послужила контролем для всех остальных групп (табл. 1).

Таблица 1 – Краткая характеристика экспериментального материала

№	Название группы и количество животных (n)	Характеристика группы
1.	Группа контроля (n 40)	Интактные крысы, содержавшиеся в стандартных температурных условиях вивария. Служили контролем для всех экспериментальных групп.
I. Изучение структурно-функционального состояния органов репродуктивной системы на этапах адаптации к низким температурам		
2.	1 неделя адаптации (n 40)	Общее охлаждение животных при температуре –15ºС по 3 часа ежедневно в течение 1-й недели
3.	2 недели адаптации (n 40)	Общее охлаждение животных при температуре –15ºС по 3 часа ежедневно в течение 2-х недель
4.	4 недели адаптации (n 40)	Общее охлаждение животных при температуре –15ºС по 3 часа ежедневно в течение 4-х недель
II. Изучение адаптационных возможностей органов репродуктивной системы на фоне БАД растительного и животного происхождения		
5.	Адаптация к низким температурам на фоне БАД дигидрокверцетин (n 40)	Общее охлаждение животных при температуре –15°С по 3 часа ежедневно в течение 4-х недель, ежедневно перед охлаждением получали дигидрокверцетин *per os* в дозе 5 мг/кг массы тела

ГЛАВА 2.

2.1. Функциональная морфология яичек интактных крыс

Яички крыс *Rattus norvegicus* являются объектом многочисленных экспериментальных исследований, в связи с этим строение яичка крыс на настоящий момент времени изучено достаточно хорошо. Общий план строения яичек интактных крыс, использованных в настоящем исследовании, соответствует структурной организации гонад других представителей *Rattus norvegicus*, и совпадает с описанием, представленным в работах отечественных и зарубежных авторов [8, 42, 111, 133, 164, 193, 220, 247, 280, 283, 300, 359, 395, 485].

Большую площадь органа занимают профили извитых семенных канальцев, срезанные в разных плоскостях. По имеющимся в литературе данным на долю извитых семенных канальцев приходится от 82,4% до 84,73% объема яичка крысы [233, 336]. Извитые семенные канальцы на истинно поперечном срезе имеют округлую конфигурацию (рис. 2, А), если срез проходит под углом, то контуры канальца приобретают эллипсоидную форму.

Диаметр извитых канальцев в яичках крыс изменяется в процессе роста и развития, но с наступлением половой зрелости эта величина длительное время остается постоянной [233]. По данным количественного анализа средний диаметр извитых семенных канальцев у интактных крыс равен 277,8±1,27 мкм. Однако имеющиеся в литературе данные по диаметру семенных канальцев у крыс значительно варьируют. Например, в исследовании [106] диаметр канальцев в яичках половозрелых беспородных белых крыс составил 198±4 мкм, в работе [441] 231,2± 2,3 мкм, 294±2,3 мкм в исследовании [339], у половозрелых крыс линии Вистар по данным [223] диаметр канальцев составил 265,71±9,05 мкм, в то время как в исследовании [247] диаметр канальцев у крыс линии Вистар составил 295,47±20,46 мкм. Таким образом, результаты измерений канальцев, полученные в настоящем исследовании, наиболее близки результатам, полученным [223].

Стенка извитого семенного канальца состоит из перитубулярных миоидных клеток и сперматогенного эпителия, расположенного на базальной мембране. Перитубулярные миоидные клетки при небольшом диаметре имеют сильно вытянутую форму (рис. 2, Б), в связи с чем, при малых увеличениях микроскопа идентифицируются только их уплощённые ядра. В большинстве извитых канальцев яичек интактных крыс слой перитубулярных миоидных клеток имеет чёткие границы, ровную конфигурацию и плотно прилежит к базальной мембране сперматогенного эпителия (рис. 2, Б).

В извитых семенных канальцах наблюдается нормально протекающий сперматогенез с отчётливо выраженным волновым характером. Индекс сперматогенеза, отражающий его активность [75], у интактных крыс составляет 3,3±0,45 единиц. В экспериментальном исследовании [75] у беспородных белых крыс индекс сперматогенеза был равен 3,56±0,02 единиц, в работе [17] фигурирует показатель 3,8 условных единицы. Таким образом, активность сперматогенеза у интактных крыс в настоящем исследовании наиболее близка результатам, полученным [75].

В сперматогенном эпителии присутствуют соматические клетки сустентоциты и герминативные клетки на разных стадиях развития. Отличительной особенностью структурной организации извитых семенных канальцев является пространственная упорядоченность герминативных клеток в виде дискретных слоёв: на базальной мембране располагаются сперматогонии, над ними располагаются сперматоциты, над сперматоцитами в три или четыре слоя располагаются сперматиды. Таким образом, на срезе любого извитого канальца можно наблюдать одновременное развитие четырёх генераций половых клеток, представляющих ту или иную стадию сперматогенного цикла (рис. 2, Б). Сперматогенный цикл крыс, включающий в себя 14 последовательных стадий, достаточно хорошо изучен, а клеточные ассоциации, формирующиеся в просвете канальца на каждой из стадий, подробно описаны в литературных источниках [182, 203, 306, 407]. Исходя из этого, в данной работе морфологические характеристики каждой отдельно взятой стадии сперматогенного цикла крыс не описываются.

Высокая пространственная упорядоченность герминативных клеток в составе сперматогенного эпителия поддерживается благодаря поддерживающим эпителиоцитам, или клеткам Сертоли [194, 203, 220, 302, 460]. Число клеток Сертоли, приходящихся на поперечный срез извитого семенного канальца, у половозрелых крыс является константной величиной [110, 203, 220, 242, 302, 330, 371, 459, 466], по данным количественного анализа на поперечный срез канальца в яичках интактных крыс приходится 26,48±0,35 сустентоцитов, что согласуется с данными других авторов [371, 466].

Большая часть цитоплазмы клеток Сертоли оказывается замаскированной созревающими половыми клетками, видны лишь небольшие фрагменты цитоплазмы, окружающей ядро (рис. 2, Б). Апикальные фрагменты сустентоцитов можно распознать по головкам удлинённых сперматид, погруженным в цитоплазму поддерживающих эпителиоцитов (рис. 5, А). В цитоплазме сустентоцитов интактных крыс обнаруживаются продукты реакции на индуцибельную NO-синтетазу (рис. 2, В).

Ядра клеток Сертоли крупные и светлые за счёт явного доминирования деконденсированного хроматина, имеют небольшие относительно объёма ядра и компактные ядрышки округлой формы. Форма ядра сустентоцитов отличается вариабельностью: встречаются клетки с округлыми или овальными ядрами, в некоторых сустентоцитах ядра имеют треугольную форму (рис. 2, Б).

При электронной микроскопии в цитоплазме клеток Сертоли можно визуализировать митохондрии, форма которых определяется плоскостью среза. На продольных срезах сустентоцитов митохондрии всегда имеют удлинённую форму, так как большинство митохондрий ориентировано вдоль длинной оси клеток. Для митохондрий сустентоцитов характерно наличие матрикса с высокой электронной плотностью, на фоне которого хорошо контрастируются везикулярные кристы в виде светлых круглых пузырьков (рис. 1, рис. 5, А). Гранулярная эндоплазматическая сеть в цитоплазме сустентоцитов представлена уплощёнными мембранными цистернами, помимо которых обнаруживаются многочисленные вакуолярные элементы гладкой эндоплазматической сети, лизосомы (рис. 1). Аппарат Гольджи представлен диктиосомами, распределёнными по всей цитоплазме. Включения представлены розетками гликогена, в базальных фрагментах сустентоцитов в небольшом количестве присутствуют липидные капли (рис. 1).

Ядра сустентоцитов имеют гомогенную нуклеоплазму (рис. 1) и большое округлое или овальное ядрышко с ровными контурами. Специализированные контакты Сертоли-Сертоли разделяют пространство канальца на два изолированных отсека – базальный (рис. 3, А) и адлюминальный. Важную роль в поддержании сложной пространственной организации клеток Сертоли играет цитоскелет [46, 203, 317, 327, 490], элементы которого присутствуют во всех отделах цитоплазмы, в том числе и в эктоплазматических специализированных зонах (рис. 3, А).

Таким образом, морфологические характеристики сустентоцитов, в том числе особенности их ультраструктурной организации, соответствуют описанию, представленному в работах других авторов [133, 193, 203, 220, 242, 283, 303, 484].

В базальном компартменте извитого канальца располагаются сперматогонии, популяция которых у крыс представлена сперматогониями типа А (стволовые сперматогонии), промежуточными сперматогониями и сперматогониями типа Б, которые утрачивают способность к митотическому делению и дифференцируются в первичные прелептотенные сперматоциты, локализующиеся, как и сперматогонии, в базальном отделе канальца [182, 203, 269, 306, 363, 407, 458, 460]. Типичными морфологическими признаками стволовых сперматогоний крыс являются эллипсоидная форма клетки и ядра, от-

сутствие глыбок хроматина в ядре и эксцентричное расположение ядрышка, [283, 203, 274, 306, 407].

Новая генерация сперматогоний типа А появляется в семенных канальцах на IX стадии сперматогенного цикла. В канальцах, находящихся на II стадии сперматогенного цикла, появляется генерация промежуточных сперматогоний, которые отличаются от сперматогоний типа А появлением единичных глыбок гетерохроматина, занимающих краевое положение. В результате дальнейшей дифференцировки в базальном компартменте канальцев, находящихся на V-VI стадии цикла, появляются сперматогонии типа Б, в ядрах которых глыбки конденсированного хроматина прилежат к кариолемме (рис. 3, А). В цитоплазме сперматогоний типа Б присутствуют полисомы, единичные профили гранулярной эндоплазматической сети и овальные митохондрии с пластинчатыми кристами (рис. 3, А). Наличие конденсированного хроматина с маргинальной локализацией является основным морфологическим критерием, позволяющим дифференцировать сперматогонии типа Б даже на светооптическом уровне [283, 203, 274, 306, 407].

Популяция первичных сперматоцитов представлена прелептотенными сперматоцитами, и сперматоцитами, вступившими в профазу мейоза, которая у крыс длится около трёх недель [203, 327, 359]. В канальцах, находящихся на VII и VIII стадии сперматогенного цикла, наряду со сперматогониями базальное положение занимают прелептотенные сперматоциты, представляющие собой небольшие клетки округлой формы с темной цитоплазмой, в ядре которых равномерно распределены глыбки конденсированного хроматина.

Морфологические характеристики сперматоцитов, вступивших в профазу мейоза, целиком зависят от того, на какой стадии профазы они находятся. Сперматоциты, находящиеся на стадии лептотены и зиготены имеют наименьшие размеры ядра и цитоплазмы. Их можно наблюдать в адлюминальном компартменте канальцев на протяжении XI-XII стадии и на XIII стадии сперматогенного цикла соответственно. От прелептотенных сперматоцитов помимо локализации они отличаются степенью конденсации хроматина.

Начиная с I по XII стадию сперматогенного цикла в адлюминальном пространстве можно наблюдать пахитенные сперматоциты, являющиеся самыми крупными герминативными клетками с крупными ядрами, в которых видны утолщённые хромосомы (рис. 2, Б). В цитоплазме пахитенных сперматоцитов содержится большое количество полисом, немногочисленные профили гранулярной эндоплазматической сети, в околоядерной зоне присутствует комплекс Гольджи, имеющий округлую или полусферическую конфигурацию.

Маркёром цитологической модификации клеток, вступивших в мейоз, является изменение морфологии митохондрий, которое регулируется пара-

кринными влияниями клеток Сертоли, опосредуемыми активином А [203, 258, 407]. Митохондрии в цитоплазме первичных сперматоцитов мелкие, неправильной формы, их центральную часть занимает светлый матрикс, а немногочисленные кристы смещены на периферию (рис. 3, Б). Произошедшая морфологическая модификация митохондрий сохраняется на всех последующих стадиях дифференцировки клеток, в том числе в цитоплазме круглых и созревающих сперматид.

Размеры ядра и цитоплазмы пахитенных сперматоцитов прогрессивно увеличиваются вплоть до XIV стадии, когда совершаются два последовательных деления мейоза. Основными регуляторами профазы мейоза являются белком из семейства теплового шока, а именно HSP-70-2, который в высоких концентрациях экспрессируется пахитенными сперматоцитами [203, 258, 407]. Пахитенные сперматоциты, начиная с VII стадии цикла, и все последующие генерации сперматогенных клеток являются зависимыми от тестостерона. Герминативные клетки лишены рецепторов к андрогенам [161, 455], поэтому основным трансдуктором эффектов тестостерона являются клетки Сертоли [182, 203, 258, 407, 458, 460]. Окончание мейотической фазы сперматогенеза знаменуется образованием круглых сперматид, которые впервые обнаруживаются в канальцах начиная с I стадии цикла.

На срезах канальцев в первую половину сперматогенного цикла (I-VIII стадии), в адлюминальном компартменте находится две генерации сперматид – круглые и удлинённые (рис. 2, Б), в то время как на поздних стадиях (IX-XIV стадии сперматогенного цикла) в извитых канальцах представлена одна генерация сперматид, находящихся на разных стадиях элонгации (рис. 2, В).

Таким образом, морфологически внешний вид извитых канальцев, находящихся в первой половине сперматогенного цикла (I-VIII стадии), отличается от канальцев, находящихся в его второй половине (IX-XIV стадии), что определяется уже при малых увеличениях микроскопа (рис. 2, А).

Круглые сперматиды представляют собой мелкие клетки округлой формы со светлыми округлыми ядрами, расположенные в несколько рядов (рис. 2, Б). В просветах канальцев с I по III стадии сперматогенного цикла находятся круглые сперматиды в фазе Гольджи, на стадиях IV-VIII передняя поверхность ядра круглых сперматид покрыта акросомной шапочкой, представляющую видоизменённый комплекс Гольджи.

При электронной микроскопии в цитоплазме круглых сперматид определяются многочисленные профили гранулярной эндоплазматической сети неправильной формы, митохондрии перемещаются на периферию клеток, под плазмолемму. В околоядерной зоне круглых сперматид находится комплекс Гольджи округлой или полусферической формы, в котором хорошо

определяется корковое и мозговое вещество (рис. 4, А, Б). Корковое вещество комплекса Гольджи, расположенное по периферии органеллы, представлено наслоенными друг на друга плоскими мембранными цистернами. Мозговое вещество занимает центральную часть органеллы и содержит секреторные вакуоли. В околоядерной зоне цитоплазмы также располагаются хроматоидные тела с высокой электронной плотностью. Контуры ядерной оболочки круглых сперматид ровные и чёткие, нуклеоплазма гомогенная. Переднюю поверхность ядра круглых сперматид на IV-VIII стадиях цикла покрывает акросомная шапочка (рис. 4, А, Б).

Над ярусом круглых сперматид располагаются удлинённые сперматиды на стадии поздней элонгации, их формирующиеся жгутики обращены в просвет канальца. На поперечных срезах канальцев, в которых отсутствует генерация круглых сперматид (IX-XIV стадии), сразу над пахитенными сперматоцитами располагаются удлинённые сперматиды на стадии ранней элонгации (фаза акросомы), что соответствует описанию [203, 306, 407].

Удлинённые сперматиды занимают люминальное положение в канальце, их головки погружены в апикальные части цитоплазмы сустентоцитов (рис. 5, А), а формирующиеся жгутики обращены в просвет канальца, где компактно укладываются по спирали. Особенности морфологии удлинённых сперматид определяются стадией сперматогенного цикла. При электронной микроскопии обнаруживаются удлинённые ядра созревающих сперматид с плотным хроматином, поверхность которых покрывает акросомальный чехлик, содержимое которого по электронной плотности уступает плотности уплотняющегося ядерного хроматина (рис. 5, А).

На срезах промежуточного отдела хвостовой части можно наблюдать дополнительные элементы цитоскелета в виде продольно ориентированных плотных колонн, окружающих аксонему, а в главном отделе продольные столбы фиброзного влагалища (рис. 5, Б). Зрелые сперматиды, готовые отделиться в просвет канальца и стать сперматозоидами, присутствуют в канальцах на VIII стадии цикла. При спермиации в большом количестве образуются резидуальные тельца, представляющие собой излишки цитоплазмы сперматид (рис. 5, Б).

Методами иммуногистохимии было установлено, что в сперматогенном эпителии индуцибельную форму NO-синтетазы экспрессируют пахитенные сперматоциты, круглые сперматиды, сперматиды на стадии ранней элонгации, а также поддерживающие эпителиоциты (рис. 2, В). Герминативные клетки, находящиеся на более ранних стадиях развития, проявляют, в отличие от созревающих клеток, более слабые иммунопозитивные свойства.

Согласно литературным данным, в яичках крыс обнаруживаются все три традиционные изоформы NO-синтетазы, а именно эндотелиальная, инду-

цибельная и нейрональная, а также специфическая для яичек крыс форма этого фермента, названная тестикулярная NO-синтетаза. NO-синтетаза является ферментом, обеспечивающим синтез оксида азота, который, в силу своей универсальности, является регулятором многих жизненно важных процессов в организме [40, 64, 138, 157, 200, 222, 296, 429]. В настоящее время установлено, что оксид азота активно участвует в регуляции сперматогенеза. Он играет незаменимую роль в поддержании жизнеспособности и развитии герминативных клеток, обеспечивая гомеостаз специфического микроокружения в извитых семенных канальцах яичек крыс [134, 165, 305]. Регуляторные эффекты оксида азота реализуются, в основном, через поддержание целостности межклеточных контактов, таких как плотные контакты Сертоли-Сертоли, а также специализированные контакты между сустентоцитами и сперматидами [305, 307, 308]. Этим, возможно, объясняется экспрессия индуцибельной NO-синтетазы в созревающих герминативных клетках, таких как пахитенные сперматоциты и сперматиды, которые активно взаимодействуют с сустентоцитами в процессе своей дифференцировки.

Интерстициальная соединительная ткань, располагающаяся между извитыми семенными канальцами, в яичках крыс занимает 15,7% [336]. В отличие от интерстиция яичек других млекопитающих и человека, в интерстициальном пространстве яичек крыс основной объем занимают лимфатические синусы [194, 220, 283]. Кроме лимфатических синусов, в интерстиции яичек крыс обращает внимание обилие артериол. В работах [342, 467] указывается на наличие в яичках крыс многочисленных артериоло-артериальных анастомозов, формирующих аркады в межканальцевой соединительной ткани, что объясняет их массовое присутствие на срезах интерстиция.

Кроме сосудов микроциркуляторного звена в каждом треугольнике интерстиция присутствуют морфологически неидентифицируемые при малых увеличениях микроскопа клетки соединительной ткани и клетки Лейдига, или интерстициальные эндокриноциты, которые хорошо выделяются на фоне интерстиция оксифильной окраской цитоплазмы и светло-базофильными ядрами округлой или овальной формы. При иммерсионном увеличении микроскопа, особенно при исследовании полутонких срезов, видно, что большинство клеток Лейдига имеет неправильную полигональную форму, в то время как эндокриноциты округлой или овальной формы встречаются намного реже (рис. 2, Г).

В цитоплазме интерстициальных эндокриноцитов была выявлена слабая экспрессия индуцибельной NO-синтетазы. По данным литературы, клетки Лейдига крыс экспрессируют нейрональную и эндотелиальную изоформы NO-синтетазы [165, 310]. Оксид азота, образующийся в яичках крыс

при помощи NO-синтетазы, участвует в регуляции процессов стероидогенеза в клетках Лейдига [134, 385, 469, 470].

В интерстициальной ткани яичка крыс находится небольшое количество клеток Лейдига [220]. Так, например, по данным [106] на условной единице площади (1225 мкм²) у беспородных белых находится 8,7±0,6 клеток. Относительное количество эндокриноцитов, приходящееся на срез извитого семенного канальца, в настоящем исследовании у интактных крыс составило 10,9±0,28 клеток, средний диаметр цитоплазмы интерстициальных эндокриноцитов равен 8,3±0,03 мкм, а диаметр ядра 6,2±0,02 мкм. По данным литературы наибольшие размеры имеют клетки Лейдига, расположенные между срезами извитых семенных канальцев на VII-VIII стадиях сперматогенного цикла, а наименьшие размеры имеют эндокриноциты, окружённые поперечными срезами извитых канальцев с IX-X и XI-XII стадиями цикла [154]. Данная закономерность является наглядным отражением паракринных влияний в яичках крыс: клетки Лейдига посредством синтеза тестостерона стимулируют сперматогенез в извитых канальцах, в то время как клетки сперматогенного эпителия регулируют функциональную активность эндокриноцитов [154].

Результаты морфологического исследования показали, что в популяции интерстициальных эндокриноцитов у интактных крыс присутствуют клетки Лейдига различных морфофункциональных типов с преобладанием активных форм. Классификация клеток Лейдига на 3 морфофункциональных типа впервые была предложена Ю.А. Медведевым (1969), который в качестве морфологических критериев функциональной активности клеток предложил использовать форму клеток и их ядер, ядерно-цитоплазменное отношение, состояние ядерного хроматина. Выбор данных критериев связан с тем, что, по мнению ряда авторов [73, 154], эти морфологические параметры интерстициальных эндокриноцитов коррелируют с активностью синтеза половых стероидов.

Количественный анализ показал, что в интерстиции яичек интактных крыс присутствуют малые, средние и большие клетки Лейдига, относящиеся к различным морфофункциональным типам (рис. 7). Эндокриноциты малых размеров являются малоактивными в отношении стероидогенеза и представляют собой инволюционирующие формы, в то время как клетки среднего и большого размера являются клетками, активно продуцирующими стероидные гормоны [73, 154]. Процент количества функционально активных эндокриноцитов, к которым относят клетки Лейдига большого и среднего размера, у интактных животных составляет 58%, индекс активности эндокриноцитов, представляющий собой отношение активных эндокриноцитов к неактивным, у интактных крыс равен 1,38. Результаты настоящего исследования согласуются с имеющимися литературными данными [19, 106]. В исследовании [106], основу которо-

го составил анализ морфологических данных, доля функционально активных клеток Лейдига у интактных крыс составила 63,2±2,7 клеток, а в исследовании [19] доля активных эндокриноцитов составила 51,11±0,23 клеток. Таким образом, результаты количественного анализа подтверждают морфологические данные о том, что в яичках интактных крыс в популяции клеток Лейдига у преобладают активные в отношении стероидогенеза эндокриноциты.

Ультраструктурная организация клеток Лейдига интактных крыс, изученная посредством трансмиссионной электронной микроскопии, соответствует описанию, изложенному в работах [15, 336, 416, 431], и не имеет существенных отличий от ультраструктурной организации эндокриноцитов других млекопитающих и человека. При электронной микроскопии в яичках интактных крыс обнаруживаются тёмные и светлые эндокриноциты (рис. 6, А, Б). В ядрах светлых и темных эндокриноцитов преобладает мелкодисперсный хроматин, имеются крупные ядрышки. Цитоплазма характеризуется хорошим развитием гладкой эндоплазматической сети везикулярного типа. Гранулярная эндоплазматическая сеть развита слабо, она представлена одиночно расположенными уплощёнными цистернами. Митохондрии в цитоплазме клеток Лейдига многочисленны, имеют разнообразную форму. Для митохондрий темных клеток характерен электронно-плотный матрикс и пластинчатые кристы (рис. 6, А), в светлых гландулоцитах между пластинчатыми кристами образуются везикулярные расширения, отмечается просветление матрикса (рис. 6, Б). В светлых клетках Лейдига хорошо заметен тесный контакт митохондрий с элементами гладкой эндоплазматической сети (рис. 6, Б). Присутствие лизосом в цитоплазме клеток Лейдига умеренное, липидные капли в светлых и темных эндокриноцитах не выявляются (рис. 6, А, Б).

Таким образом, исследование клеток Лейдига в яичках интактных крыс показало гетерогенность популяции, вариабельность структурно-функциональных параметров эндокриноцитов. Полученные результаты согласуются с литературными данными, в которых изложены основные принципы и закономерности организации популяции эндокриноцитов в яичках интактных крыс [8, 15, 128, 154, 193, 199, 220, 302, 336, 357].

Важным критерием оценки структурно-функционального состояния клеток Лейдига является концентрация тестостерона в сыворотке крови [32, 106, 394, 441, 472, 482]. Концентрация тестостерона в сыворотке крови интактных крыс по данным иммуноферментного анализа составляет 32,3±2,03 нмоль/л. К сожалению, в доступной литературе представлены результаты исследований, в которых концентрацию тестостерона определяли радиоиимунным методом [32, 106, 394, 441, 472, 482], что не позволяет провести сопоставление полученных результатов.

В интерстиции яичек также присутствуют тестикулярные макрофаги. В изолированной интерстициальной ткани на долю клеток Лейдига приходится 18%, а на долю макрофагов 12% [206], по данным [220] резидентные тестикулярные макрофаги составляют 20% клеточной популяции интерстиция. Между клетками Лейдига и макрофагами существует тесная функциональная связь [15, 250]. В физиологических условиях макрофаги обеспечивают выработку факторов роста и дифференцировки для клеток Лейдига, активированные макрофаги подавляют функциональную активность эндокриноцитов, выделяя оксид азота, активные формы кислорода, и ряд цитокинов, [250, 385].

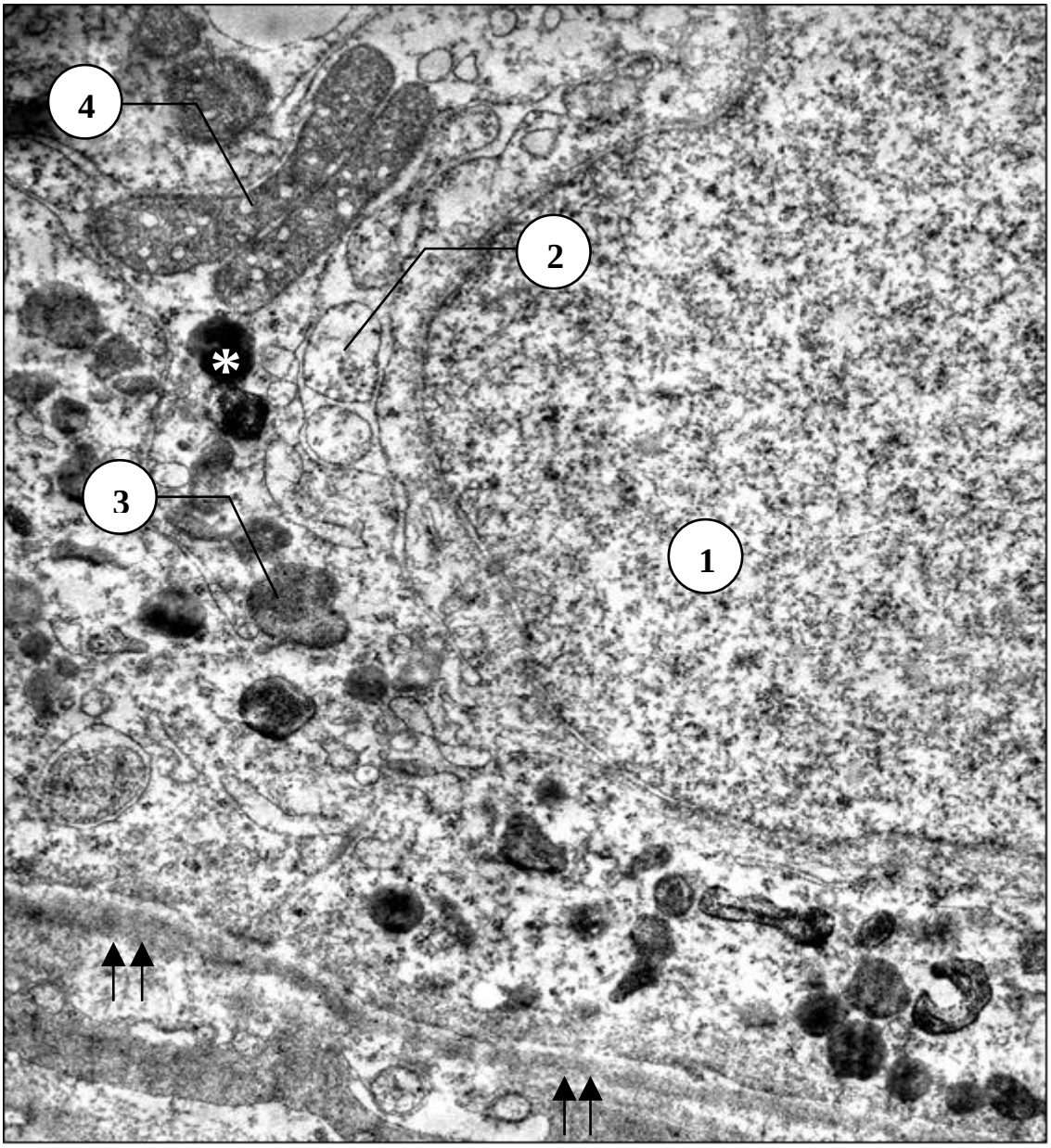

Рисунок 1. Яичко интактных крыс. Фрагмент ядра (1) и цитоплазмы клетки Сертоли. 2 – вакуолярные элементы гладкой ЭПС; 3 – лизосомы; 4 – митохондрии; * – липидные включения; ↑↑ – базальная мембрана. Окрашивание уранилацетатом и цитратом свинца. Увеличение: 23000.

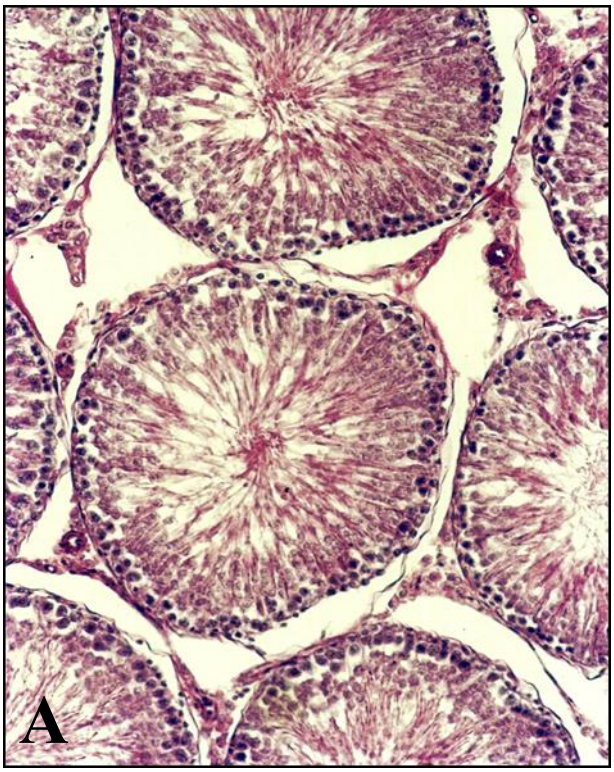

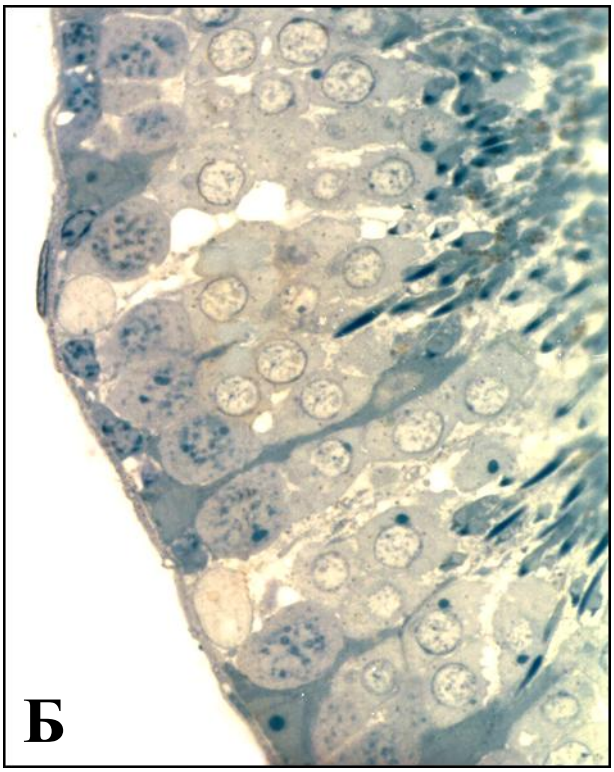

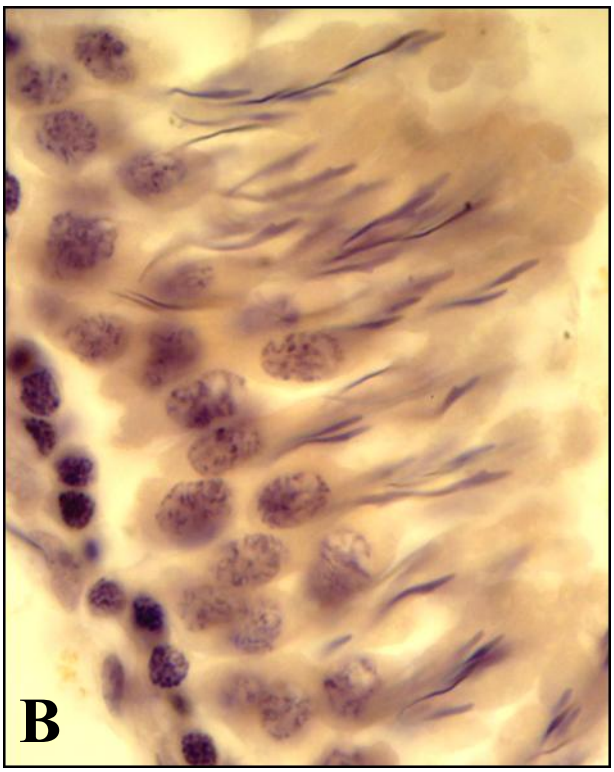

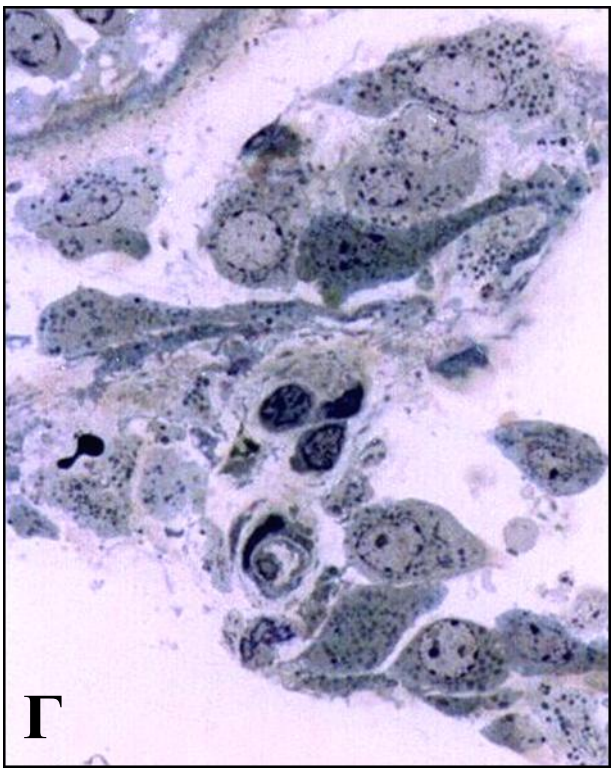

Рисунок 2. Яичко интактных крыс. А). Извитые семенные канальцы на поперечном срезе. ШИК-реакция. Окрашивание гематоксилином. Увеличение: 10×10. Б). Фрагмент извитого канальца, VI стадия цикла. Полутонкий срез. Окрашивание метиленовым синим. Увеличение: 10×100. В). Реакция на индуцибельную NO-синтетазу. Фрагмент извитого канальца, XII стадия цикла. В сперматогенном эпителии содержатся продукты реакции светло-коричневого цвета. Окрашивание гематоксилином. Увеличение: 10×100. Г). Клетки Лейдига. Полутонкий срез. Окрашивание толуидиновым синим. Увеличение: 10×100.

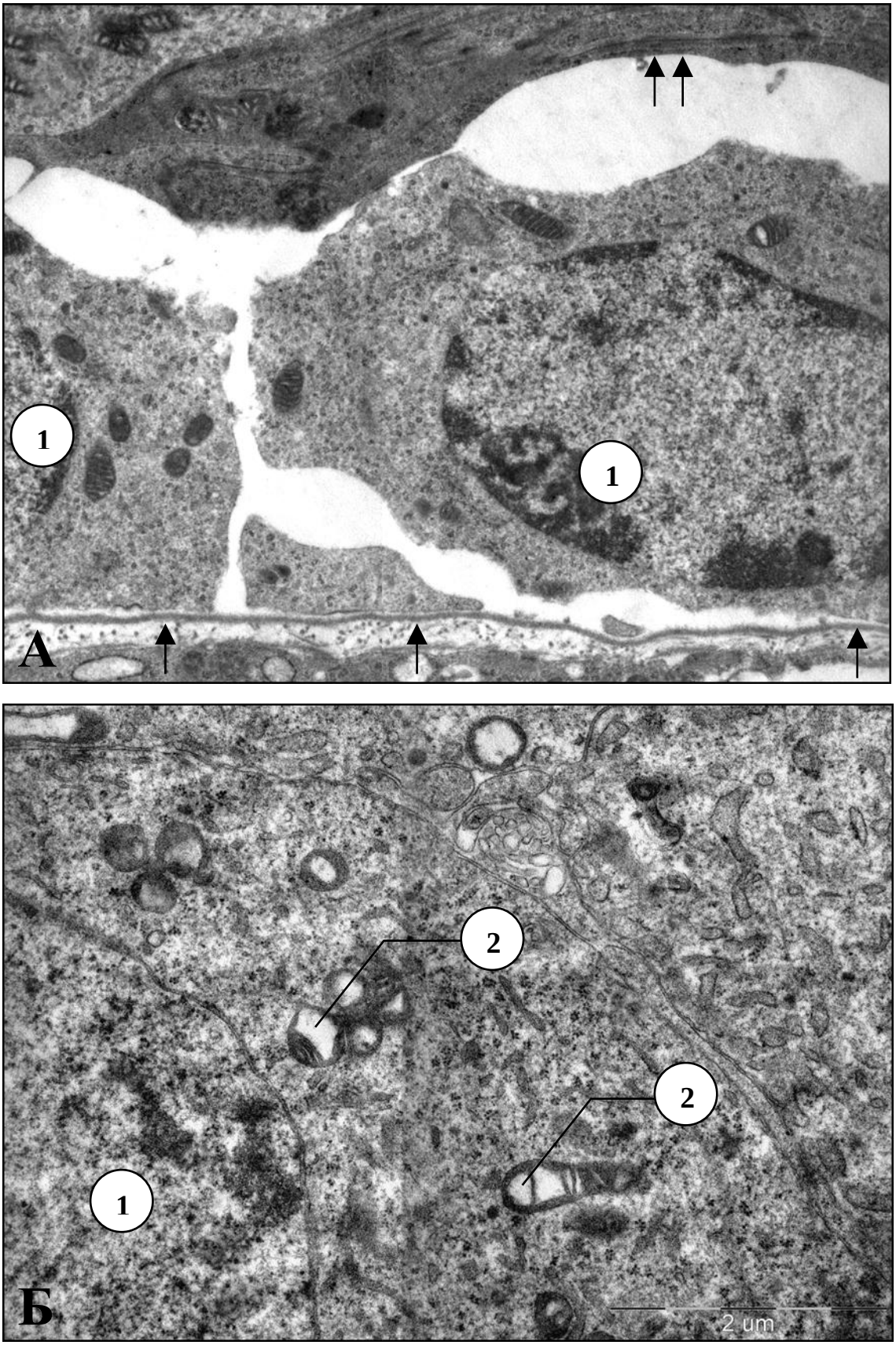

Рисунок 3. Яичко интактных крыс. Окрашивание уранилацетатом и цитратом свинца. А). Сперматогонии типа Б в базальном компартменте канальца. Я – ядра; ↑ – базальная мембрана; ↑↑ – контакт Сертоли-Сертоли. Увеличение: 22000. Б). Пахитенный сперматоцит. 1 – ядро сперматоцита; 2 – митохондрии. Увеличение: 25000.

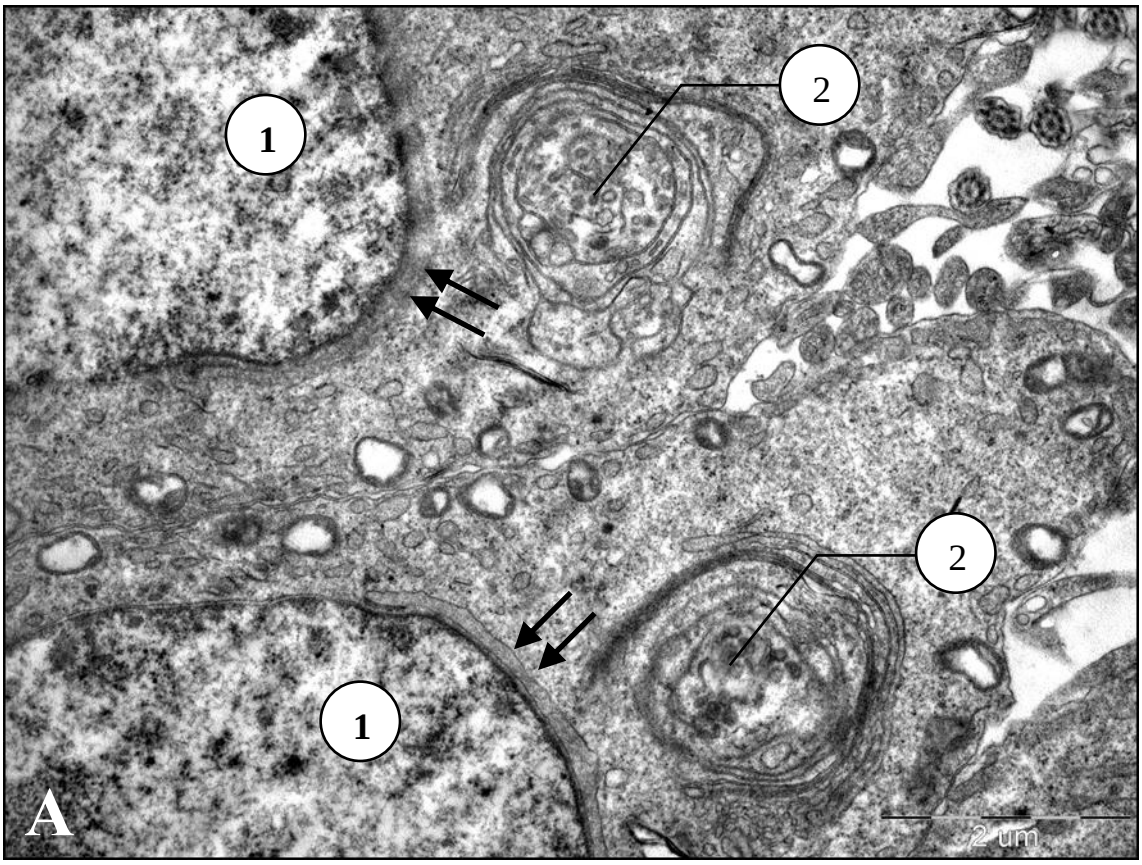

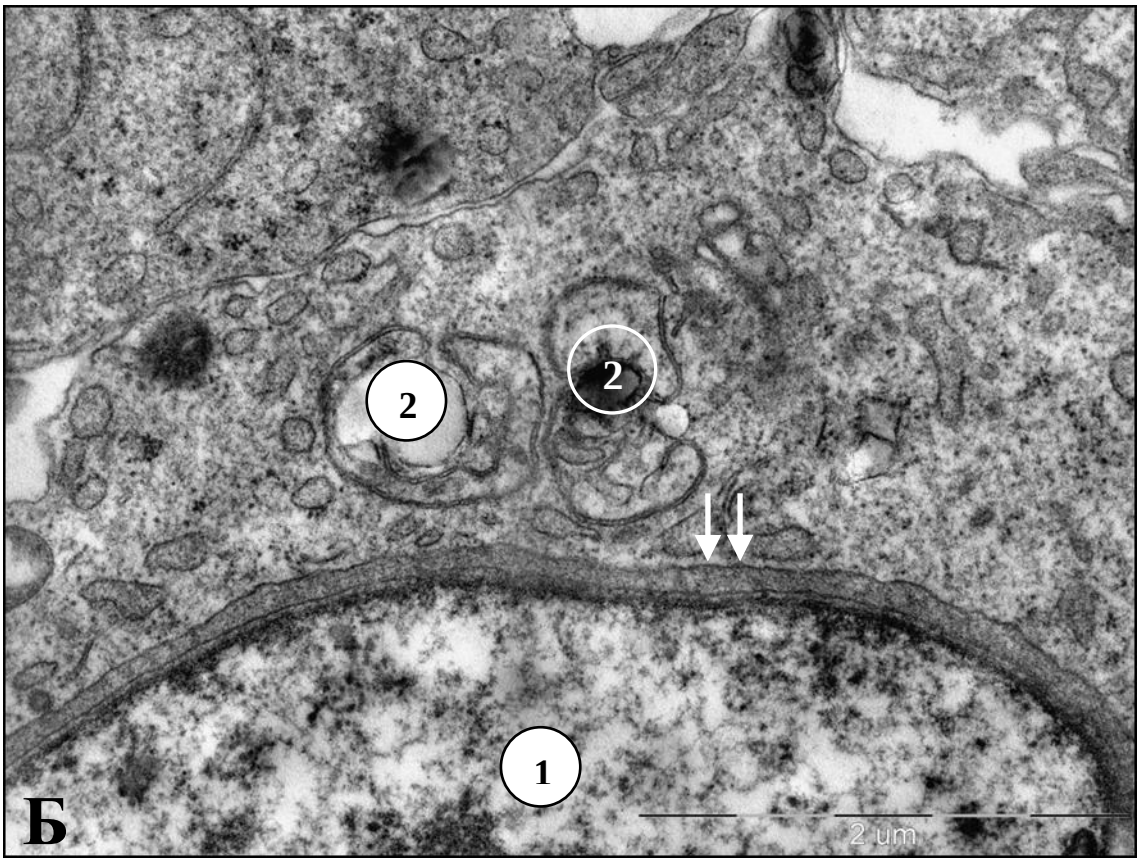

Рисунок 4, А, Б. Яичко интактных крыс. Окрашивание уранилацетатом и цитратом свинца. Круглые сперматиды на стадии шапочки. 1 – ядра сперматид; 2 – аппарат Гольджи (указатель стоит на мозговом веществе); ↑↑ – акросомные шапочки. А). Увеличение: 22000. Б). Увеличение 28000.

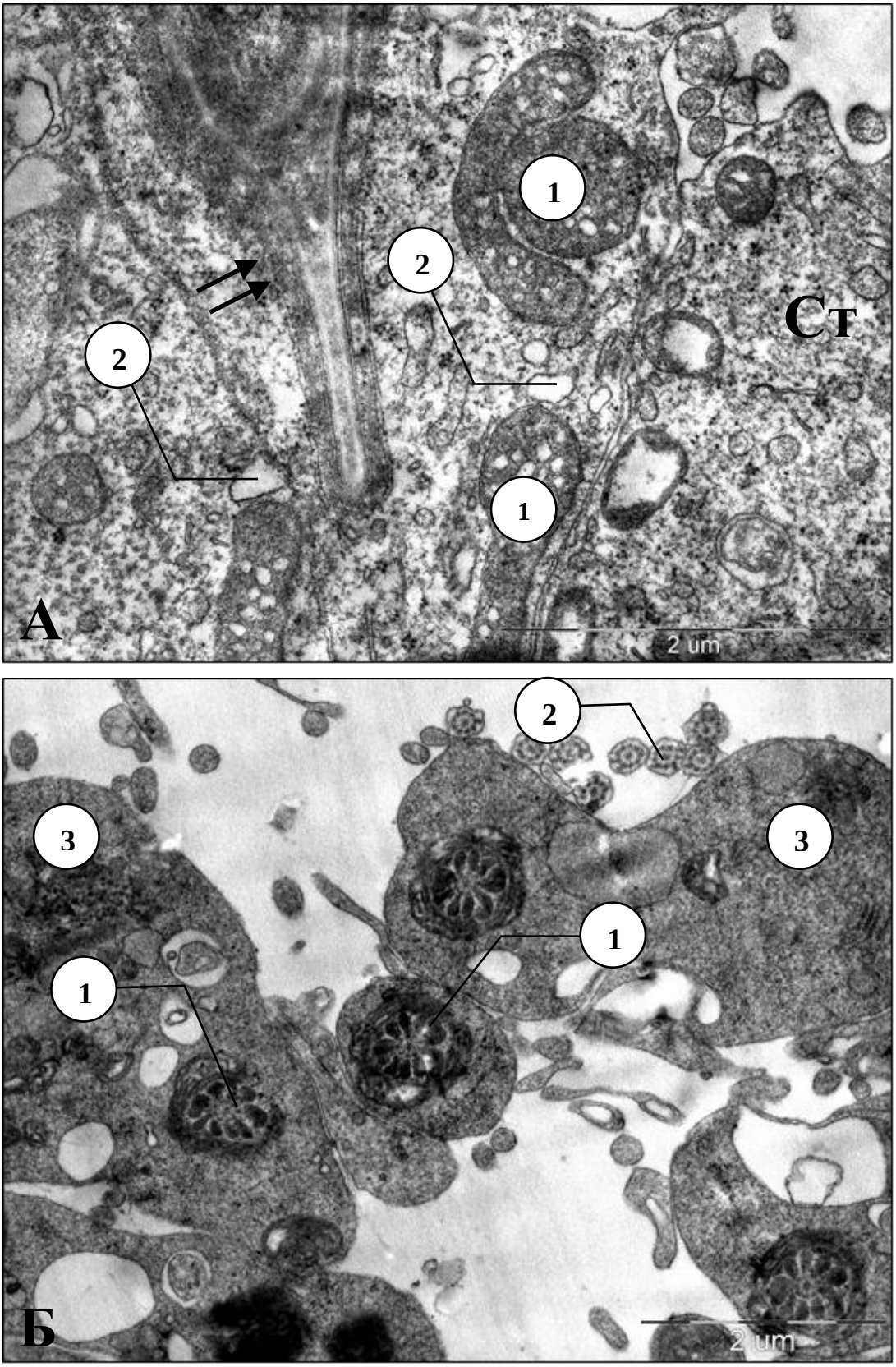

Рисунок 5. Яичко интактных крыс. Окрашивание уранилацетатом и цитратом свинца. А). Апикальная цитоплазма сустентоцита. 1 – митохондрии; 2 – везикулы агранулярной ЭПС; Ст – цитоплазма круглой сперматиды; ↑↑ – головка удлинённой сперматиды. Увеличение: 28000.

Б). Поперечные срезы промежуточной (1) и концевой (2) частей хвостового отдела удлинённых сперматид; 3 – остаточная цитоплазма. Увеличение 23000.

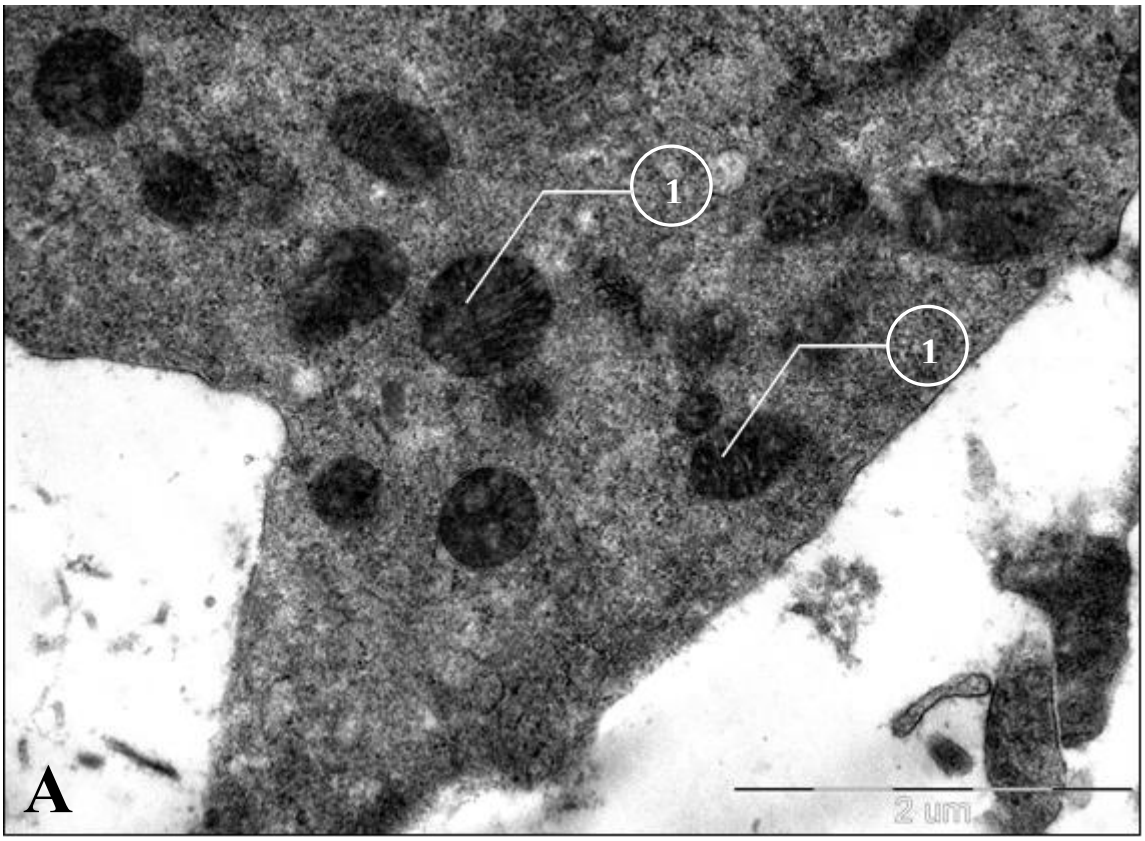

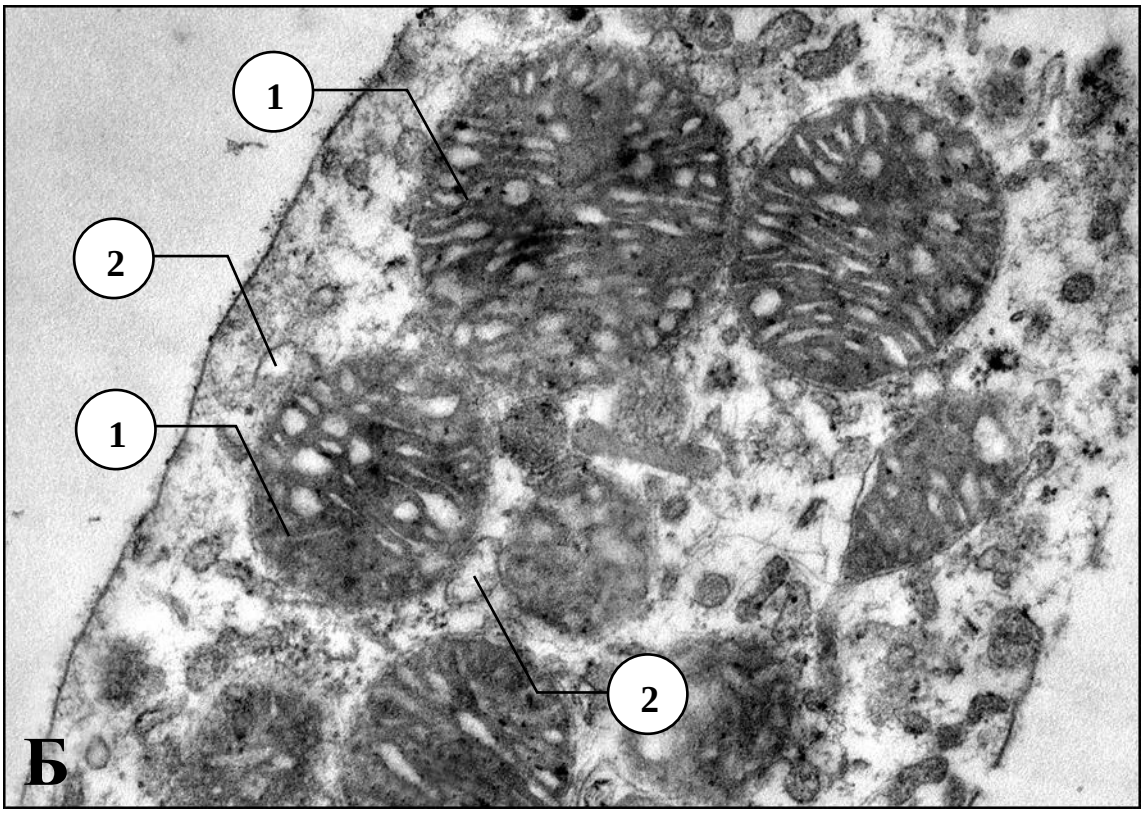

Рисунок 6. Яичко интактных крыс. Окрашивание уранилацетатом и цитратом свинца. А). Фрагмент цитоплазмы тёмной клетки Лейдига. 1 – митохондрии; Увеличение: 25000. Б). Фрагмент цитоплазмы светлой клетки Лейдига. 1 – митохондрии; 2 – везикулы гладкой ЭПС; Увеличение: 32000.

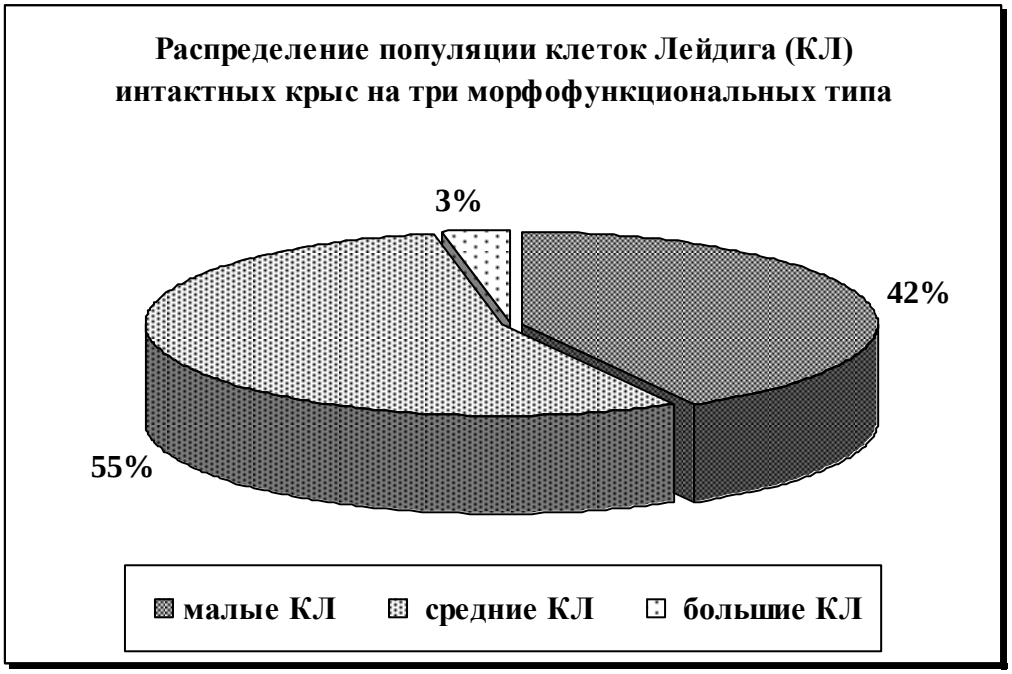

Рисунок 7. Распределение популяции клеток Лейдига в яичках интактных крыс на три основных морфофункциональных типа (по результатам морфометрии).

2.2. Функциональная морфология простаты интактных крыс

Как у большинства грызунов, простата крыс *Rattus norvegicus* имеет сложную пространственную конфигурацию и состоит из 3 парных долей: вентральных, дорсальных, латеральных [95, 148, 252, 260, 261, 266, 386, 387, 392, 405, 430, 437]. Анализ работ зарубежных авторов показал, что вентральные, дорсальные и латеральные доли простаты крыс обладают уникальными структурными, функциональными и биохимическими характеристиками [145, 146, 148, 155, 266, 352, 376, 386, 387, 417, 427, 428, 437, 446].

Дорсальные и латеральные доли простаты крыс имеют ряд общих морфологических признаков, поэтому их часто объединяют термином «дорсолатеральная простата» [238, 260, 355, 365, 386, 405, 428]. Большинство авторов сходится во мнении, что только дорсальные и латеральные доли простаты (ДЛП) крыс являются структурными эквивалентами простатических желез человека, что делает ДЛП крыс ценным объектом экспериментальных исследований, результаты которых могут быть экстраполированы на человека [95, 145, 148, 427, 430, 476]. Однако анализ печатных работ показал, что большинство экспериментальных исследований проведено на вентральной простате (ВП) крыс [140, 170, 171, 172, 173, 188, 217, 224, 239, 240, 249, 251, 285, 320, 365, 367, 377, 384, 390, 393, 396, 397, 412, 419, 420, 421, 437, 454, 461]. Преимущество выбора ВП как объекта исследований обусловлено, прежде всего, большим размером вентральных долей, которые легко различимы в урогенитальном

комплексе крысы, в то время как визуализация дорсальных и латеральных долей простаты на макроскопическом уровне вызывает значительные трудности [430]. На наш взгляд, имеющиеся особенности строения простаты крыс, являются достаточным обоснованием отражения долевой специфики при описании полученных результатов.

При обзорной микроскопии в дистальном сегменте ВП были обнаружены секреторные отделы альвеолярно-трубчатого типа, выстланные высокими столбчатыми эпителиоцитами, окружёнными тонким слоем стромальных клеток, что совпадает с описанием [252, 148, 159, 350, 351. 359, 404, 430]. Ещё одна характерная черта, обнаруженная в секреторных отделах дистального сегмента, о которой упоминается в работах [148, 252, 359, 404, 430] – это невысокие складки эпителия, вдающиеся в просветы ацинусов (рис. 9, А). Цитоплазма эпителиоцитов окрашивается базофильно, ядра овальной формы резко смещены к базальному полюсу. В просветах ацинусов находится небольшое количество секрета, имеющего светло-оксифильную окраску и мелкозернистую структуру (рис. 9, А). В секреторных отделах промежуточного сегмента ВП высота эпителиоцитов снижается (рис. 9, Б), уменьшается количество и высота складок с последующим переходом к ровному рельефу, стромальный слой, окружающий ацинусы, утолщается, что согласуется с данными [148, 159, 252, 350, 351, 359, 404, 430] по строению промежуточного сегмента ВП.

Цитоплазма люминальных эпителиоцитов ВП является ШИК-позитивной, причём более высокая активность ШИК-реакции отмечается в апикальных частях клеток и базальных мембранах эпителия. Секрет с мелкозернистой структурой, обнаруживающийся в небольшом количестве в просветах концевых отделов и выводных протоков ВП, также характеризуется высоким содержанием ШИК-позитивных веществ (рис. 10, А).

При исследовании полутонких срезов в эпителии ВП были обнаружены клетки трёх типов, которые описываются в большинстве литературных источников [49, 256, 311, 393, 410, 464], а именно люминальные, базальные и нейроэндокринные. Наиболее массово представлены люминальные эпителиоциты, выполняющие секреторную функцию, в результате чего апикальные поверхности этих клеток обращены в просвет ацинусов (рис. 10, Б).

Как показывает трансмиссионная электронная микроскопия, в ядрах люминальных эпителиоцитов преобладает эухроматин, гетерохроматин тонким слоем примыкает к ядерной оболочке, небольшое количество глыбок и зёрен гетерохроматина распределено по всему объёму ядра, хорошо выражены ядрышки. Кроме ядер в базальной части цитоплазмы главных клеток

располагаются элементы шероховатого эндоплазматического ретикулума и митохондрии округлой формы (рис. 8).

Основной объем цитоплазмы люминальных эпителиоцитов занимает хорошо развитый синтетический аппарат, представленный многочисленными цистернами и вакуолями шероховатой эндоплазматической сети, имеющих волнистую конфигурацию (рис. 11, А, Б). Ближе к апикальной поверхности в цитоплазме люминальных эпителиоцитов располагается зона Гольджи, хорошо различимая уже на светооптическом уровне. Она отличается от окружающей цитоплазмы более светлой окраской (рис. 10, Б), и ассоциирована с мелкими секреторными вакуолями. Таким образом, ультраструктурные характеристики люминальных эпителиоцитов ВП, установленные посредством электронной микроскопии, полностью согласуются с результатами исследований [170, 171, 215, 217, 278, 412, 419].

Базальные эпителиоциты встречаются редко, чаще всего они имеют треугольную форму, расширенным основанием прилежат к базальной мембране, а их апикальная часть не поднимается выше нижнего полюса ядер люминальных эпителиоцитов. Цитоплазма базальных эпителиоцитов имеет низкую электронную плотность за счёт малого количества органелл. Синтетический аппарат клеток развит слабо, он представлен свободными рибосомами и полисомами, что отражает активный потенциал роста и свидетельствует о том, что базальные эпителиоциты являются малодифференцированными предшественниками люминальных эпителиоцитов [198, 223, 268, 311, 413, 419, 464].

Третьим типом клеток, определяемых в эпителии ВП, стали нейроэндокринные клетки, отличительным морфологическим признаком которых являются плотные секреторные гранулы в цитоплазме. Морфологически в ВП интактных крыс нами было выделено 2 типа нейроэндокринных клеток: клетки открытого типа, имеющие длинный апикальный отросток, открывающийся в просвет секреторных отделов, и клетки закрытого типа, апикальная поверхность которых не достигает поверхности эпителия, что согласуется с литературными данными [49, 399, 400, 403, 410].

При трансмиссионной микроскопии в цитоплазме нейроэндокринных клеток в большом количестве обнаруживались полиморфные секреторные гранулы с электронноплотным содержимым (рис. 11, Б), что согласуется с данными [58, 400, 410]. Кроме секреторных гранул в цитоплазме нейроэндокринных клеток встречались единичные вакуоли, содержащие мелкий хлопьевидный материал, по своей структуре напоминающий секрет люминальных эпителиоцитов.

Тотально популяция нейроэндокринных клеток визуализируется антителами к хромогранину А [49, 275, 311, 400]. Иммуноцитохимическими методами в исследовании [49] было установлено, что в простате крыс также присут-

ствуют серотонин/мелатонин продуцирующие клетки. Посредством паракринной и эндокринной регуляции нейроэндокринные клетки влияют на рост и дифференцировку простаты, сократительную активность гладких миоцитов стромы и секреторную активность железистого эпителия [205, 311, 399, 400, 403, 410].

В дистальных сегментах ДЛП располагаются секреторные отделы, выстланные столбчатым эпителием. В просвете секреторных отделов и выводных протоков дорсальной простаты в небольшом количестве находится секрет с мелкозернистой структурой и светло-оксифильной окраской (рис. 12, А, Б), секрет в ацинусах и протоках латеральной простаты имеет гомогенную консистенцию и ярко-оксифильную окраску. Железистый эпителий ДЛП образует пальцевидные выпячивания, высота которых максимальна в дистальном сегменте, уменьшается в промежуточном сегменте, в то же время диаметр ацинусов и толщина стромального слоя, их окружающего, напротив, от дистального сегмента к проксимальному, увеличивается (рис. 12, А, Б). Ацинусы промежуточного сегмента ДЛП выстилает низкий столбчатый эпителий, переходящий в кубический, который на уровне выводных протоков становится плоским (рис. 12, Б), что соответствует литературным данным о строении ДЛП представителей *Rattus norvegicus* [145, 148, 159, 252, 350, 351, 430].

Эпителиальный компартмент ДЛП представлен в основном люминальными эпителиоцитами, представительство базальных и нейроэндокринных клеток в эпителии ДЛП резко уменьшается. Люминальные эпителиоциты ДЛП более низкие и широкие, соответственно, их ядра более округлые. Эпителиоциты имеют куполообразную вершину, выступающую в просвет ацинуса (рис. 13, Б), где при больших увеличениях электронного микроскопа выявляется щёточная каёмка, состоящая из множества коротких микроворсинок (рис. 14, Б), что согласуется с данными [427, 476]. В физиологических условиях эпителиоциты ДЛП секретируют по мерокриновому типу, но наряду с мерокриновой секрецией некоторые авторы описывают и апокриновый тип выделения секрета [427, 476].

В эпителии секреторных отделов и выводных протоков, а также в секрете ДЛП отмечается высокая активность ШИК-реакции. Согласно литературным данным гликоген в столбчатых эпителиоцитах простаты млекопитающих не выявляется [14, 16], а присутствие ШИК-позитивных веществ в цитоплазме люминальных эпителиоцитов указывает на высокое содержание гликопротеинов. Гистохимическая реакция с дитизоном показала, что эпителиоциты ДЛП содержат высокое количество хелатируемого цинка, в то время как эпителий ВП не содержит цинка. Полученные результаты полностью согласуются с данными [266, 428] по распределению катионов цинка в простате крыс.

В эпителии ДЛП выявляется высокая активность реакции с дитизоном, что указывает на высокие концентрации хелатируемого цинка. Наибольшая плотность продуктов реакции, имеющих ярко-малиновое окрашивание, наблюдается в апикальных частях клеток и в секрете ДЛП (рис. 13, А). Согласно литературным данным цинк обладает мощным антипролиферативным действием, препятствуя развитию гиперплазии эпителия простаты [266, 428]. Цитрат цинка является важным компонентом секрета простаты, улучшающим подвижность сперматозоидов в эякуляте, а также обладает выраженным противовоспалительным действием [46]. Цинк входит в состав цинк-зависимой супероксиддисмутазы (Zn-СОД), являющейся мощным фактором антиоксидантной защиты эпителиальных клеток простаты от активных метаболитов кислорода [266, 428].

Иммуногистохимическими методами в эпителии ДЛП была выявлена экспрессия индуцибельной NO-синтетазы. Фермент NO-синтетаза обеспечивает синтез оксида азота, являющегося эффективным ингибитором пролиферации клеток [221, 348]. Следовательно, оксид азота может участвовать в регуляции пролиферативной активности люминальных эпителиоцитов ДЛП. Также известно, что оксид азота обладает антиоксидантным действием, представляя собой дополнительную систему антиоксидантной защиты локального уровня [32, 40, 64, 380, 453].

Иммуногистохимическими методами в эпителии простаты была выявлена экспрессия Е-кадгерина. Белки с адгезивными свойствами, к которым относится Е-кадгерин, играют важнейшую роль в межклеточных взаимодействиях эпителиоцитов предстательной железы [249]. Известно, что Е-кадгерин предупреждает пролиферацию и опухолевый рост железистого эпителия простаты [166, 202, 249, 316].

Электронная микроскопия показала, что архитектура синтетического аппарата люминальных эпителиоцитов ДЛП имеет ряд отличий от ВП. Во-первых, мембраны шероховатой сети в люминальных эпителиоцитах ДЛП имеют более чёткие и ровные контуры; во-вторых, цистерны эндоплазматической сети очень узкие и длинные (рис. 14, А, Б). Ультраструктурная организация зоны комплекса Гольджи не имеет существенных отличий от таковой в эпителиоцитах ВП и согласуется с описанием других авторов [427, 476]. Митохондриальный компартмент в люминальных эпителиоцитах ДЛП развит лучше, чем в клетках ВП. Митохондрии чаще всего имеют удлинённую форму, соответствующую удлинённой форме цистерн и канальцев эндоплазматической сети, электронно-плотный матрикс и компактно упакованные кристы.

Важнейшая роль в гистофизиологии простаты отводится межтканевым взаимодействиям в системе эпителий – стромальное микроокружение [14, 16,

168, 170, 172, 239, 257, 304, 350, 369, 381, 426]. Стромальное микроокружение простаты крыс включает в себя соединительнотканный компонент, а именно интерстициальную соединительную ткань, локализованную между ацинусами и протоками, и фиброзно-мышечный компонент, который представлен гладкими миоцитами и волокнами стромального слоя, окружающего ацинусы и протоки [140, 172, 239, 256, 350, 393]. Результаты настоящего исследования показали высокую степень гомологии стромального микроокружения ВП и ДЛП на тканевом, клеточном и ультраструктурном уровнях организации. Исходя из этого, в обсуждении структурной организации стромального микроокружения простаты интактных крыс долевая специфика затрагиваться не будет.

В соединительнотканном компоненте стромы простаты присутствует небольшое количество фибриллярных структур, кровеносные сосуды и неидентифицируемые при малых увеличениях микроскопа клетки соединительной ткани. Окрашивание препаратов по методу Ван-Гизон выявило, что среди фибриллярных структур преобладают коллагеновые волокна, которые, по данным литературы, представлены коллагеновыми белками I и III типа [172]. В стромальном слое, окружающем ацинусы и протоки, кроме коллагеновых волокон в небольшом количестве присутствуют эластические волокна. В стромальном микроокружении отмечается высокая активность ШИК-реакции, что обусловлено наличием в экстрацеллюлярном матриксе гликопротеинов, таких как ламинин и фибронектин [347, 381, 396, 446, 447].

При изучении полутонких срезов простаты, окрашенных метиленовым синим, в небольшом количестве идентифицируются тучные клетки с периваскулярной локализацией [236, 251, 331, 332, 374]. При электронной микроскопии стромального микроокружения встречаются клетки с секреторным фенотипом, в цитоплазме которых имеется хорошо развитый синтетический аппарат, что указывает на участие этих клеток в волокнообразовании [172]. По литературным данным, в строме простаты крыс из клеток соединительной ткани количественно преобладают фибробласты [172, 239, 334, 393].

Среди клеток с секреторным фенотипом в простате крыс выявляются не только фибробласты, но и миофибробласты, которые, в основном, присутствуют в стромальном слое, окружающем ацинусы и протоки простаты. Идентифицировать фенотипы клеток стромального микроокружения можно только по выявлению специфических маркеров, которым для фибробластов является виментин, для гладких миоцитов α-актин, а для миофибробластов виментин/кальпонин [237, 256, 350, 393, 419, 464], но в рамках данного исследования иммуноцитохимическое фенотипирование клеток не проводилось.

Стромальный слой, окружающий ацинусы и протоки простаты, образован циркулярно ориентированными гладкими миоцитами. Толщина стромального слоя в каждой доле простаты прогрессивно утолщается по направлению от дистального сегмента к проксимальному [145, 350, 430]. Периацинарные гладкие миоциты имеют сильно вытянутую форму и такие же ядра, каждая клетка снаружи покрыта базальной мембраной [140, 172]. Ультраструктура гладких миоцитов выглядит единообразной из-за преобладания в цитоплазме актиновых филаментов, другим характерным признаком было наличие под плазмалеммой мелких везикул, содержащих ионы Ca^{2+} [38, 172].

Таким образом, общие принципы структурной организации вентральных, дорсальных и латеральных долей простаты интактных крыс соответствуют их описанию в доступных литературных источниках. Результаты проведённого исследования простаты интактных крыс показали, что долевая специфика на тканевом, клеточном и субклеточном уровнях характерна главным образом для эпителиального компартмента железы. Стромальное микроокружение ВП и ДЛП на светооптическом и электронно-микроскопическом уровнях не имеет существенных различий, они касаются в большей степени молекулярного уровня организации.

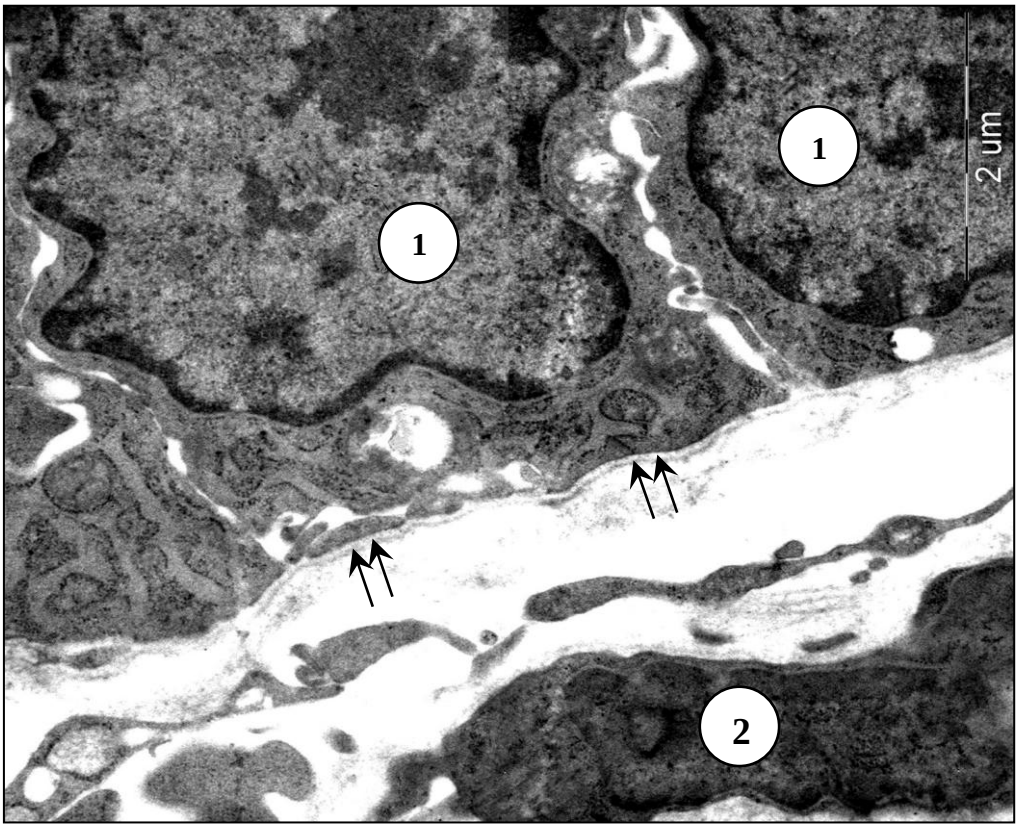

Рисунок 8. ВП интактных крыс. Базальные фрагменты люминальных эпителиоцитов. 1 – ядра эпителиоцитов; 2 – ядро гладкого миоцита; ↑↑ - базальная мембрана эпителия. Окрашивание уранилацетатом и цитратом свинца. Увеличение: 23000.

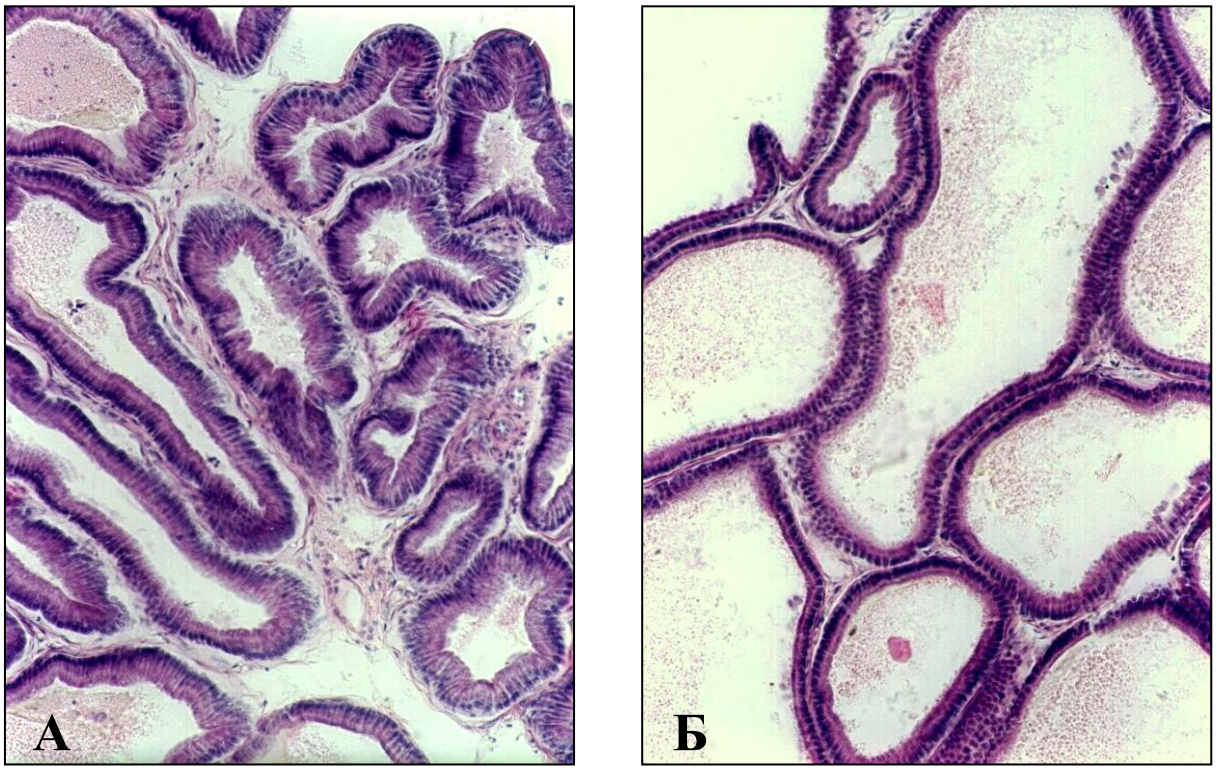

Рисунок 9. ВП интактных крыс. Окрашивание гематоксилином и эозином. Увеличение: 10×20. А). Дистальный сегмент. Секреторные отделы выстилает однослойный высокий столбчатый эпителий. Б). Промежуточный сегмент. Секреторные отделы выстилает низкий столбчатый эпителий.

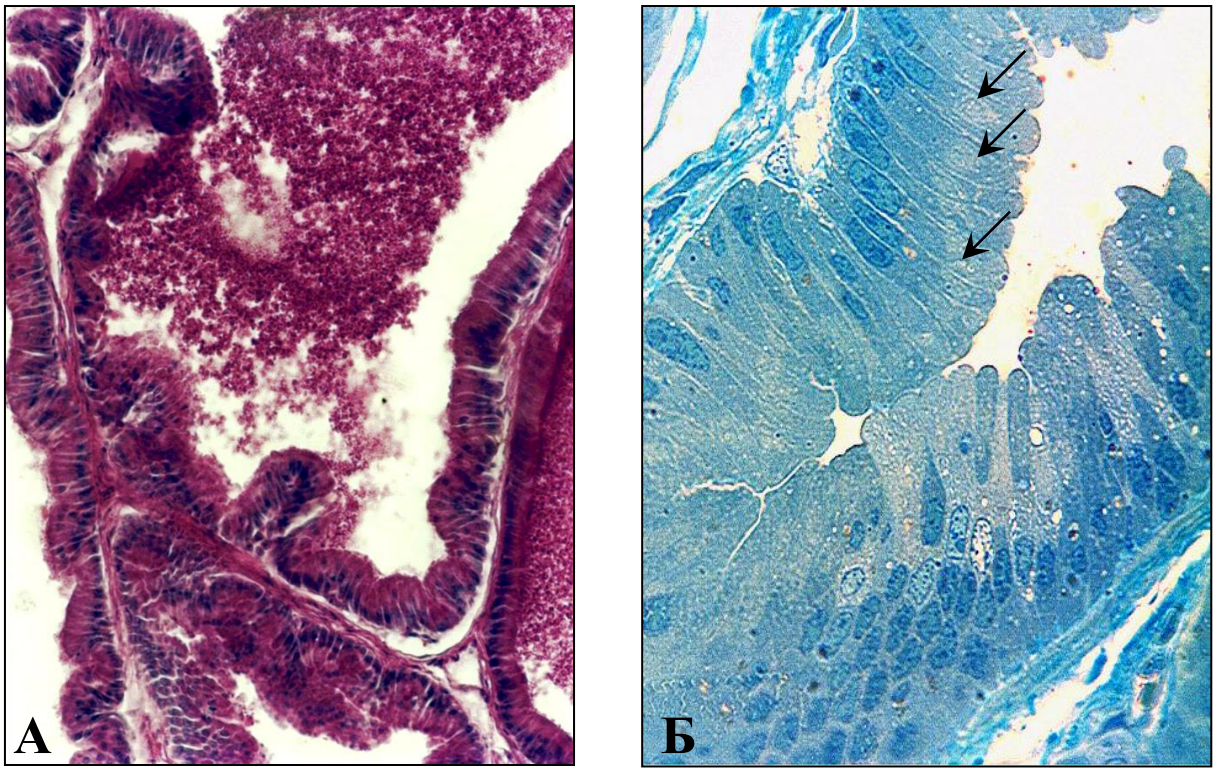

Рисунок 10. ВП интактных крыс. А). ШИК-реакция. Окрашивание гематоксилином. Увеличение: 10×20. Б). Фрагмент секреторного отдела. Зона Гольджи в цитоплазме люминальных эпителиоцитов (↑). Полутонкий срез. Окрашивание метиленовым синим. Увеличение: 10×100.

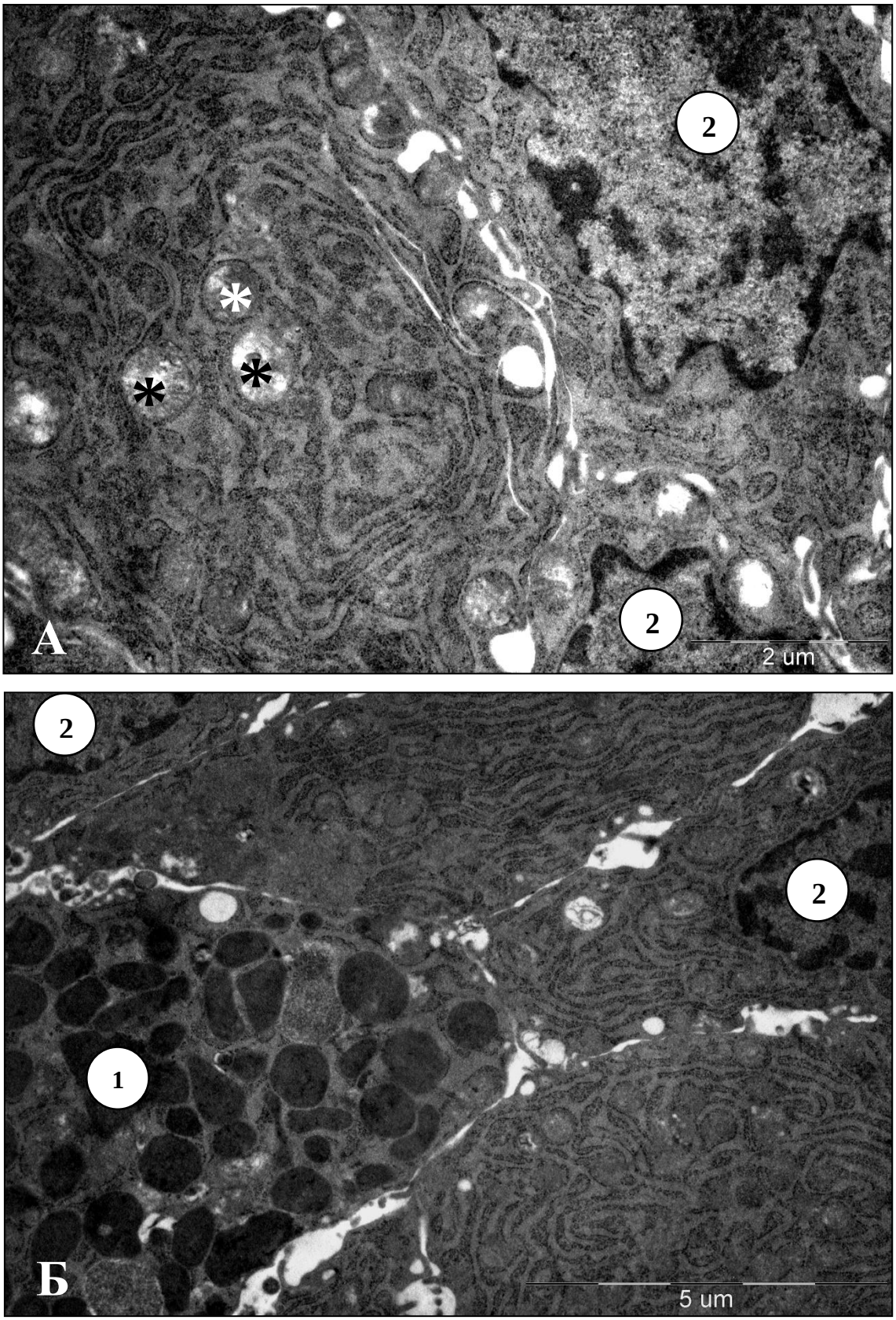

Рисунок 11. ВП интактных крыс. Окрашивание уранилацетатом и цитратом свинца. А). Синтетический аппарат и митохондрии (*) в цитоплазме люминальных эпителиоцитов. 2 – ядра эпителиоцитов. Увеличение: 23000.А). Фрагмент цитоплазмы нейроэндокринной клетки (1). 2 – ядра люминальных эпителиоцитов. Увеличение: 15000.

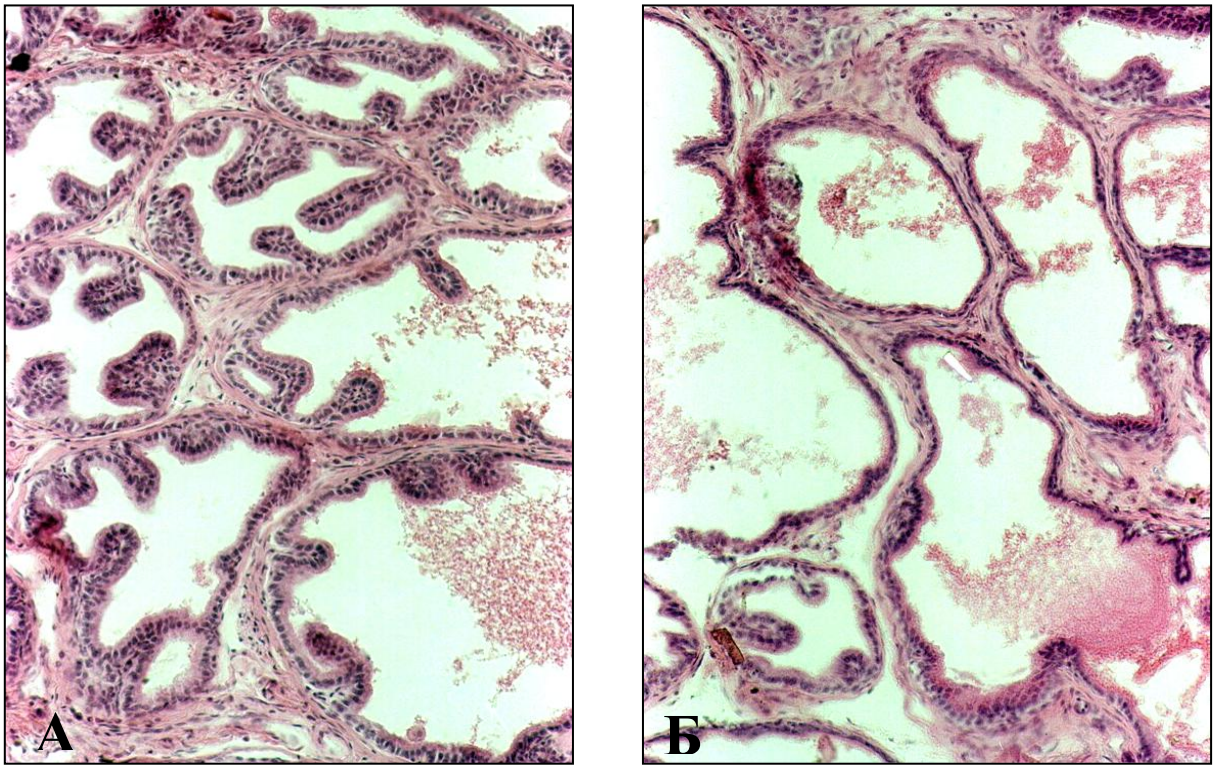

Рисунок 12. ДЛП интактных крыс. Окрашивание гематоксилином и эозином. Увеличение: 10×20. А). Дистальный сегмент. Однослойный столбчатый эпителий образует выпячивания в просвет ацинусов. Б). Промежуточный сегмент. Высота эпителия уменьшается, складки становятся ниже.

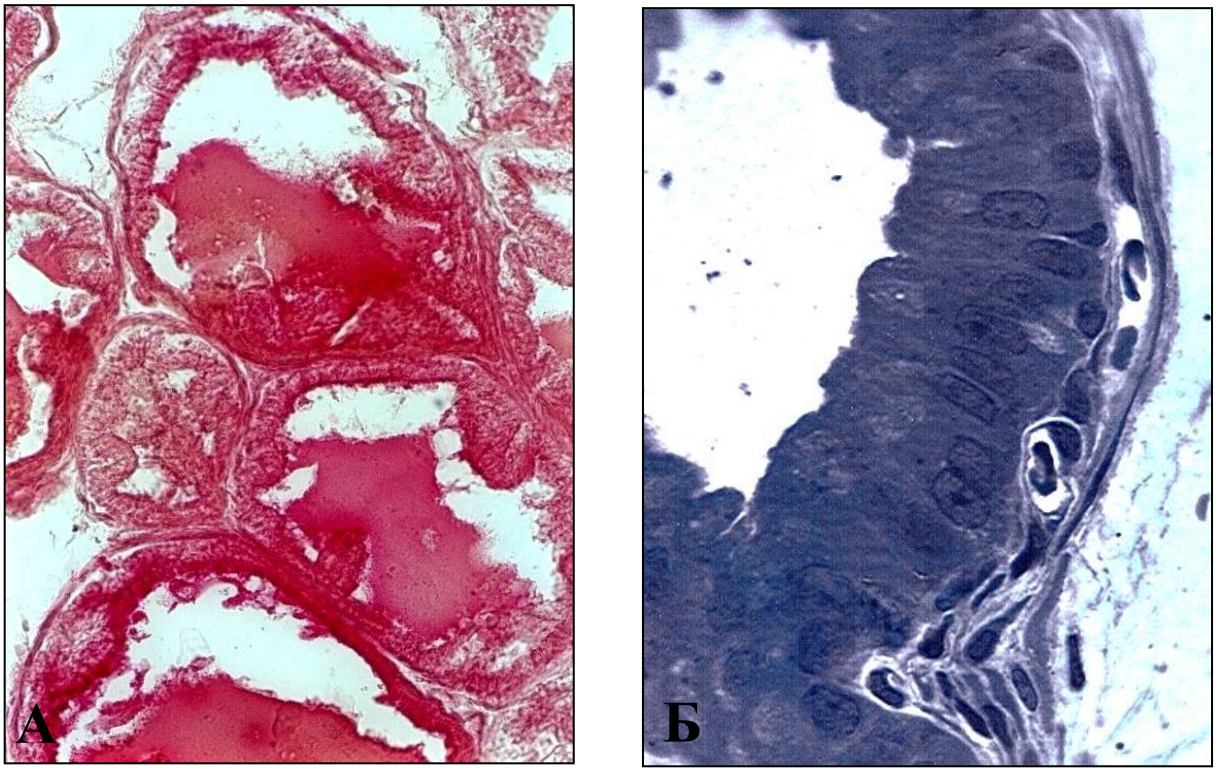

Рисунок 13. ДЛП интактных крыс. А). Реакция с дитизоном. Продукты реакции в виде преципитатов ярко-малинового цвета присутствуют в эпителии и секрете железы. Увеличение: 10×20. Б). Фрагмент секреторного отдела. Полутонкий срез. Окрашивание толуидиновым синим. Увеличение: 10×100.

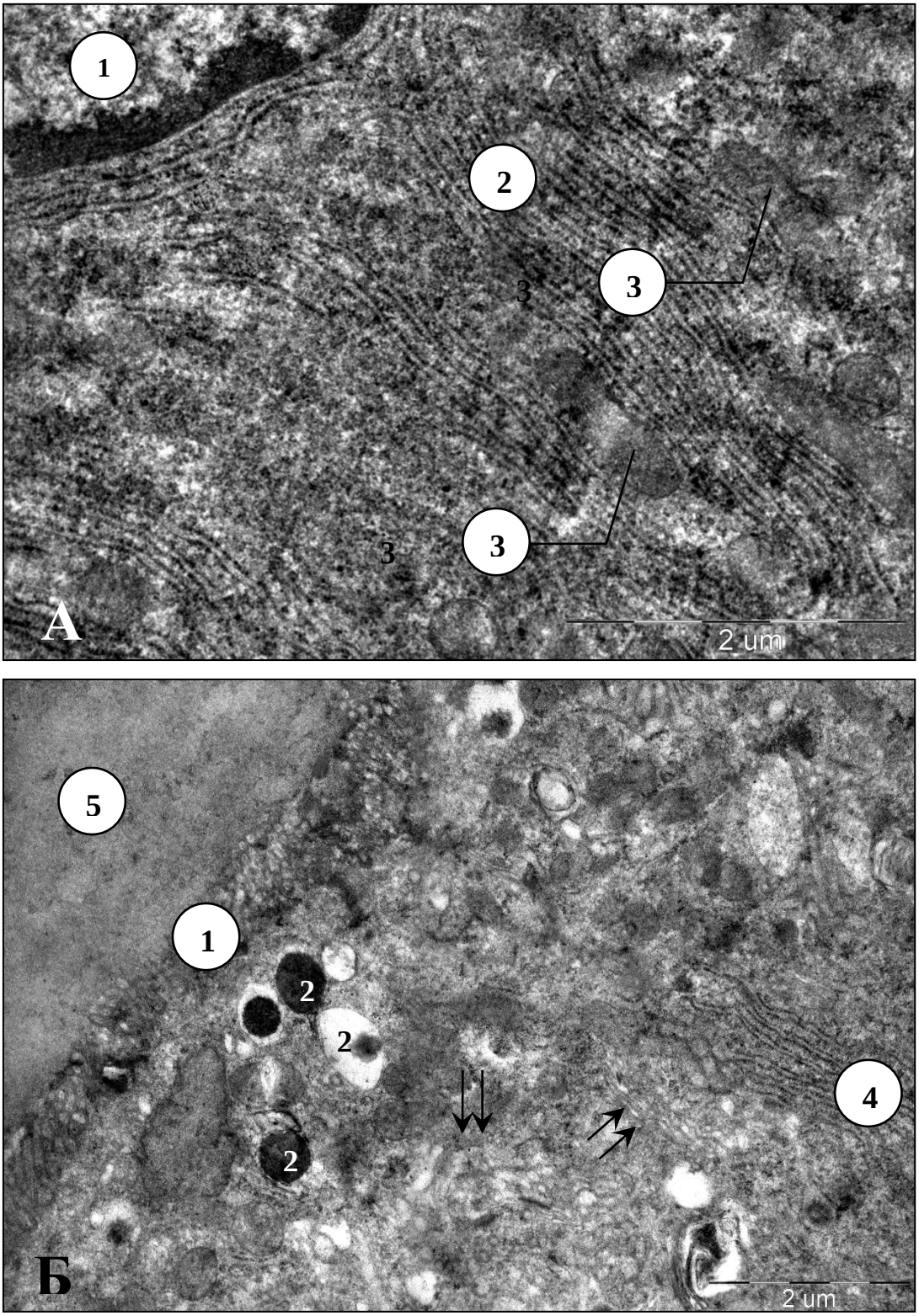

Рисунок 14. ДЛП интактных крыс. Окрашивание уранилацетатом и цитратом свинца. А). Фрагмент ядра и цитоплазмы люминального эпителиоцита. 1 – ядро, 2 – цистерны гранулярной ЭПС, 3 – митохондрии. Увеличение: 25000. Б). Апикальный фрагмент люминального эпителиоцита. 1 – микроворсинки, 2 – секреторные вакуоли, диктиосомы зоны Гольджи (↑↑), 4 – цистерны гранулярной ЭПС, 5 – секрет в просвете ацинуса. Увеличение: 23000.

ГЛАВА 3.

3.1. Функциональная морфология яичек на этапах адаптации к низким температурам

Репродуктивная система млекопитающих и человека формировалась в процессе эволюции в тесном взаимодействии с факторами внешней среды. Равновесное состояние между средой и живыми организмами, сформировавшееся в процессе эволюции, обеспечивает их нормальное функционирование и воспроизводство, а также эффективную адаптацию к изменяющимся условиям среды, обусловленным флуктуациями метеорологических факторов. В рамках проведенного экспериментального исследования были получены новые сведения о структурно-функциональном ремоделировании гонад самцов крыс на этапах адаптации организма животных к низким сезонным температурам, которые будет представлены на страницах данного раздела.

Изменения генеративной активности яичка после 1-й недели адаптации к низким температурам имеют выраженный депрессивный характер. После 1-й недели адаптации было зарегистрировано увеличение на 64% числа клеточных «пробок» в просветах извитых семенных канальцев по сравнению с группой контроля, что указывает на наличие канальцев с повреждённым сперматогенным эпителием [17, 75, 193, 209, 220, 247, 300, 302, 333, 395]. Полученные результаты согласуются с данными других авторов: в исследовании [75] после семидневного эмоционально-болевого стресса число «пробок» в яичках стрессированных крыс составило 55,2% против 19,9% у контрольных животных, а при окислительном стрессе число канальцев с отслоившимися сперматогенными клетками увеличилось до 17,34% по сравнению с 1,53% в контроле [395].

Как показывают результаты количественного анализа (рис. 15), после 1-й недели адаптации по сравнению с группой контроля снижается индекс сперматогенеза ($p < 0,05$). Индекс сперматогенеза, отражающий количество генераций сперматогенных клеток в стенке извитых семенных канальцев, является важнейшим количественным показателем, характеризующим генеративную активность семенника, а его снижение всегда свидетельствует о нарушении процессов сперматогенеза [75, 88, 395]. Максимальное снижение индекса сперматогенеза было зарегистрировано у крыс на 7-е сутки при эмоциональном стрессе [75], при иммобилизационном стрессе [88], что также согласуется с результатами настоящего исследования.

После 1-й недели адаптации в некоторых канальцах на VII-VIII стадиях сперматогенного цикла было отмечено резкое уменьшение вплоть до полного отсутствия удлинённых сперматид, в результате чего сперматогенный эпителий

был представлен только тремя генерациями половых клеток. Особенно это хорошо становится заметно при изучении полутонких срезов яичек. Встречаются извитые канальцы, где удлинённые сперматиды практически отсутствуют, а самый верхний ярус сперматогенных клеток представлен круглыми сперматидами (рис. 21, А, Б). Сходную морфологическую картину можно наблюдать в канальцах, находящихся во второй половине цикла (IX-XIV стадии). В некоторых канальцах встречаются участки, где над ярусом пахитенных сперматоцитов располагаются либо единичные удлинённые сперматиды, либо цитоплазма сустентоцитов. Встречались также канальцы на IX-XIV стадиях цикла, в которых сперматогенный эпителий полностью сохранял свою пространственную архитектуру.

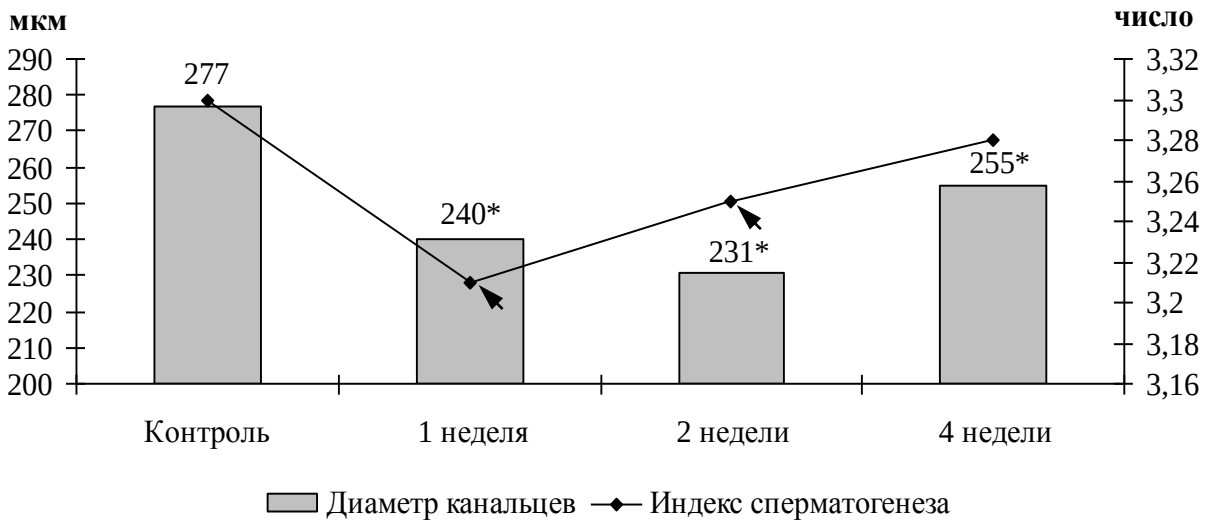

Рисунок 15. Количественные показатели генеративной активности яичек на этапах адаптации к низким температурам.
Примечание: * – различия статистически значимы по сравнению с контролем при $p < 0,05$; стрелками показаны точки, соответствующие статистически значимым различиям индекса сперматогенеза при $p < 0,05$.

В некоторых извитых семенных канальцах параллельно уменьшению числа удлинённых сперматид, отмечается дезинтеграция яруса круглых сперматид с появлением широких промежутков между клетками и отсоединением отдельных сперматид в просвет канальца (рис. 21, Б). Следовательно, непосредственной причиной снижения индекса сперматогенеза в яичках крыс после 1-й недели адаптации стало уменьшение числа канальцев, имеющих в составе сперматогенного эпителия зрелые сперматиды.

Согласно результатам иммуноферментного анализа, после 1-й недели адаптации к низким температурам в сыворотке крови крыс отмечается снижение концентрации тестостерона на 16, 7% ($p < 0,05$). Уровень тестостерона в семенниках крыс в 100 раз превышает уровень данного гормона в сыворотке

крови [193, 203, 258, 327, 359, 458, 460], поэтому концентрация тестостерона в сыворотке крови не отражает в полной мере его концентрацию в просвете канальцев. Тем не менее, снижение уровня сывороточного тестостерона косвенно подтверждает снижение его концентрации в тканях яичка, что привело к истощению генерации сперматид на поздних стадиях созревания (19 шаг).

В физиологических условиях в просвете канальцев на VII-VIII стадиях сперматогенного цикла отмечается самая высокая концентрация тестостерона [258], что является необходимым условием для завершения созревания удлинённых сперматид [194, 327, 359]. В экспериментальном исследовании [153] было установлено, что созревающие сперматиды, являются наиболее чувствительными к дефициту тестостерона; снижение концентрации тестостерона у гипофизэктомированных животных всего на 5% от уровня интактных крыс приводило к полной потере удлинённых сперматид в просветах канальцев.

Уменьшение количества удлинённых сперматид в канальцах на VII-VIII стадиях сперматогенного цикла было обнаружено в яичках крыс при алиментарном голодании [394], что, по мнению авторов, вызвано уменьшением выработки тестостерона, обусловленным ограничением приема пищи. При иммобилизационном стрессе у крыс авторы также указывают на статистически достоверное уменьшение популяции поздних сперматид [88]. В экспериментальном исследовании [300] резкое уменьшение популяции созревающих сперматид вплоть до полного исчезновения клеток наблюдалось при интоксикации алюминием, нарушение процесса дифференцировки сперматид в спермии на фоне снижения активности фермента биосинтеза тестостерона Δ^5-3β гидроксистероиддегидрогеназы при затравке крыс природным газом описано в работе [82].

Изучение цитологического профиля сперматогенеза показало (рис. 16), что после 1-й недели адаптации в канальцах на VII-VIII стадиях цикла количество прелептотенных сперматоцитов уменьшается на 11,6%, пахитенных сперматоцитов становится меньше на 16,8%, но самые значительные изменения произошли в популяции круглых и удлинённых сперматид – их относительное количество уменьшилось на 29,4% и 32,08% соответственно ($p < 0,05$).

Таким образом, прослеживается отчетливая зависимость между степенью дифференцировки герминативных клеток и их чувствительностью к действию экстремальных факторов среды. Наиболее уязвимыми оказались круглые сперматиды и удлинённые сперматиды, находящиеся на завершающих этапах дифференцировки. Количество круглых и удлинённых сперматид является индикатором активности сперматогенеза в яичках крыс [97, 182, 193, 203, 327, 330, 359, 458, 460]. Уменьшение практически всех генераций герминативных клеток, обнаруженное в настоящем исследовании, указывает на серьезные нарушения

регуляции сперматогенеза, индуцированные адаптацией организма животных к низким температурам.

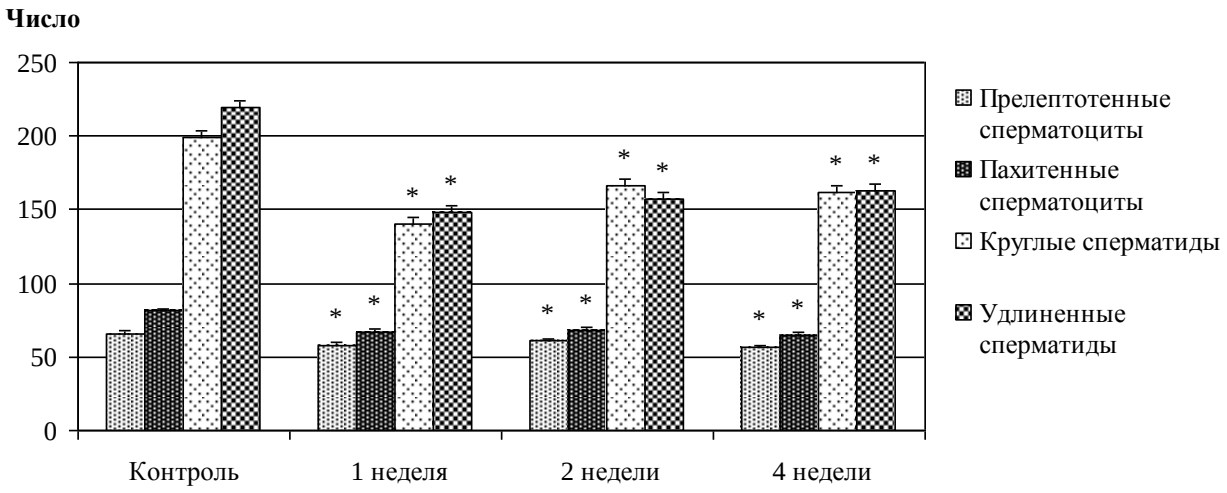

Рисунок 16. Цитологический профиль сперматогенеза на этапах адаптации организма к низким температурам.
Примечание: * – различия статистически значимы по сравнению с контролем при $p < 0,05$.

Тестостерон и фолликулостимулирующий гормон – два основных и независимых регулятора сперматогенеза, так как эффекты каждого из них реализуются на определённых стадиях сперматогенного цикла [153, 182, 203, 258, 327, 354, 359, 460]. Кроме завершающих этапов созревания сперматид, тестостерон регулирует развитие пахитенных сперматоцитов, начиная с VII стадии сперматогенного цикла и сам мейоз; под контролем тестостерона осуществляется дифференцировка круглых сперматид, начиная с 8 шага в удлинённые сперматиды, тестостерон обеспечивает адгезию между сперматидами и сустентоцитами; тестостерон необходим для спермиации, или высвобождения зрелых сперматозоидов в просвет канальцев [182, 193, 203, 258, 327, 359, 460]. Следовательно, образование и дифференцировка прелептотенных сперматоцитов, расположенных в базальном компартменте канальцев на VII-VIII стадиях цикла, не зависят от уровня тестостерона в семенниках. Исходя из этого можно предположить, что уменьшение количества первичных сперматоцитов, не вступивших в мейоз, связано с изменениями концентрации фолликулостимулирующего гормона.

При стрессе различной этиологии у крыс отмечаются нарушения в гипоталамо-гипофизарной системе, что приводит к нарушению выработки рилизинг-факторов нейросекреторными клетками гипоталамуса, как следствие, угнетается выработка гонадотропных гормонов передней долей гипофиза [106, 253, 254]. Снижение уровня фолликулостимулирующего гормона в сыворотке крови крыс-самцов было обнаружено при эмоционально-болевом

стрессе [106], при зоосоциальном стрессе [253, 254], при гипокинетическом стрессе [441]. Похожие результаты получены при изучении влияния эмоционального стресса и систематических физических нагрузок на половую функцию человека [126]. При эмоциональном стрессе у мужчин авторы обнаружили снижение концентрации гонадотропных гормонов и снижение концентрации тестостерона, что сопровождалось изменениями основных показателей спермограммы [126].

При адаптации к низким температурам в организме животных и человека развивается комплекс функционально-метаболических реакций, который в литературе получил название «холодового стресса», что не исключает вероятность снижения выработки фолликулостимулирующего гормона аденогипофизом.

Популяция пахитенных сперматоцитов, круглых сперматид и удлинённых сперматид, представляющих вместе с прелептотенными сперматоцитами ассоциацию герминативных клеток в канальцах на VII-VIII стадиях цикла, являются зависимыми от концентрации тестостерона. Следовательно, уменьшение количества герминативных клеток, начиная с популяции пахитенных сперматоцитов, обусловлено снижением концентрации тестостерона. Истощение популяции удлинённых сперматид может быть также результатом нарушения структур тубулобульбарного комплекса, фиксирующего головку сперматиды в углублениях цитоплазмы клеток Сертоли. Многочисленные исследования показывают, что формирование тубулобульбарного комплекса находится под контролем фолликулостимулирующего гормона [305, 307, 308, 458, 460], дефицит которого имеет место при стрессе различной этиологии.

Результаты изучения цитологического профиля сперматогенеза согласуются с данными, полученными другими авторами при изучении стрессорных воздействий на организм самцов крыс. Так, достоверное уменьшение количества всех форм сперматогенных клеток было установлено на 7-е сутки после однократного иммобилизационного стресса, но наиболее серьезные нарушения коснулись более зрелых популяций клеток, таких как ранние и поздние сперматиды, сперматозоиды [88]. Гипокинетический стресс при экспериментальном моделировании микрогравитации привёл к атрофии яичек и потери почти всех зародышевых клеток в семенных канальцах крыс за исключением сперматогоний [339, 441]. Уменьшение круглых и удлинённых сперматид в яичках крыс было обнаружено при семидневном эмоционально-болевом стрессе [75], на основании чего авторы делают вывод, что при стрессе спермиогенез является наиболее уязвимой стадией сперматогенеза.

Еще одним количественным показателем, указывающим на угнетение сперматогенеза в яичках крыс после 1-й недели адаптации (рис. 15), является

уменьшение диаметра извитых семенных канальцев на 13,5% ($p < 0,05$). Диаметр извитых семенных канальцев является достоверным критерием, отражающим структурно-функциональное состояние яичка [193, 220, 302, 359]. Данный морфометрический показатель находится в тесной взаимосвязи с количеством клеток в составе сперматогенного эпителия, следовательно, уменьшение диаметра извитых семенных канальцев всегда косвенно указывает на уменьшение числа сперматогенных клеток в просвете канальца [135, 212, 288, 289, 298, 339, 441]. Уменьшение диаметра канальцев при действии экстремальных факторов на организм животных отмечается многими авторами, и было обнаружено в яичках крыс при гипокинетическом стрессе [339, 441], при пренатальном воздействии этанола [212], при флюорозе [247], при никотиновой интоксикации [135].

Ряд авторов полагает, что уменьшение диаметра канальцев обусловлено не только редукцией количества герминативных клеток, но и уменьшением секреции жидкой среды канальца клетками Сертоли [359]. Данная точка зрения основывается на данных об участии тестостерона в регуляции секреторной активности сустентоцитов, в том числе и секреции клетками жидкой среды канальца [193, 203, 258, 460]. В свою очередь, секреция сустентоцитами внутриканальцевой жидкости влияет на выживаемость удлинённых сперматид [359]. В связи с этим, истощение популяции удлинённых сперматид в совокупности с уменьшением диаметра извитых семенных канальцев является надежным морфологическим критерием, указывающим на снижение уровня тестостерона в семенниках [359].

Еще одна морфологическая находка, указывающая на нарушение генеративной активности яичка – появление после 1-й недели адаптации единичных клеток с признаками дегенерации ядра и цитоплазмы в популяции пахитенных сперматоцитов и круглых сперматид в канальцах на VII-VIII стадиях сперматогенного цикла (рис. 21, А). Герминативные клетки базального компартмента на светооптическом уровне не претерпевают каких-либо изменений структурной организации (рис. 21, Б).

Хорошо известно, что гибель герминативных клеток, происходящая в процессе сперматогенеза, играет важную роль в обеспечении качественных характеристик спермы [272, 291, 483]. Многочисленные исследования доказали, что основной причиной спонтанной и индуцированной дегенерации герминативных клеток в яичках взрослых крыс является апоптоз [156, 276, 462, 482, 483]. В процессе полового созревания в яичках интактных крыс пик гибели герминативных клеток путём апоптоза отмечается на 28-е сутки постнатального онтогенеза, яички половозрелых животных характеризуются крайне низким уровнем апоптоза герминативных клеток [156, 193, 194, 272,

288, 462, 479, 482, 483, 487]. По данным [193, 359] в норме в яичках крыс дегенеративные изменения популяции круглых сперматид и пахитенных сперматоцитов в канальцах на VII-VIII стадиях сперматогенного цикла не встречаются.

Известно, что VII и VIII стадии сперматогенного цикла являются наиболее зависимыми от уровня андрогенов, поэтому большинство морфологических изменений, обусловленных снижением концентрации тестостерона в яичках, выявляется в извитых канальцах именно на этих стадиях. По данным [193, 359] специфические изменения сперматогенных клеток, ассоциированные с VII и VIII стадиями сперматогенного цикла, включают дегенерацию (апоптоз) пахитенных сперматоцитов и круглых сперматид. Дегенеративные изменения пахитенных сперматоцитов и круглых сперматид были отмечены в яичках крыс при экспериментальном крипторхизме [462], при алиментарном голодании [394], при иммобилизационном стрессе [483]. Апоптоз герминативных клеток в яичках крыс индуцируют глюкокортикоиды [483], кокаин [479], ряд антибиотиков [288, 487], антигельминтные средства [361], что указывает на высокую чувствительность созревающих клеток к действию повреждающих факторов.

Важную роль в выживаемости герминативных клеток в яичках крыс играет концентрация тестостерона. Практически во всех экспериментальных исследованиях, индуцировавших апоптоз половых клеток в яичках крыс, отмечалось снижение концентрации сывороточного тестостерона [98, 394, 462, 479, 482, 483]. Следовательно, обнаруженные в канальцах на VII-VIII стадиях цикла цитопатологические изменения пахитенных сперматоцитов и круглых сперматид, являются высокочувствительным индикатором, указывающим на снижение уровня тестостерона в тканях яичка.

Межклеточные контакты между круглыми сперматидами и клетками Сертоли не нарушены (рис. 23, А). В цитоплазме круглых сперматид присутствуют многочисленные профили гранулярной эндоплазматической сети, по периферии цитоплазмы располагаются митохондрии с характерным просветлением в центре. В ядрах круглых сперматид преобладает эухроматин, мембраны ядерной оболочки имеют четкие контуры (рис. 23, А).

При изучении полутонких срезов обращает внимание накопление липидных капель в цитоплазме круглых и удлинённых сперматид, вакуолизация цитоплазмы удлинённых сперматид (рис. 22, А). При электронной микроскопии (рис. 22, Б, 23, Б) в цитоплазме удлинённых сперматид обнаруживаются крупные вакуоли, содержащие мелкодисперсный материал, в большом количестве присутствуют липидные капли. В апикальных фрагментах сустентоцитов обнаруживаются фагоцитированные фрагменты цитоплазмы удлинённых сперматид, а также головки удлинённых сперматид с признаками дегенерации (рис. 23, А, Б).

Морфологические характеристики ядра и видимых участков цитоплазмы сустентоцитов в яичках крыс после 1-й недели адаптации на светооптическом уровне соответствуют группе контроля. По результатам количественного анализа численность клеток Сертоли на поперечном срезе извитого семенного канальца является константной величиной, и не подвержена колебаниям на разных сроках адаптации организма животных к низким температурам. Это согласуется с большинством литературных данных, согласно которым популяция сустентоцитов у половозрелых крыс отличается постоянством количества клеток [104, 203, 220, 242, 302, 330, 371, 460, 462]. Кроме этого, клетки Сертоли характеризуются устойчивостью к действию большинства неблагоприятных факторов: стабильность численности популяции сустентоцитов была отмечена при ионизирующем излучении [160], применении цитостатиков [20], и при иммобилизационном стрессе [95].

Обнаруженные при электронной микроскопии в цитоплазме сустентоцитов вакуоли, содержащие мембранный или хлопьевидный материал, указывают на усиление фагоцитарной активности клеток (рис. 23, А). В работе [106] в цитоплазме сустентоцитов описываются гигантские вакуоли в совокупности с повреждениями мембранных структур, обнаруженные в яичках крыс на 6-е сутки эмоционально-болевого стресса. В настоящем исследовании после 1-й недели адаптации повреждения мембранных структур в сустентоцитах и вакуоли гигантских размеров обнаружены не были, что объясняется физиологическим характером стрессирующего воздействия.

Так как герминативные клетки лишены рецепторов к андрогенам, основным трансдуктором эффектов тестостерона, обеспечивающих жизнеспособность и развитие герминативных клеток, являются клетки Сертоли [161, 455, 459, 460]. Многие авторы сходятся во мнении, что нарушение функции сустентоцитов приводит к нарушениям сперматогенеза с последующей потерей герминативных клеток, а появление в просветах канальцев яичка морфологически неизменённых отслоившихся сперматогенных клеток есть результат повреждения специализированных контактов между зародышевыми клетками и клетками Сертоли [133, 194, 280, 333]. Таким образом, обнаруженные цитологические нарушения сперматогенеза в совокупности с уменьшением диаметра извитых канальцев указывают на угнетение функциональной активности сустентоцитов. Гиперплазия элементов гладкого эндоплазматического ретикулума в цитоплазме поддерживающих эпителиоцитов, выявленная при электронной микроскопии, по-видимому, является компенсаторно-приспособительной реакцией клеток Сертоли, направленной на восстановление секреторной активности.

Основные характеристики инкреторной активности яичка после 1-й недели адаптации к низким температурам имеют депрессивную направленность, о чем свидетельствуют изменения морфологических и количественных показателей клеток Лейдига. В ядрах клеток Лейдига наблюдается умеренная конденсация хроматина (рис. 21, В), что указывает на снижение синтетических процессов в эндокриноцитах. Практически в каждом участке интерстиция встречаются дегенерирующие эндокриноциты небольшого размера с пикнотичными ядрами, кариолемма которых образует глубокую инвагинацию. Особый интерес представляет появление в популяции клеток Лейдига, делящихся митозом (рис. 21, Г).

В постнатальном онтогенезе пролиферация клеток Лейдига и последующая их дифференциация наблюдаются в процессе формирования пубертатной популяции [15, 128, 199, 357]. В яичках половозрелых крыс интерстициальные эндокриноциты представляют высокоспециализированную клеточную популяцию с очень низким митотическим индексом, который остается постоянным на протяжении всей жизни животного [15, 128, 199, 357]. Некоторые авторы не отрицают наличие феномена полиплоидии в популяции интерстициальных эндокриноцитов. Косвенным свидетельством возможности репликативного синтеза ДНК в клетках Лейдига является наличие эндокриноцитов с объемами ядер, различающимися в кратное число раз [15, 357, 443]. Появление после 1-й недели адаптации митотически делящихся клеток Лейдига, на наш взгляд, представляет компенсаторно-приспособительную реакцию эндокринной ткани семенника, направленную на образование полиплоидных клеток.

В цитоплазме клеток Лейдига после 1-й недели адаптации обнаруживаются скопления липидных капель (рис. 17). По данным [22, 105], в норме у крыс цитоплазма эндокриноцитов не содержит липидных включений, что авторы объясняют их активной утилизацией в процессе стероидогенеза. Накопление в цитоплазме эндокриноцитов липидных капель является морфологическим доказательством угнетения стероидогенеза после 1-й недели адаптации.

Количественный анализ показал, что после 1-й недели адаптации изменяется соотношение морфофункциональных типов эндокриноцитов. В популяции клеток Лейдига увеличивается представительство малых эндокриноцитов, которые являются малоактивными в отношении стероидогенеза формами (рис. 19). В то же время эндокриноцитов среднего и большого размера, активно участвующих в синтезе стероидных гормонов [8, 19, 111, 127, 129, 154, 199, 357], становится меньше (рис. 18), что приводит к снижению индекса активности эндокриноцитов (рис. 19, А). Концентрация тестостерона в сыворотке крови крыс снижается на 16, 7% ($p < 0,05$).

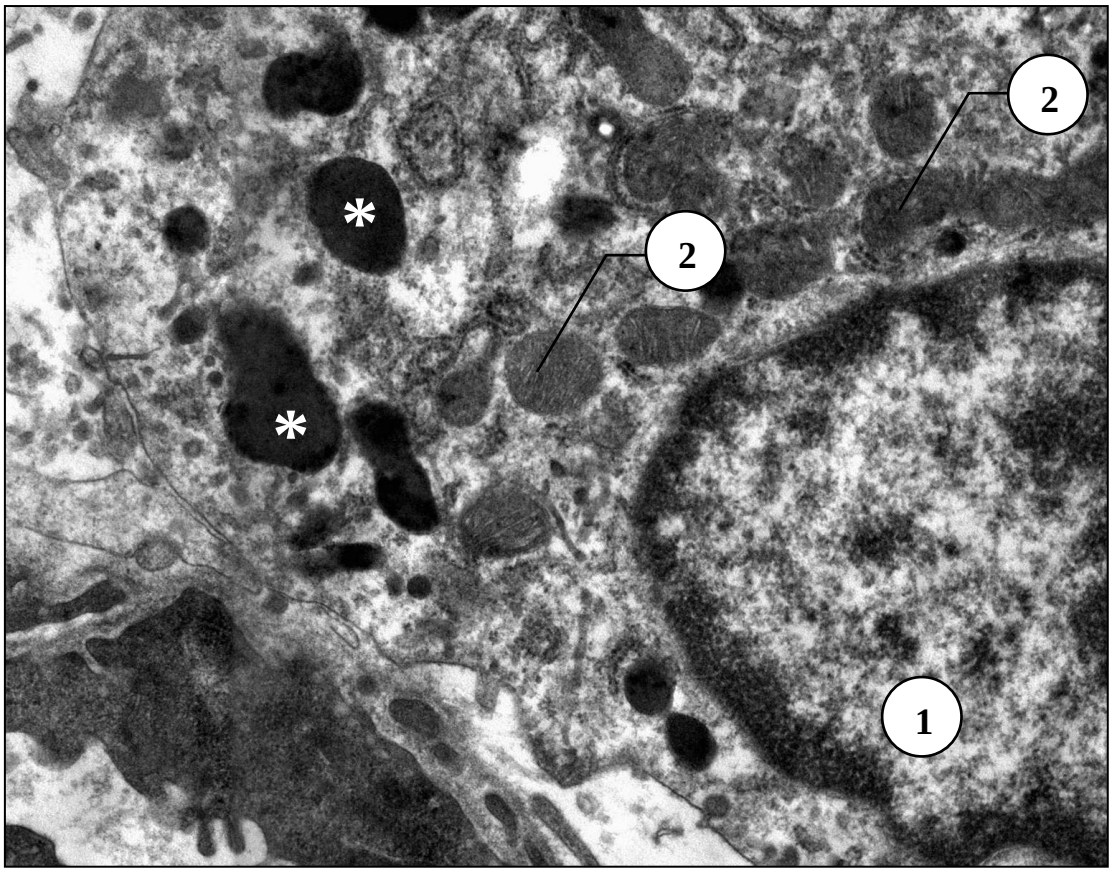

Рисунок 17. Яичко после 1-й недели адаптации. Конденсация хроматина в ядре (1) клетки Лейдига. 2 – митохондрии; * – липидные капли; Окрашивание уранилацетатом и цитратом свинца. Увеличение: 23000.

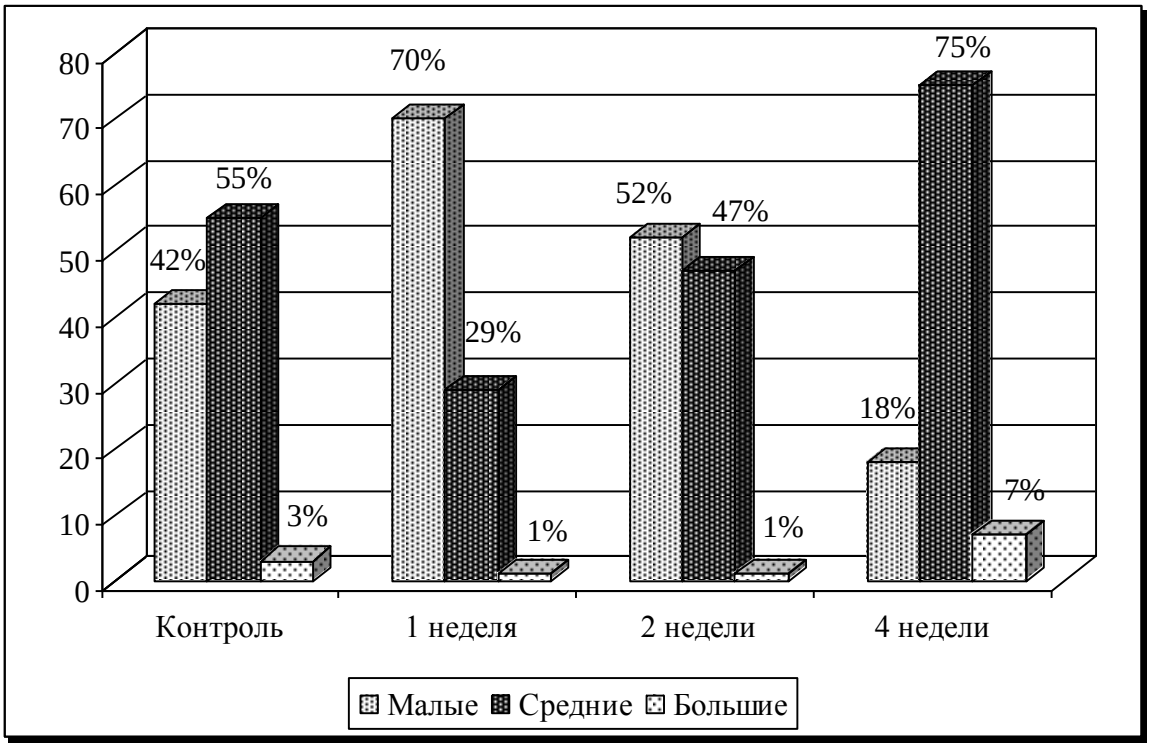

Рисунок 18. Распределение популяции клеток Лейдига на три морфофункциональных типа на этапах адаптации к низким температурам (по результатам количественного анализа).

По результатам морфометрии отмечается статистически значимое уменьшение линейных размеров интерстициальных эндокриноцитов, а именно диаметра ядра и цитоплазмы клеток (рис. 19, А). По наблюдениям ряда авторов конденсация хроматина в ядрах клеток Лейдига в совокупности с уменьшением их размеров свидетельствуют о снижении их функциональной активности [8, 94, 106, 111, 127, 129, 199, 357].

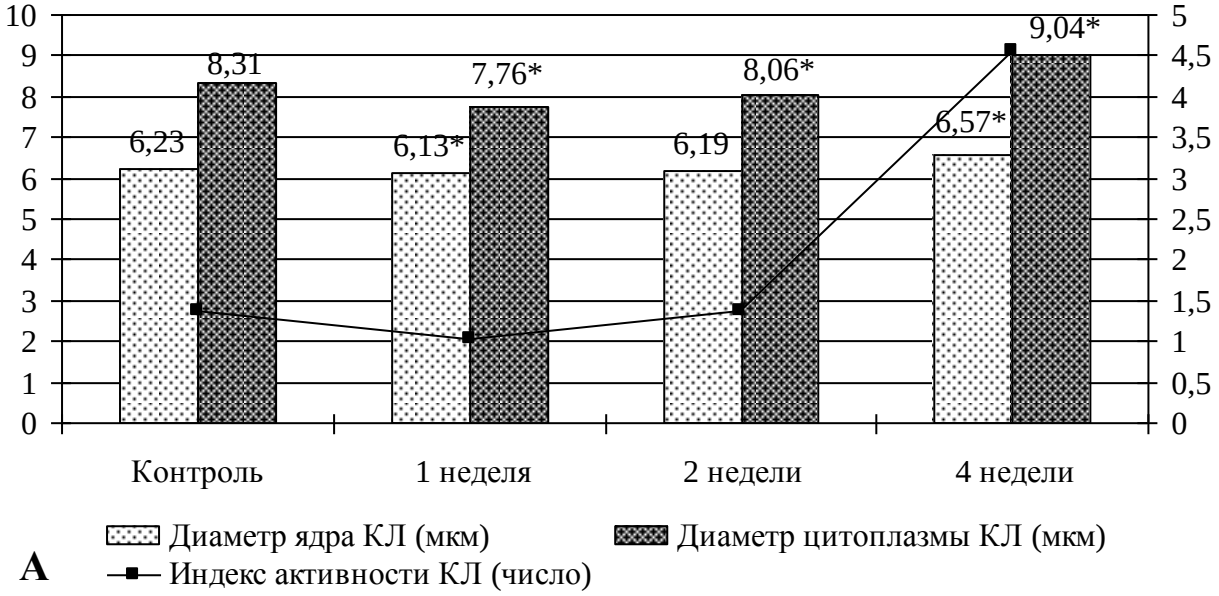

А

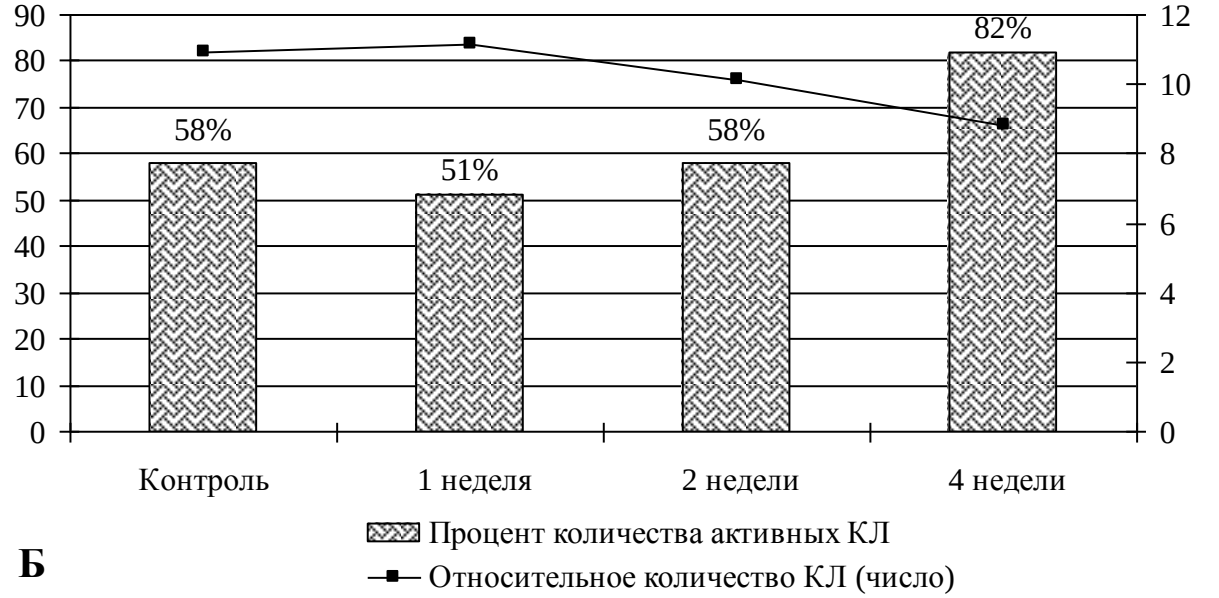

Б

Рисунок 19. А, Б. Количественные показатели инкреторной активности яичка на этапах адаптации к низким температурам.
Примечание: КЛ – клетки Лейдига, * – различия статистически значимы по сравнению с контролем при $p < 0,05$; стрелками показаны точки, соответствующие статистически значимым различиям.

Согласно литературным данным и результатам настоящего исследования, в яичках интактных крыс преобладают активные интерстициальные эндокриноциты, которыми являются средние и большие клетки [8, 19, 106, 111, 247]. Снижение доли функционально активных эндокриноцитов в яичках крыс было отмечено при эмоционально-болевом стрессе и окислительном стрессе [98, 106, 177, 243, 264].

Изменение популяционного состава клеток Лейдига в пользу клеток малого размера, при одновременном уменьшении количества средних и больших эндокриноцитов, на наш взгляд, является одной из причин дефицита тестостерона на ранних сроках адаптации к низким температурам.

Следует отметить, что относительное количество клеток Лейдига после 1-й недели адаптации не изменяется (рис. 19, Б). Уменьшение относительного количества эндокриноцитов в яичках крыс было обнаружено на 7-е сутки эмоционально-болевого стресса [106] и после однократного иммобилизационного стресса [88]. Острый холодовой стресс, являясь одним из вариантов физиологического стресса, по-видимому, не вызывает массовую гибель интерстициальных эндокриноцитов.

Рассмотрим предполагаемые причины снижения функциональной активности клеток Лейдига и концентрации тестостерона в сыворотке крови крыс на ранних сроках адаптации к низким температурам. Комплекс защитно-приспособительных механизмов организма, сопровождающийся изменениями физиологических и биохимических параметров, и обеспечивающий поддержание постоянства внутренней среды при низкой температуре окружающей среды, получил название холодовой стресс. Начальный этап адаптации организма животных к низким сезонным температурам соответствует острому холодовому стрессу [13, 32, 48, 53, 93] и характеризуется развитием общего адаптационного синдрома, основу которого составляет активация центральной стресс-реализующей системы гипоталамус – гипофиз – надпочечники [45, 54, 57, 74, 108]. Активация системы гипоталамус – гипофиз – надпочечники сопровождается усилением секреции кортикотропин-рилизинг фактора гипоталамусом и адренокортикотропного гормона аденогипофизом, что приводит к избыточной секреции глюкокортикоидов надпочечниками [45, 54, 57, 74]. В связи с этим повышение уровня кортизола является надежным индикатором стресс-реакции и было неоднократно зарегистрировано при холодовом стрессе у крыс и мышей [54, 104, 116].

Многочисленные клинические и экспериментальные исследования показывают, что избыток глюкокортикоидов оказывает неблагоприятное воздействие на выработку тестикулярного тестостерона. Так, например, увеличение уровня глюкокортикоидов при стрессе различной этиологии сопровождается

уменьшением концентрации тестостерона в плазме крови крыс [253, 254, 264, 483, 484]. В экспериментальном исследовании [253] было установлено, что при зоосоциальном стрессе у половозрелых крыс избыток кортикостерона уменьшает выработку гонадотропного рилизинг гормона, синтез и секрецию лютеинизирующего и фолликулостимулирующего гормонов, а также секрецию тестостерона клетками Лейдига. В исследовании [126] было установлено, что при эмоциональном стрессе и систематических физических нагрузках у мужчин снижается концентрация гонадотропных гормонов и тестостерона.

Ингибирующий эффект избытка кортикостерона на стероидогенез в интерстициальных эндокриноцитах опосредован падением уровня окисления глюкозы и нарушением выработки НАДФ [254, 284]. Известно, что избыток кортикостерона нарушает работу ключевых ферментов, необходимых для синтеза НАДФ [254, 284]. Кроме того, стресс-индуцированное повышение концентрации кортикостерона угнетает активность в интерстициальных эндокриноцитах крыс ключевого фермента стероидогенеза 11β-гидроксистероид дегидрогеназы [253, 264, 375].

Адаптация млекопитающих и человека к низким сезонным температурам представляет собой одну из сложных компенсаторно-приспособительных реакций организма, включающую физиологические и химические механизмы терморегуляции [27, 48, 53, 55]. Важную роль в поддержании температурного гомеостаза организма выполняет симпатоадреналовая система, осуществляющая регуляцию энергетических процессов через активизацию липолиза и гликогенолиза [30, 47, 53, 131]. Катаболизм липидов и усиление окислительно-восстановительных процессов в клетках неизбежно приводит к активации реакций перекисного окисления липидов [131, 132].

Накопление продуктов перекисного окисления липидов при моделировании холодового стресса у крыс отмечается многими авторами [57, 62, 104, 116, 131, 132, 380, 453], а исследования [61] показали, что в зимний период у самцов крыс в тканях печени, почек, мозга и семенников содержание продуктов перекисного окисления липидов выше, чем летом. Необходимо отметить, что усиление реакций перекисного окисления липидов развивается не только при холодовом стрессе, но и при других видах стрессорных воздействий на организм. Например, [122] отмечает повышение активности реакций свободнорадикального окисления липидов при остром иммобилизационном стрессе и эмоционально-болевом стрессе у крыс.

Данные биохимического исследования показали, что уже на ранних сроках адаптации организма к низким температурам в яичках развивается окислительный стресс (рис. 20, А, Б), являющийся неотъемлемой составляющей

стресс-реакции. Содержание гидроперекисей липидов в тканях яичка увеличилось на 81%, а содержание витамина Е снизилось на 28% ($p < 0,05$). В сыворотке крови после 1-й недели адаптации на 61% увеличилось содержание диеновых конъюгатов, малонового диальдегида стало больше на 25% ($p < 0,05$), наметилась отчетливая тенденция к повышению уровня гидроперекисей липидов и снижению концентрации витамина Е (рис. 20, Б).

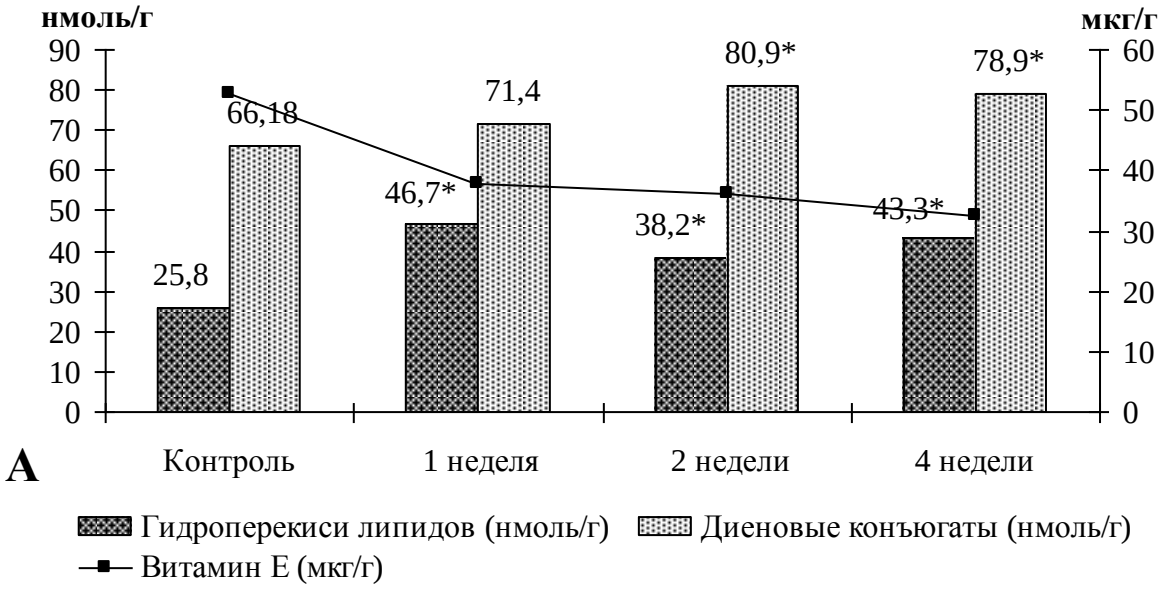

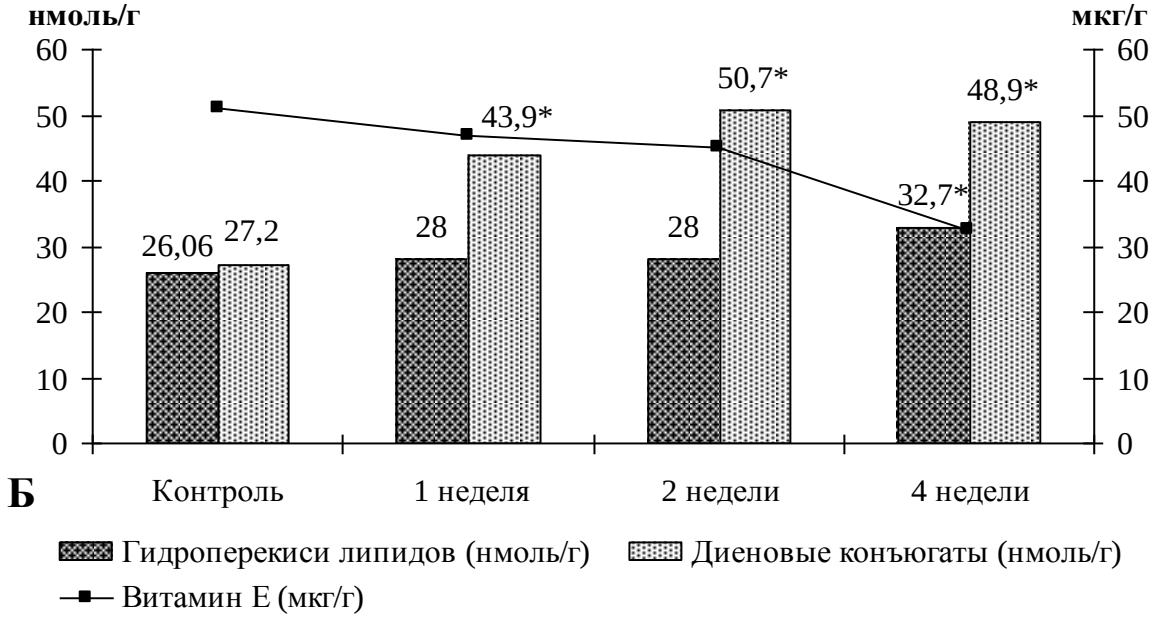

Рисунок 20. А). Содержание продуктов перекисного окисления липидов и витамина Е на этапах адаптации в тканях яичка.
Б). Содержание продуктов перекисного окисления липидов и витамина Е на этапах адаптации в сыворотке крови.
Примечание: * – различия статистически значимы с контролем при $p < 0,05$; стрелками показаны точки, соответствующие статистически значимым различиям витамина Е.

Накопление продуктов перекисного окисления липидов в плазме крови и ткани яичек угнетает активность 3β-гидроксистероид дегидрогеназы и 17β-гидроксистероид дегидрогеназы, катализирующих синтез тестостерона в микросомальных фракциях клеток Лейдига [82, 177, 178, 230, 346].

Обсуждая влияние окислительного стресса на стероидогенез необходимо упомянуть, что одной из причин, вызывающих снижение продукции тестостерона клетками Лейдига у стареющих крыс, являются активные формы кислорода, продуцируемые в процессе стероидогенеза, при одновременном снижении активности ферментов антиоксидантной защиты [177, 178, 230]. Данное обстоятельство доказывает, что окислительный стресс в яичках крыс, индуцированный адаптацией к низким температурам, может угнетать синтез тестостерона через подавление ферментных систем эндокриноцитов.

Известно, что продукция свободных радикалов и перекисное окисление липидов играют важную роль в регуляции физиологических функций яичка, а индукция перекисного окисления липидов является неотъемлемой составляющей стероидогенеза [136, 177, 378]. Активность процессов перекисного окисления липидов, необходимая для нормально протекающего стероидогенеза, регулируется лютеинизирующим гормоном, который одновременно поддерживает высокую активность ферментов, инактивирующих продукты липидной пероксидации [136, 177, 378]. При стрессе различной этиологии у животных и человека отмечаются нарушения в системе гипоталамус – гипофиз – гонады [126, 253]. Следовательно, развитие окислительного стресса в яичках и угнетение функциональной активности интерстициальных эндокриноцитов может быть обусловлено недостаточной выработкой лютеинизирующего гормона гипофизом.

Таким образом, после 1-й недели адаптации к низким температурам отмечается угнетение генеративной и инкреторной активности яичка. Изменения генеративной активности имеют выраженный депрессивный характер, на что указывают снижение индекса сперматогенеза, уменьшение диаметра канальцев, уменьшение относительного количества сперматогенных клеток, появление сперматогенных клеток с признаками дегенерации, увеличение канальцев, содержащих в просвете конгломераты сперматогенных клеток, усиление фагоцитарной активности сустентоцитов. Изменения инкректорной активности яичка заключаются в конденсации хроматина в ядрах интерстициальных эндокриноцитов, уменьшении линейных размеров ядра и цитоплазмы клеток Лейдига, увеличении в популяции эндокриноцитов малых форм при одновременном снижении количества клеток среднего и большого размера, что в совокупности привело к снижении индекса активности эндокринных клеток и к уменьшению концентрации тестостерона в сыворотке крови.

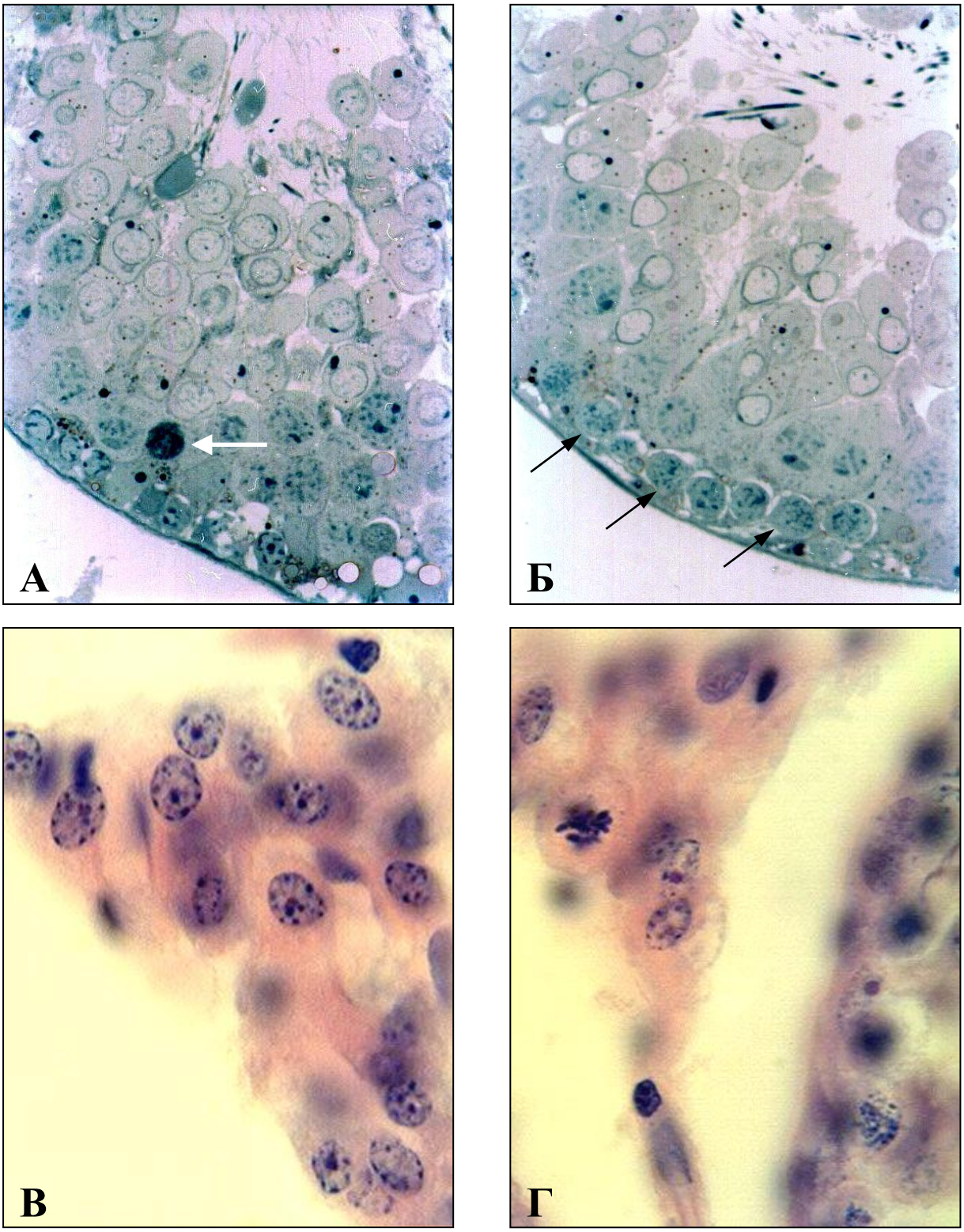

Рисунок 21. Яичко после 1-й недели адаптации. А, Б. Полутонкие срезы. Окрашивание метиленовым синим. В, Г. Окрашивание гематоксилином. Увеличение: 10×100. А). Каналец на VII стадии цикла. Генерация удлиненных сперматид представлена единичными клетками, ↑ – пахитенный сперматоцит с признаками дегенерации. Б). Каналец на VIII стадии цикла. Дезинтеграция яруса круглых сперматид, количество спермиев резко снижено. ↑ – прелептотенные сперматоциты в базальном отделе канальца. В). Частичная конденсация хроматина в ядрах клеток Лейдига. Г). Картина митоза в клетке Лейдига (стадия метафазной пластинки).

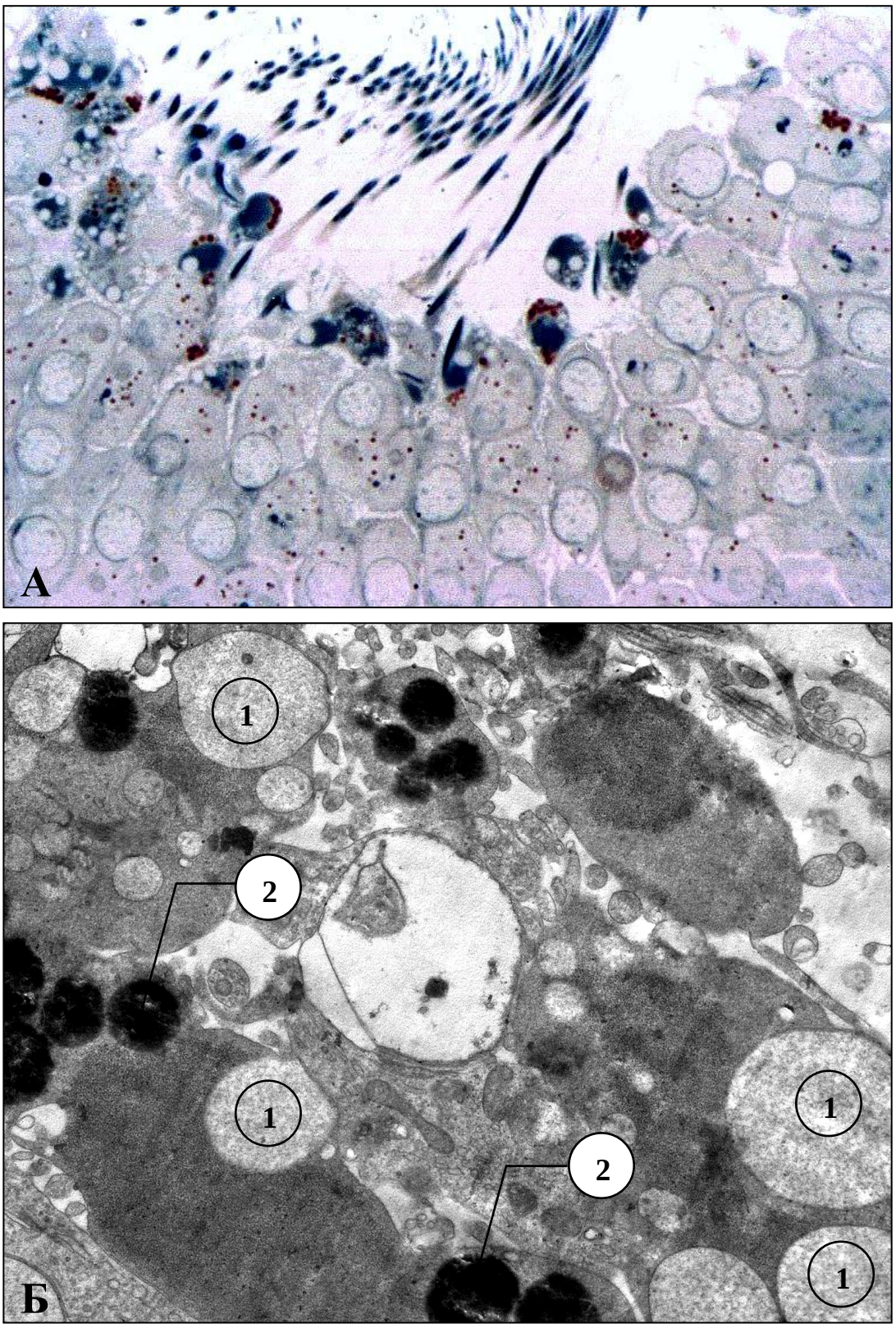

Рисунок 22. Яичко после 1-й недели адаптации. А). Адлюминальный компартмент канальца. Накопление липидных капель (коричневого цвета) в цитоплазме сперматид. Цитоплазма удлинённых сперматид вакуолизирована. Полутонкий срез, окрашивание метиленовым синим. Увеличение: 10×100. Б). Крупные вакуоли (1) и липидные капли (2) в цитоплазме удлинённых сперматид. Окрашивание уранилацетатом и цитратом свинца. Увеличение: 22000.

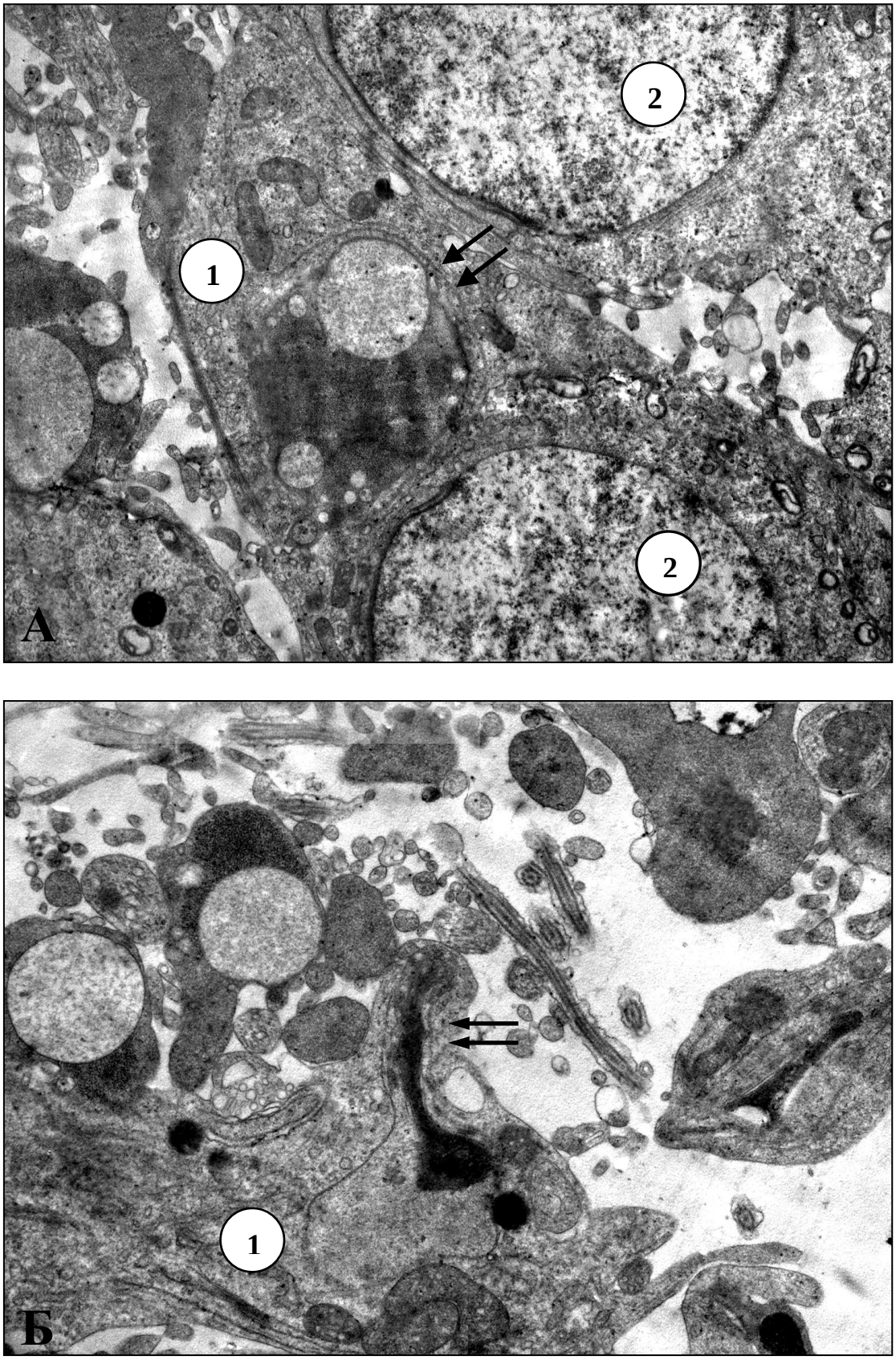

Рисунок 23. Яичко после 1-й недели адаптации. Окрашивание уранилацетатом и цитратом свинца. А). Фагоцитарная вакуоль (↑↑) в цитоплазме сустентоцита (1); 2 – ядра круглых сперматид. Увеличение: 18000. Б). Головка удлинённой сперматиды с признаками дегенерации (↑↑) в цитоплазме сустентоцита (1). Увеличение: 22000.

Результаты морфологического исследования яичек после 2-х недель адаптации к низким температурам свидетельствуют о нарушении генеративной активности органа. Во-первых, это истощение генераций пахитенных сперматоцитов и удлинённых сперматид на срезах канальцев во вторую половину сперматогенного цикла (IX-IV стадии) (рис. 24, В); во-вторых, это наличие в сперматогенном эпителии на разных стадиях сперматогенного цикла дегенеративно изменённых клеток (рис. 24, А, В); в-третьих, это усиление десквамации герминативных клеток, на что указывают увеличение числа канальцев с клеточными «пробками», и появление в просветах канальцев сферических образований из дегенеративно измененных клеток (рис. 24, А). Помимо этого после 2-х недель адаптации появляются деформированные канальцы, которые образуются в результате утраты достаточно крупных фрагментов сперматогенного эпителия, включая половые клетки и поддерживающие эпителиоциты (рис. 24, Б).

При ультраструктурном исследовании в цитоплазме клеток мейотической и постмейотической популяций появляется вакуолизация митохондрий (рис. 25, Б, 26, А, Б). Следует заметить, что в условиях нормально протекающего сперматогенеза изменение морфологии митохондрий является одним из маркеров цитологической модификации клеток, вступающих в мейоз [203], сущность которой заключается в смещении крист на периферию, к наружной митохондриальной мембране. После 2-х недель адаптации в цитоплазме первичных сперматоцитов, ранних и поздних сперматид в митохондриях появляются вакуоли, хорошо различимые на фоне просветленного матрикса (рис. 25, Б, 26, А, Б). В цитоплазме пахитенных сперматоцитов и круглых сперматид появляются ультраструктурные признаки деградации цитоплазмы в виде вакуолей большого размера, содержащих миелиноподобные структуры или кольцевидные мембранные структуры (26, А, Б).

Результаты количественного исследования яичек после 2-х недель адаптации к низким температурам объективизируют обнаруженные морфологические изменения. Индекс сперматогенеза остается по-прежнему сниженным, а диаметр извитых семенных канальцев достигает минимального значения (рис. 15). Изменения цитологического профиля сперматогенеза сохраняют депрессивный характер (рис. 16): количество прелептотенных сперматоцитов уменьшено на 6,7%, пахитенных сперматоцитов меньше, чем в контроле, на 15,1%, популяция круглых сперматид уменьшена на 16,5%, а популяция удлинённых сперматид на 28,09% ($p < 0,05$). Следовательно, как и после 1-й недели адаптации к холоду, наиболее уязвимыми оказываются герминативные клетки, находящиеся на завершающих стадиях дифференцировки, а именно удлинённые сперматиды.

Уязвимость популяции удлинённых сперматид подтверждается результатами ультраструктурного анализа, согласно которым в ядрах клеток отмечается различная степень конденсации хроматина, а также неупорядоченное расположение головок сперматид в апикальных углублениях сустентоцитов (рис. 25, А). Часто встречаются сперматиды с ультраструктурными признаками деградации ядра и цитоплазмы, а в бухтообразных углублениях поддерживающих эпителиоцитов встречаются деформированные фрагменты погибших сперматид (рис. 25, А, 26, А).

Обнаруженная закономерность согласуется с мнением других авторов о том, что в яичках крыс количество круглых и удлинённых сперматид является индикатором активности сперматогенеза, а спермиогенез является наиболее уязвимой стадией сперматогенеза при экстремальных воздействиях на организм животных [75, 88, 97, 193, 203, 302, 327, 330, 339, 359, 441, 460].

Таким образом, как и в предыдущей группе сильнее всего пострадали популяции пахитенных сперматоцитов, круглых сперматид и удлинённых сперматид, являющиеся зависимыми от концентрации тестостерона. По результатам иммуноферментного анализа концентрация тестостерона в сыворотке крови крыс после 2-х недель адаптации на 11 % ниже показателей контрольной группы ($p < 0,05$). Как известно, концентрация тестостерона в сыворотке крови не отражает в полной мере его концентрацию в самом органе, а именно в просветах извитых семенных канальцев [182, 194, 220, 359, 458], где тестостерон посредством клеток Сертоли поддерживает жизнеспособность герминативных клеток адлюминального отдела, а также регулирует процессы их пролиферации и дифференцировки [161, 182, 193, 220, 455, 458]. Однако нарушения герминативной активности яичка, подтвержденные результатами морфологического и количественного анализа, косвенно подтверждают дефицит тестостерона в извитых канальцах.

Рассмотрим морфофункциональное состояние эндокринной ткани яичка. Сохраняющаяся умеренная конденсация хроматина в ядрах клеток Лейдига (рис. 24, Г) и уменьшение размеров их цитоплазмы (рис. 19, А) указывают на снижение функциональной активности клеток.

После 1-й недели адаптации в качестве вероятной причины, подавляющей функциональную активность ферментов, участвующих в стероидогенезе, мы рассматривали высокую концентрацию кортизола в результате активации стресс-реализующей системы гипоталамус – гипофиз – надпочечники. После 2-х недель адаптации по данным биохимического исследования в тканях семенника отмечается эскалация окислительного стресса (рис. 20, А). Содержание гидроперекисей липидов в тканях семенника превышает показатели контрольной группы на 48%, на 16% увеличивается содержание диеновых

конъюгатов, витамина Е становится меньше на 31% ($p < 0,05$). После 2-х недель адаптации окислительный стресс в яичках, по-видимому, является основным фактором, угнетающим стероидогенез в клетках Лейдига. После 2-х недель адаптации биохимические проявления окислительного стресса сохраняются и в крови животных (рис. 20, Б). Содержание диеновых конъюгатов в сыворотке крови повышено на 86%, малонового диальдегида на 15% ($p < 0,05$), продолжается снижение уровня витамина Е ($p > 0,05$).

После 2-х недель адаптации отмечается обеднение интерстиция яичек клетками Лейдига. По результатам количественного исследования (рис. 19, Б) относительное количество эндокриноцитов уменьшилось по сравнению с контролем на 17 % ($p < 0,05$), диаметр цитоплазмы эндокриноцитов по-прежнему меньше, чем у интактных крыс (рис. 19, А). Несмотря на то, что соотношение морфофункциональных типов, а, следовательно, и индекс активности клеток Лейдига после 2-х недель адаптации не различаются с группой контроля (рис. 18, 19, А), уменьшение относительного количества эндокриноцитов можно рассматривать как еще одну причину дефицита тестостерона в яичках.

Уменьшение относительного количества эндокриноцитов является результатом гибели инволюционирующих форм клеток путём апоптоза. В настоящее время окислительный стресс рассматривается учеными в качестве основной причины, вызывающей генетически программируемую гибель клеток [68, 83, 92, 174, 184, 197, 265, 271, 279], а наличие явлений запрограммированной клеточной гибели в популяции клеток Лейдига подтверждается многими авторами [181, 229, 243, 290, 321, 338, 442]. Мы полагаем, что окислительный стресс является индуктором апоптоза клеток Лейдига, приводя к снижению их численности. В пользу данной гипотезы свидетельствует уменьшение относительного количества эндокриноцитов, а также прогрессивное увеличение в популяции клеток Лейдига инволюционирующих форм, малоактивных в отношении стероидогенеза. Инволюционирующие эндокриноциты характеризуются ядрами с глубокой инвагинацией кариолеммы, небольшими размерами, вакуолизированной цитоплазмой, содержащей лизосомы и липидные капли (рис. 27, А, Б). Полученные данные согласуются с результатами исследований других авторов, которые показывают, что окислительный стресс в яичках крыс, вызванный различными причинами, приводит к развитию дегенеративных изменений в эндокриноцитах [247, 346, 395].

Таким образом, окислительный стресс, развивающийся при адаптации организма к низким температурам, может угнетать синтез тестостерона в клетках Лейдига двумя путями: во-первых, через подавление ферментных систем, участвующих в стероидогенезе, во-вторых – индуцируя дегенеративные изменения в популяции и последующую гибель клеток путём апоптоза.

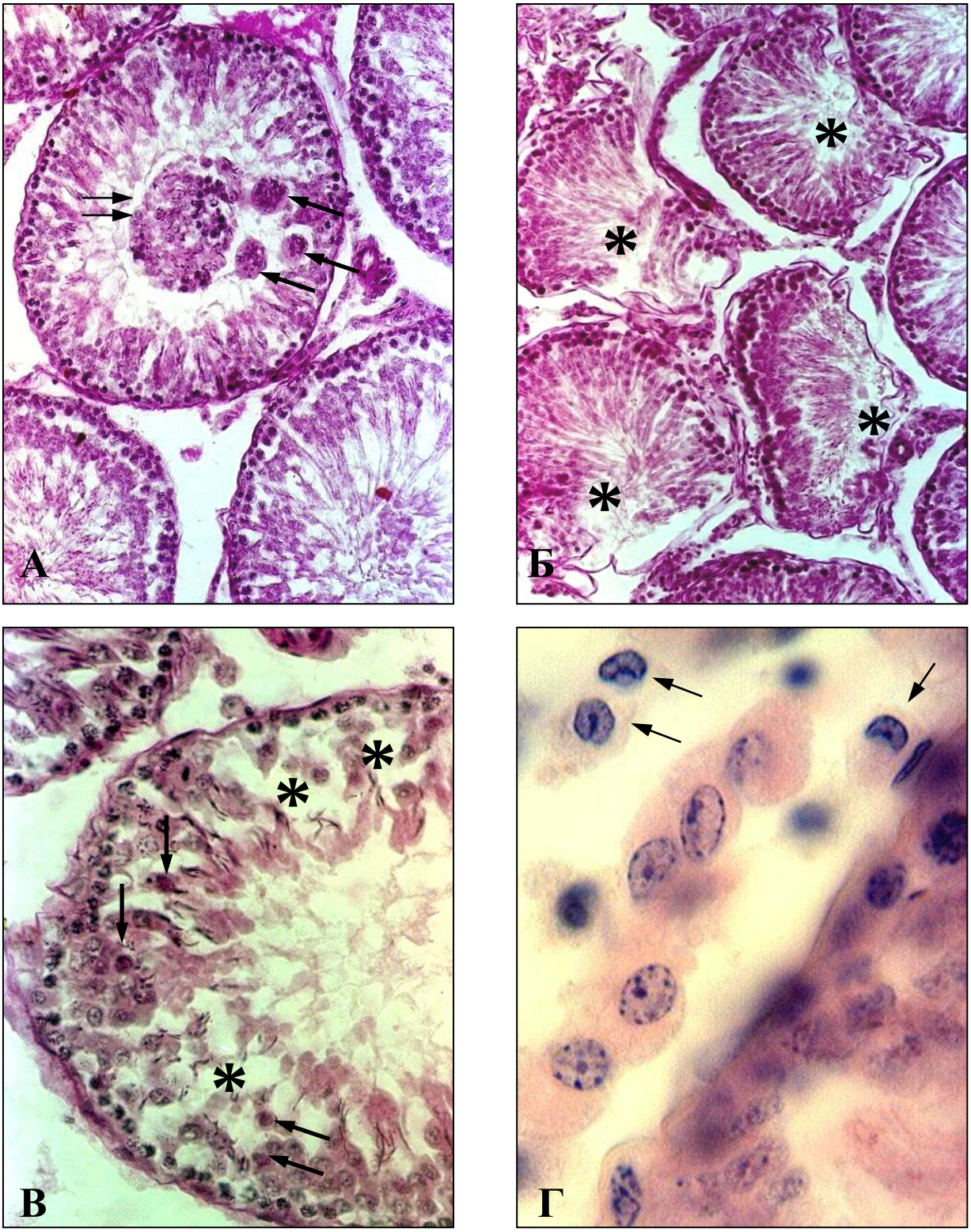

Рисунок 24. Яичко после 2-х недель адаптации. А, Б, В. ШИК-реакция, окрашивание гематоксилином. А). Клеточная «пробка» в просвете канальца (↑↑). «Шары» из погибших клеток (↑). Увеличение: 10×20.
Б). Деформированные канальцы с частичной потерей сперматогенного эпителия (*). Увеличение: 10×10. В). Каналец на XII-XIII стадии цикла. Очаговое истощение сперматогенного эпителия (*). ↑ – дегенерирующие пахитенные сперматоциты. Увеличение: 10×40. Г). Клетки Лейдига. ↑ – инволюционирующие эндокриноциты. Окрашивание гематоксилином и эозином. Увеличение: 10×100.

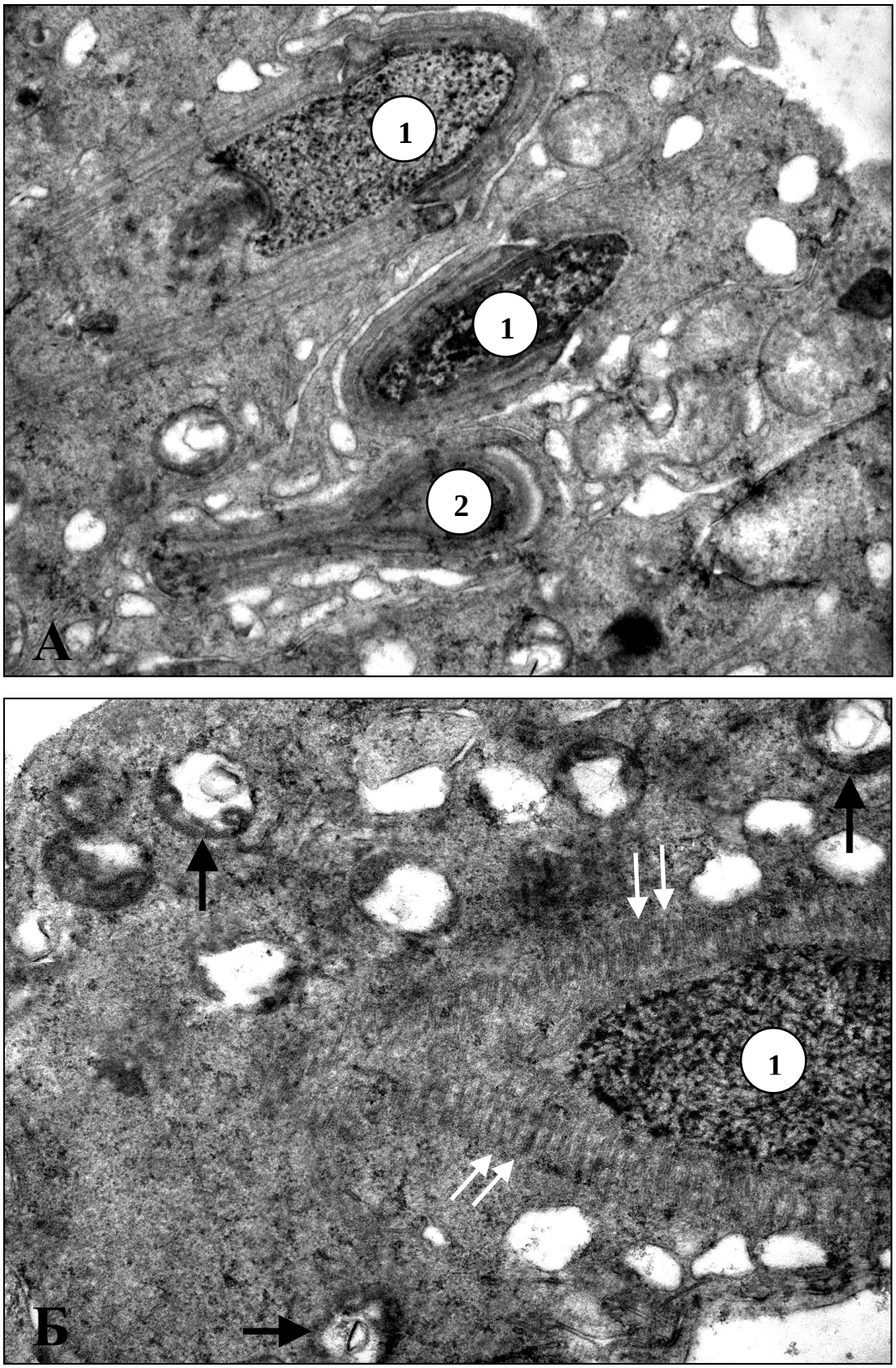

Рисунок 25. Яичко после 2-х недель адаптации. Окрашивание уранилацетатом и цитратом свинца. А). Различная степень конденсации хроматина в ядрах удлинённых сперматид (1); 2 – головка дегенерирующей сперматиды. Увеличение: 23000. Б). Вакуолизация митохондрий в цитоплазме удлиненной сперматиды (↑). 1 – ядро; ↑↑ – манжетка. Увеличение: 28000.

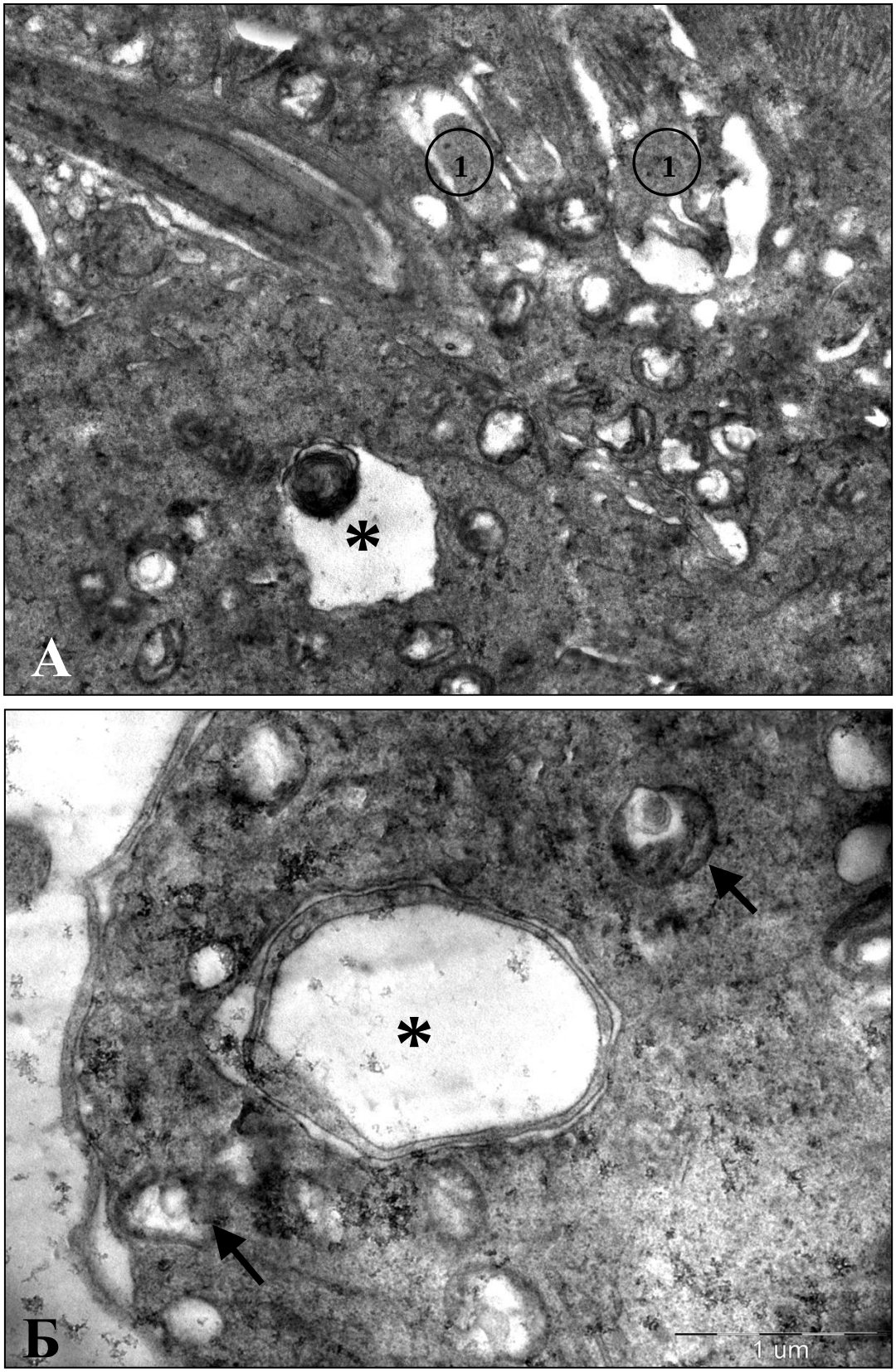

Рисунок 26. Яичко после 2-х недель адаптации. Окрашивание уранилацетатом и цитратом свинца. А). Вакуоль с миелиноподобными структурами (*) в цитоплазме пахитенного сперматоцита, митохондрии вакуолизированы; 1 – головки дегенерирующих сперматид. Увеличение: 22000. Б). Гигантская вакуоль в цитоплазме сперматоцита (*); ↑ – вакуолизированные митохондрии. Увеличение: 32000.

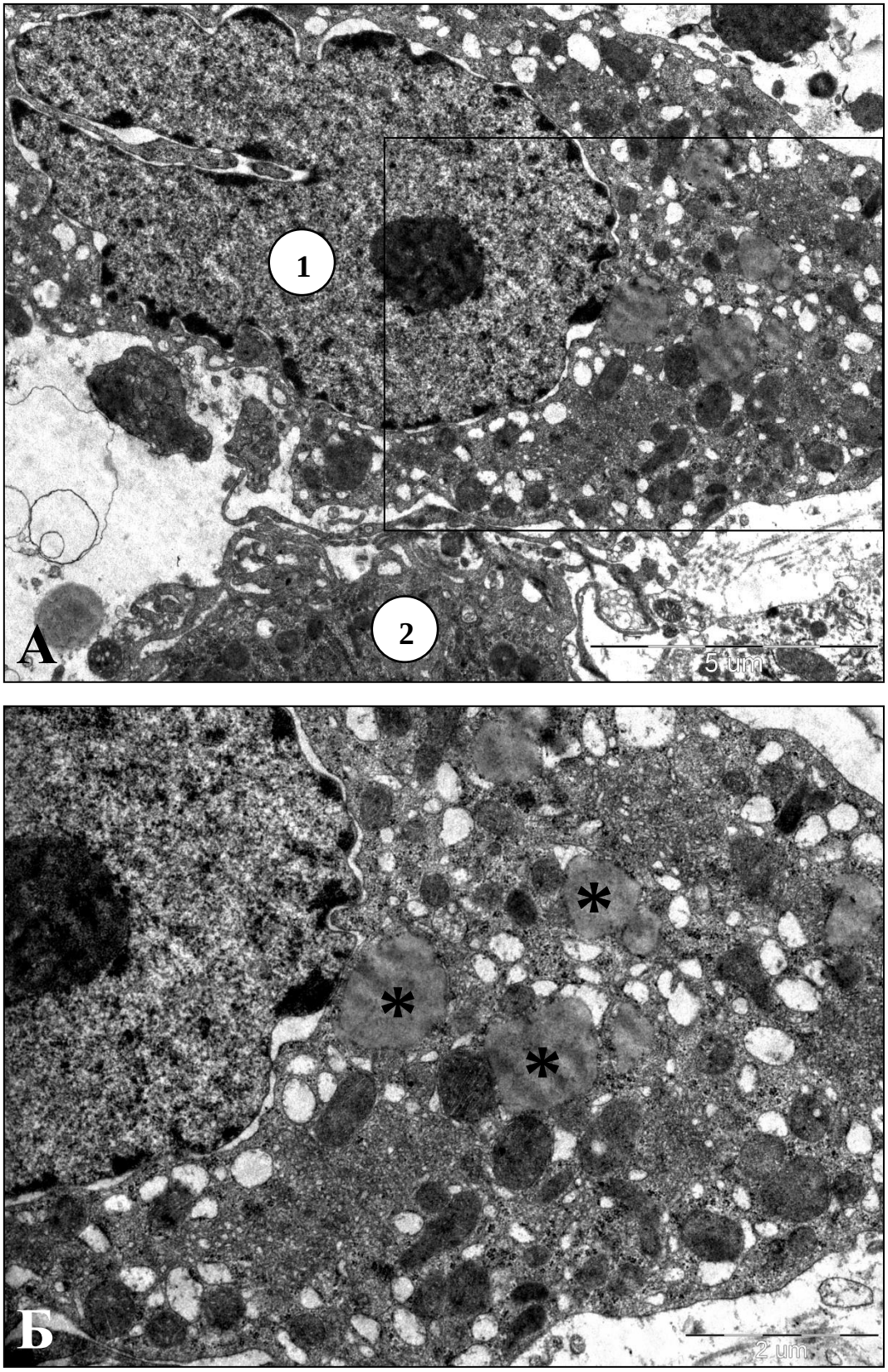

Рисунок 27. Яичко после 2-х недель адаптации. Окрашивание уранилацетатом и цитратом свинца. А). Контакт дегенерирующей клетки Лейдига (1) с тестикулярным макрофагом (2). Увеличение: 13500. Б). Фрагмент из рамки. В цитоплазме эндокриноцита увеличено число лизосом (*) и липидов, гладкая ЭПС вакуолизирована. Увеличение: 23000.

По данным биохимического исследования, после 4-х недель адаптации в тканях яичка крыс сохраняются проявления окислительного стресса (рис. 20, А). Содержание гидроперекисей липидов в тканях яичка остается повышенным на 68%, диеновых конъюгатов на 13%, а содержание витамина Е снижено на 18% ($p < 0,05$). В сыворотке крови (рис. 20, Б) содержание диеновых конъюгатов повышено на 76%, гидроперекисей липидов и малонового диальдегида на 25%, в то время как содержание витамина Е снижается на 34% ($p<0,05$).

С целью подтверждения гипотезы об усилении процессов программируемой клеточной гибели клеток Лейдига на фоне затянувшегося окислительного стресса, проанализируем морфологические и количественные изменения, обнаруженные в популяции эндокриноцитов после 4-х недель адаптации. Морфологическое исследование показало, что по сравнению с предыдущим сроком адаптации усиливается обедненность интерстициальной ткани яичек клетками Лейдига (рис. 31, Б). Это находит подтверждение в результатах количественного анализа (рис. 19, Б), согласно которым относительное количество эндокриноцитов по сравнению с группой контроля уменьшается на 19% ($p < 0,05$).

Существенные изменения происходят и в популяционном составе клеток Лейдига (рис. 18). По результатам морфологического исследования преобладающим морфофункциональным типом в популяции становятся средние и большие эндокриноциты округлой или овальной формы со светлой вакуолизированной цитоплазмой и светлыми ядрами, практически лишенными конденсированного хроматина (рис. 31, Б). Обнаруженные морфологические особенности клеток Лейдига указывают на их активное участие в синтезе стероидов [8, 19, 73, 94, 111, 127, 129, 154, 357].

Качественные изменения популяции клеток Лейдига согласуются с результатами планиметрических исследований, согласно которым увеличиваются средние размеры ядра и цитоплазмы клеток (рис. 19, А). Количественный анализ инкреторной активности яичек показал, что в популяции увеличивается доля средних и больших клеток Лейдига на 20% и на 4% соответственно, доля малых эндокриноцитов уменьшается на 24% (рис. 18). В результате этого количество активных эндокриноцитов в популяции увеличивается до 82%, а индекс активности клеток Лейдига повышается в 3,2 раза (рис. 19, А).

Клетки Лейдига среднего и большого размера являются клетками, активно продуцирующими стероидные гормоны, а эндокриноциты малых размеров являются малоактивными в отношении стероидогенеза эволюционирующими формами [19, 94, 106, 128, 154, 199, 247, 357]. Изменение популяционного состава эндокриноцитов после 4-х недель адаптации в пользу актив-

ных клеток, приводит к повышению концентрации тестостерона в сыворотке крови практически до уровня интактных крыс.

При электронной микроскопии преобладают светлые клетки Лейдига, в цитоплазме которых обнаруживаются ультраструктурные признаки, указывающие на функциональное напряжение клеток и истощение их компенсаторно-приспособительных реакций (рис. 29, А). Цитоплазматический матрикс клеток сильно просветлен, в нем находятся расширенные везикулы агранулярной эндоплазматической сети, большинство митохондрий имеют нечёткие, размытые кристы, липидные капли в цитоплазме клеток отсутствуют.

После 4-х недель адаптации в интерстиции увеличивается представительство тестикулярных макрофагов. В цитоплазме тестикулярных макрофагов находятся митохондрии, уплощенные цистерны гранулярной эндоплазматической сети, многочисленные лизосомы, вакуолярные элементы и фагосомы, указывающие на активное состояние клеток (рис. 29, Б), клеточная поверхность макрофагов неровная за счет цитоплазматических выростов различной формы (рис. 30, А, Б). Наблюдается тесный контакт тестикулярных макрофагов с гипертрофированными и вакуолизированными клетками Лейдига (рис. 30). В цитоплазме тестикулярных макрофагов обнаруживаются гигантские фагосомы, содержащие фрагменты цитоплазмы интерстициальных эндокриноцитов (рис. 28). Необходимо отметить, что тестикулярные макрофаги взаимодействуют как с темными, так и со светлыми клетками Лейдига (рис. 23, А, Б).

Установлено, что тестикулярные макрофаги участвуют в регуляции стероидогенеза эндокриноцитами, а также стимулируют процессы пролиферации малодифференцированных предшественников клеток Лейдига [15, 250], следовательно, увеличение представительства тестикулярных макрофагов может быть обусловлено их важнейшими регуляторными потенциями. В то же время, состояние функционального напряжения клеток Лейдига, индуцированное холодовой адаптацией, приводит к их ускоренной элиминации путём апоптоза. Присутствие в интерстиции активированных тестикулярных макрофагов, осуществляющих фагоцитоз погибающих клеток (рис. 28), доказывает усиление процессов программируемой клеточной гибели в популяции эндокриноцитов после 4-х недель адаптации.

Сопоставим полученные данные о ремоделировании эндокринного аппарата яичек крыс при адаптации к низким температурам с результатами исследований других авторов. Обзор печатных работ показал, что изменения эндокринного аппарата яичек крыс при стрессе различной этиологии имеют выраженный депрессивный характер и заключаются в стойком уменьшении количества клеток Лейдига и снижении уровня тестостерона в крови животных [88, 106]. Изучение динамики количественных показателей клеток Лейдига и концентра-

ции тестостерона в сыворотке крови крыс на этапах адаптации организма животных к низким температурам показало, что депрессивные изменения в популяции эндокриноцитов в совокупности со снижением уровня тестостерона сыворотки крови в большей степени характерны для ранних сроков адаптации. Уменьшение относительного количества клеток Лейдига начинается со 2-й недели адаптации, а минимальное количество клеток отмечается после 4-х недель адаптации к низким температурам. Концентрация сывороточного тестостерона после 4-х недель адаптации, напротив, возрастает до уровня интактных животных. Структурной основой данного феномена, на наш взгляд, является компенсаторная гипертрофия клеток Лейдига, подтверждённая результатами морфологического, ультраструктурного и количественного анализа.

Таким образом, после 4-х недель адаптации, что соответствует завершению первой фазы адаптации организма к низким сезонным температурам [71], отмечаются изменения количественного и качественного состава популяции интерстициальных эндокриноцитов, развивается их компенсаторная гипертрофия, повышается индекс активности клеток Лейдига. Подобное ремоделирование эндокринного аппарата яичек, на наш взгляд, направлено на выработку стероидов клетками Лейдига в количестве, достаточном для обеспечения репродуктивной функции в условиях адаптации организма к экстремальным факторам среды.

Рассмотрим, каким образом повышение концентрации сывороточного тестостерона до уровня интактных животных сказалось на генеративной функции яичек. Как неоднократно упоминалось ранее, важнейшим показателем, характеризующим генеративную активность яичка, является индекс сперматогенеза, который после 4-х недель адаптации увеличивается (рис. 15).

Индекс сперматогенеза находится в прямой зависимости от количества слоёв сперматогенных клеток, расположенных в просвете канальца. Снижение данного показателя впервые было зарегистрировано после 1-й недели адаптации к низким температурам, и сохранялось после 2-х недель адаптации (рис. 15). Основным фактором, повлиявшим на снижение индекса сперматогенеза у животных после 1-й и 2-й недель адаптации, было резкое уменьшение вплоть до полного отсутствия удлинённых сперматид в некоторых канальцах на VII-VIII стадиях сперматогенного цикла. После 4-х недель адаптации качественно отмечается восстановление генерации удлинённых сперматид в канальцах на VII-VIII стадиях сперматогенного цикла (рис. 31, А), следовательно, извитых канальцев, в сперматогенном эпителии которых наблюдается четыре яруса герминативных клеток, становится больше, что, соответственно, приводит к увеличению индекса сперматогенеза.

Еще одним показателем, находящимся в зависимости от количества половых клеток в сперматогенном эпителии, является диаметр извитых канальцев. В яичках крыс после 4-х недель адаптации диаметр извитых канальцев меньше, чем у интактных животных ($p < 0,05$), однако по сравнению с более ранними сроками адаптации (1-я и 2-я недели) прослеживается четкая тенденция к его увеличению (рис. 15). В качестве основных гипотез, объясняющих уменьшение диаметра канальцев на ранних сроках адаптации, мы рассматривали истощение популяций сперматогенных клеток на разных стадиях развития и уменьшение выработки жидкой среды канальцев сустентоцитами. Необходимо напомнить, что каждая из предложенных гипотез базировалась на объективно существующем дефиците сывороточного тестостерона, зарегистрированном методом иммуноферментного анализа.

Увеличение концентрации тестостерона до уровня показателей группы контроля после 4-х недель адаптации создает необходимые условия для восстановления численности герминативных клеток и секреторной активности поддерживающих эпителиоцитов. Рост числа сперматогенных клеток в совокупности с увеличением секреции внутриканальцевой жидкости сустентоцитами формируют структурную основу для увеличения диаметра семенных канальцев после 4-х недель адаптации к низким температурам.

Однако анализ цитологического профиля (рис. 16) показывает, что полного восстановления сперматогенеза после 4-х недель адаптации не происходит: по сравнению с группой контроля количество прелептотенных сперматоцитов меньше на 13,9%, пахитенных сперматоцитов на 18,8%, круглых сперматид меньше на 18,2% ($p < 0,05$). Наиболее чувствительной популяцией герминативных клеток являются удлинённые сперматиды (рис. 16), их меньше, чем в контроле на 25,3% ($p < 0,05$).

При электронной микроскопии в цитоплазме клеток мейотической и постмейотической популяций наблюдается модификация комплекса Гольджи (рис. 32, Б). У интактных крыс в первичных сперматоцитах и ранних сперматидах комплекс Гольджи имеет сферическую либо полусферическую конфигурацию с хорошо выраженным корковым и мозговым веществом (рис. 32, А), что согласуется с данными большинства авторов [185, 269, 280, 362, 406, 440]. Сферическая форма пластинчатого комплекса в ранних сперматидах характерна не только для крыс, но и для других представителей отряда *Rodents* [322, 480]. Единственный представитель отряда *Rodents*, имеющий в цитоплазме ранних сперматид несколько комплексов Гольджи в виде дискретных диктиосом это мускусная землеройка *Suncus murinus* [267].

После 4-х недель адаптации аппарат Гольджи в ранних сперматидах у части животных был представлен дискретными стопками уплощенных мем-

бранных цистерн, расположенных по окружности (рис. 32, Б). Несмотря на модификацию аппарата Гольджи, в цитоплазме круглых сперматид идёт процесс образования акросомальных везикул, содержащих акросомальные гранулы, формируются акросомные шапочки. Функциональное значение модификации аппарата Гольджи, обнаруженное после 4-х недель адаптации, остается не вполне понятным. Так как основная функциональная нагрузка аппарата Гольджи в круглых сперматидах заключается в образовании акросомных везикул, в дальнейшем образующих акросомную шапочку и акросому [46, 185, 203, 406, 440], нельзя исключить негативное влияние данной модификации на оплодотворяющую способность будущих спермиев.

Еще одним феноменом, обусловленным холодовой адаптацией, является вакуолизация митохондрий в цитоплазме клеток мейотической и постмейотической популяций (рис. 32, 33). В условиях нормально протекающего сперматогенеза изменение морфологии митохондрий является одним из маркеров цитологической модификации клеток, вступающих в мейоз [203]. Также известно, что морфологическую модификацию митохондрий в герминативных клетках вызывает активин А, секретируемый сустентоцитами [203]. Следовательно, реактивные изменения герминативных клеток в виде вакуолизации митохондрий, вероятнее всего, опосредованы паракринными влияниями поддерживающих эпителиоцитов, хотя нельзя исключить прямое действие активных метаболитов кислорода на мембраны митохондрий.

В ядрах удлинённых сперматид отмечается неравномерная конденсация ядерного хроматина, что морфологически проявляется появлением на фоне электронно-плотного хроматина светлых участков в виде вакуолей небольшого размера (рис. 33, А). На поперечных срезах проксимального сегмента удлинённых сперматид можно наблюдать характерную морфологическую картину аксонемального комплекса, окружённого девятью плотными волокнами. Однако структуры аксонемального комплекса деформированы, мембраны митохондрий, расположенных вокруг аксонемы, неровные, а сами органеллы вакуолизированы (рис. 33, Б).

Проанализируем морфофункциональное состояние клеток Сертоли после 4-х недель адаптации к низким температурам. Результаты настоящего исследования показали, что при адаптации организма к низким температурам элиминация половых клеток превышает физиологическую норму, что закономерно сопровождается усилением фагоцитарной активности сустентоцитов. В связи с этим, базальная часть цитоплазмы клеток Сертоли на светооптическом уровне имеет неоднородную структуру; гетерогенные свойства цитоплазме сустентоцитов придают многочисленные частицы, представляющие собой фагоцитированные фрагменты сперматогенных клеток (рис. 31, В).

Как и на более ранних сроках адаптации, в цитоплазме сустентоцитов в большом количестве обнаруживаются фаголизосомы, содержащие частицы зародышевых клеток. Усиление фагоцитарной активности клеток Сертоли по мнению большинства авторов связано с формированием аномальных половых клеток [193, 220, 302, 359, 394].

При электронной микроскопии некоторые сустентоциты сохраняют обычный план строения, сохраняется структурная целостность специализированных контактов Сертоли-Сертоли, в базальных отделах цитоплазмы сустентоцитов в большом количестве обнаруживаются липидные включения, что может быть связано либо с усилением стероидогенеза, либо, напротив, свидетельствовать о замедленной утилизации липидов. Однако после 4-х недель адаптации появляются клетки Сертоли с ультраструктурными признаками функционального напряжения и истощения, в цитоплазме которых наблюдается вакуолизация, просветление клеточного матрикса, накопление миелиноподобных структур, в клетках уменьшается количество митохондрий, что делает затруднительным идентификацию боковых отростков сустентоцитов (рис. 33, А, Б).

Вакуолизация адлюминальных отделов цитоплазмы сустентоцитов впервые обнаруживается после 1-й недели адаптации, и сохраняется после 2-х недель. После 4-х недель адаптации вакуолизация цитоплазмы сустентоцитов усиливается, размер вакуолей, представляющих собой расширенные элементы гладкой эндоплазматической сети, увеличивается; появляется разреженность цитоплазматического матрикса (рис. 33, А, Б).

Вакуолизация цитоплазмы клеток Сертоли, ультраструктурной основой которой является дилатация элементов эндоплазматической сети, уменьшение количества митохондрий, появление миелиноподобных структур являются наиболее распространёнными реактивными изменениями сустентоцитов [133, 193, 359]. Данные изменения не являются специфичными для действия какого-либо конкретного фактора, и были описаны в сустентоцитах крыс при пренатальном введении антиандрогенов [283], действии субтоксических доз фунгицидов [201, 333], введении антигельминтных препаратов [361], после хирургической коррекции экспериментального крипторхизма [66]. Многочисленные экспериментальные исследования показывают, что следствием нарушения структуры и функции клеток Сертоли являются нарушения сперматогенеза, сопровождающиеся потерей герминативных клеток [133, 193, 280, 333].

После 4-х недель адаптации в яичках крыс отмечается резкое угнетение экспрессии индуцибельной NO-синтетазы, о чем свидетельствует полное отсутствие в сперматогенном эпителии продуктов реакции на NO-синтетазу (рис.34, А, Б). В исследованиях [108] супрессия NO-синтетазы отмечалась при

эмоциональном стрессе у крыс. Автор полагает, что угнетение NO-синтетазы в организме животных было вызвано избытком глюкокортикоидов, сопровождающим развитие стресс-реакции [108]. При адаптации животных к низким температурам, угнетение NO-синтетазы по-видимому, тоже является следствием общего адаптационного синдрома. Оксид азота, синтез которого обеспечивает фермент NO-синтетаза, принимает активное участие в регуляции сперматогенеза, обеспечивая гомеостаз специфического микроокружения в извитых семенных канальцах яичек крыс [134, 165, 305]. Кроме того, оксид азота регулирует поддержание целостности специализированных межклеточных контактов, таких как зоны эктоплазматической специализации по ходу контактов Сертоли-Сертоли, а также контакты между сустентоцитами и сперматидами [305, 307, 308]. Недостаток оксида азота может быть одной из причин нарушений сперматогенеза, обнаруженных нами при холодовой адаптации. Нарушение специализированных контактов между сустентоцитами и сперматидами, целостность которых поддерживает оксид азота, могло повлиять на истощение популяции круглых и созревающих сперматид, зарегистрированной качественно и количественно на всех этапах адаптации к низким температурам.

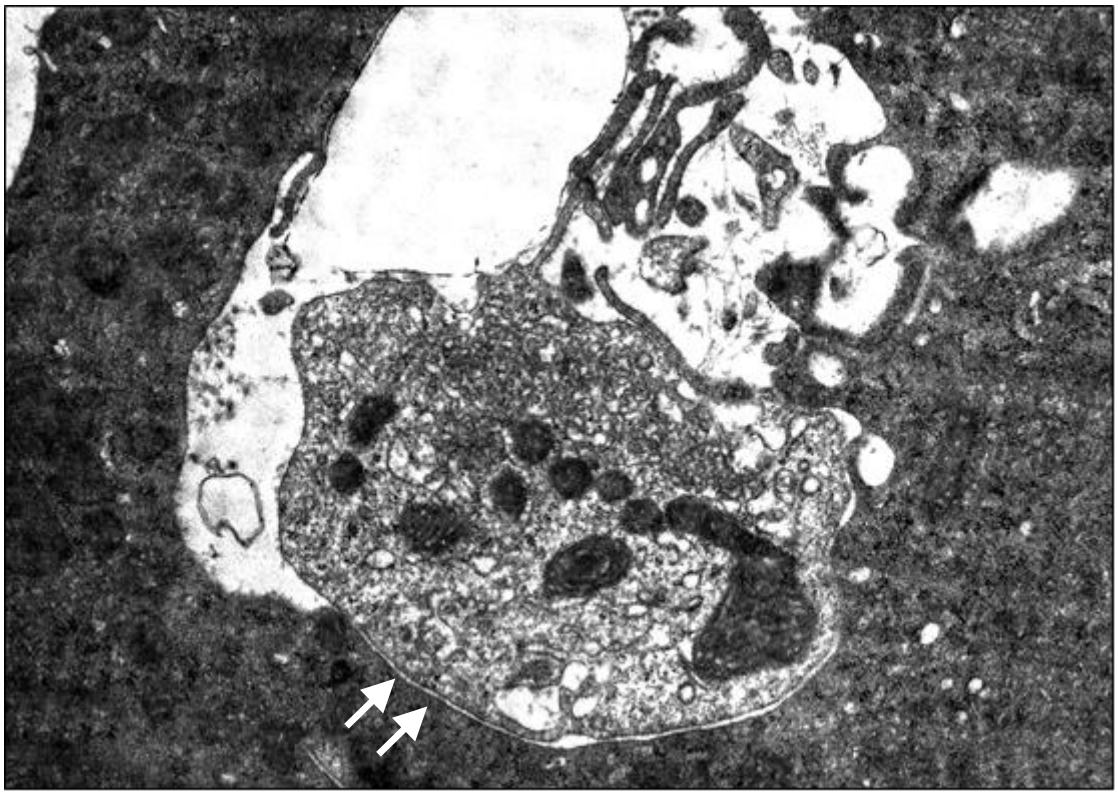

Рисунок 28. Яичко после 4-х недель адаптации. Гигантская фагосома в цитоплазме тестикулярного макрофага (↑↑), содержащая фрагмент клетки Лейдига. Окрашивание уранилацетатом и цитратом свинца. Увеличение: 25000.

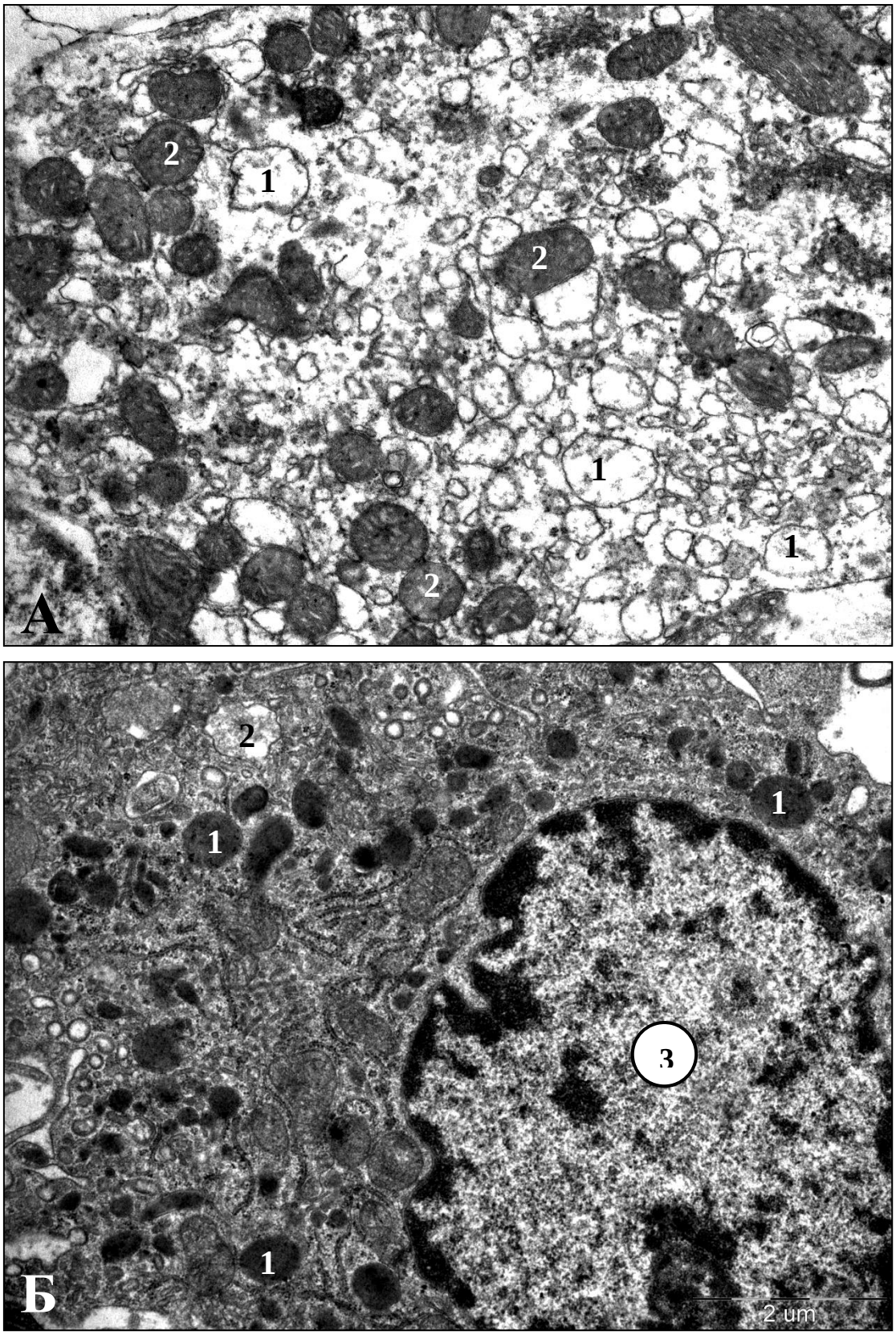

Рисунок 29. Яичко после 4-х недель адаптации. Окрашивание уранилацетатом и цитратом свинца. А). Фрагмент цитоплазмы светлой клетки Лейдига. 1 – расширенные везикулы агранулярной ЭПС; 2 – митохондрии с размытыми кристами. Увеличение: 23000. Б). Активированный тестикулярный макрофаг. В цитоплазме находятся многочисленные лизосомы (1) и фагосомы (2); 3 – ядро макрофага. Увеличение: 23000.

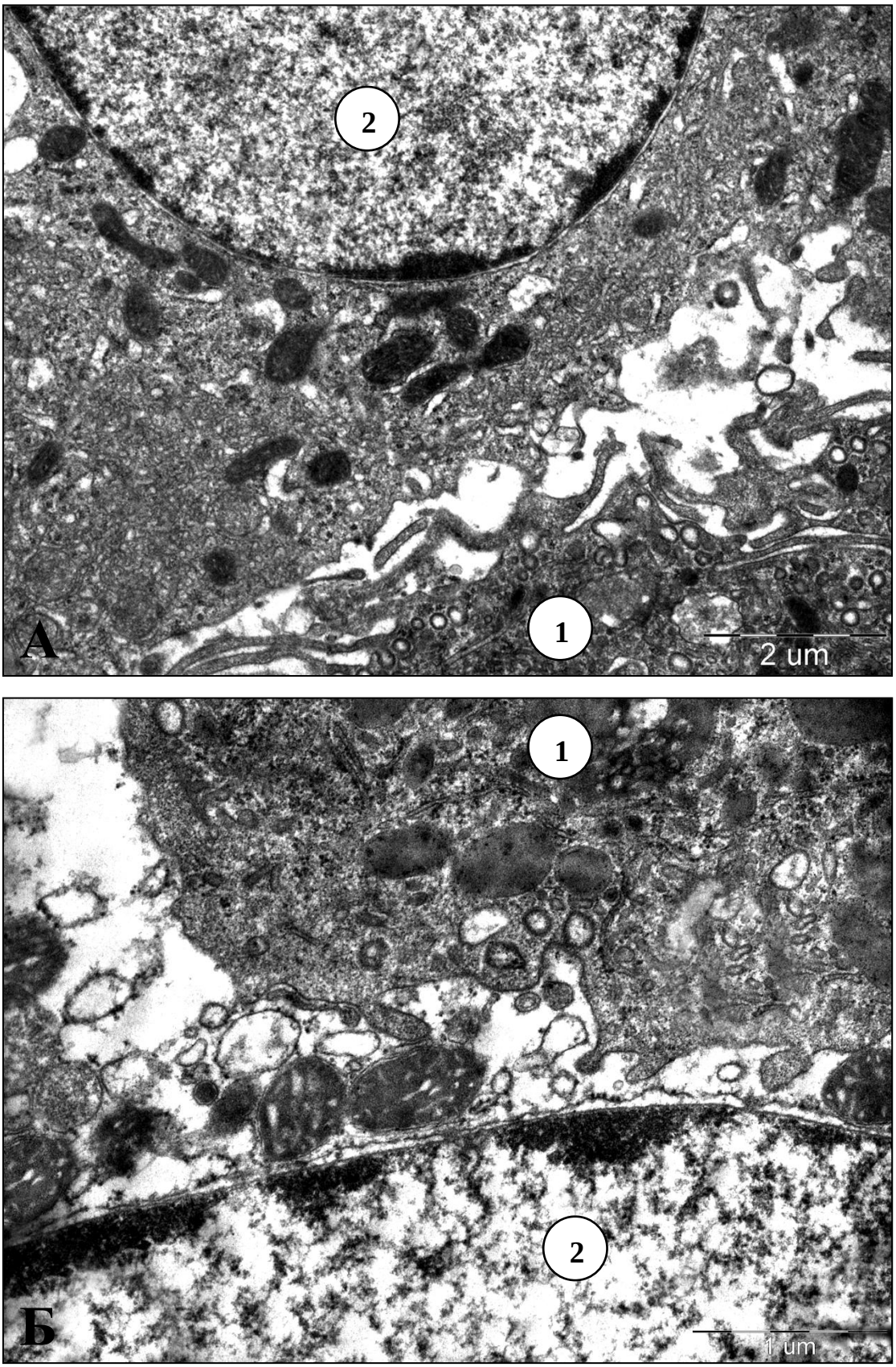

Рисунок 30. Яичко после 4-х недель адаптации. Окрашивание уранилацетатом и цитратом свинца. А). Контакт макрофага (1) и темной клетки Лейдига; 2 – ядро клетки Лейдига. Увеличение: 23000. Б). Контакт макрофага (1) и светлой клетки Лейдига. 2 – ядро клетки Лейдига. Увеличение: 46000.

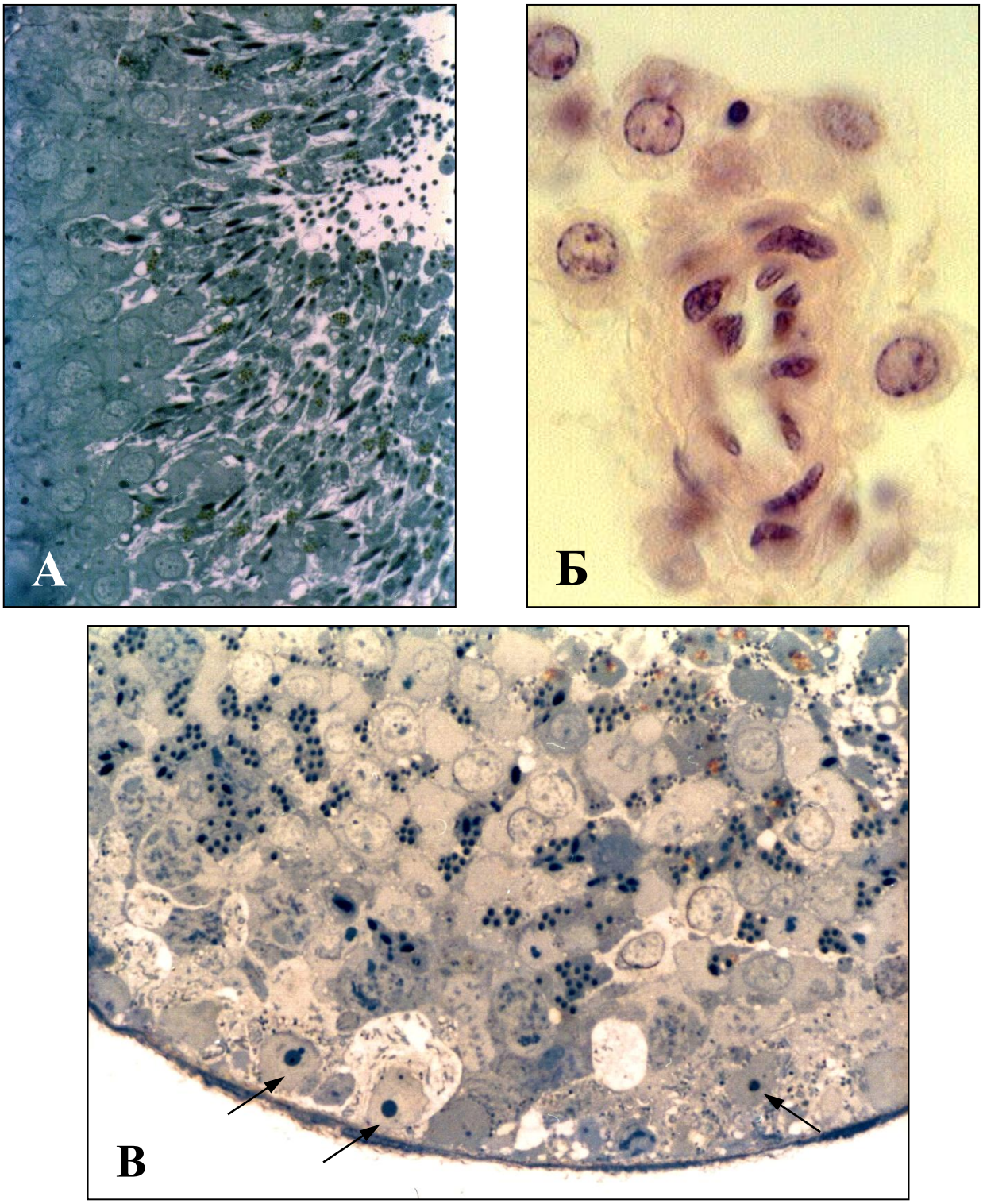

Рисунок 31. Яичко после 4-х недель адаптации. А). Каналец на VI стадии цикла. Верхний ярус представлен удлинёнными сперматидами. Полутонкий срез, окрашивание метиленовым синим. Увеличение: 10×100. Б). Малочисленные клетки Лейдига имеют округлую форму и большие размеры, цитоплазма клеток вакуолизирована. Окрашивание гематоксилином и эозином. Увеличение: 10×100. В). Каналец на III-IV стадии цикла. Цитоплазма сустентоцитов неоднородна из-за многочисленных фагоцитированных частиц. ↑ – ядра сустентоцитов. Полутонкий срез. Окрашивание метиленовым синим. Увеличение: 10×100.

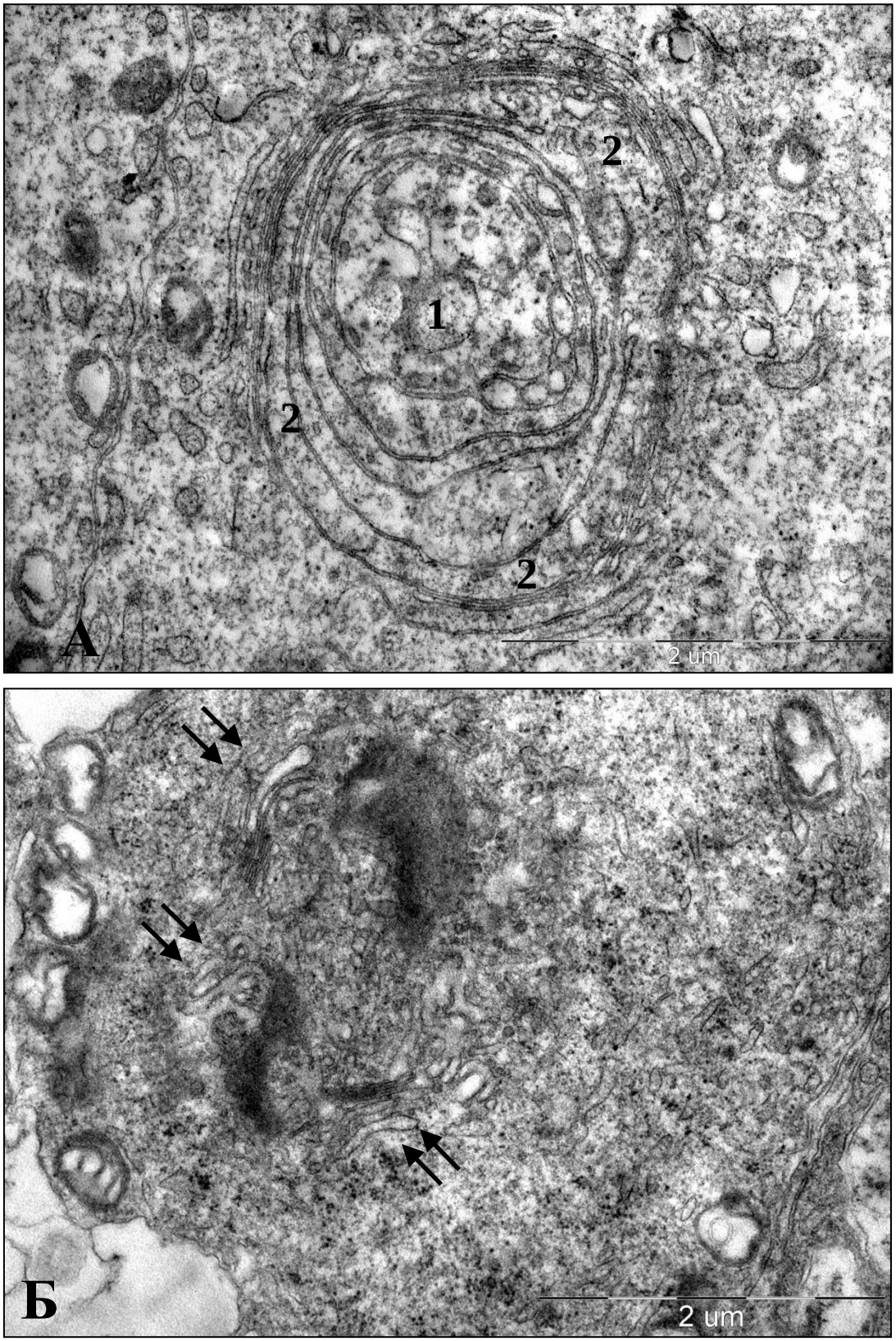

Рисунок 32. А). Яичко интактных крыс. Аппарат Гольджи в цитоплазме круглой сперматиды. 1 – медуллярная зона, 2 – кортикальная зона. Увеличение: 28000. Б). Яичко после 4-х недель адаптации. Аппарат Гольджи в цитоплазме круглой сперматиды представлен разрозненными диктиосомами (↑↑), между которыми видны профили ЭПС. Увеличение: 25000. Окрашивание уранилацетатом и цитратом свинца.

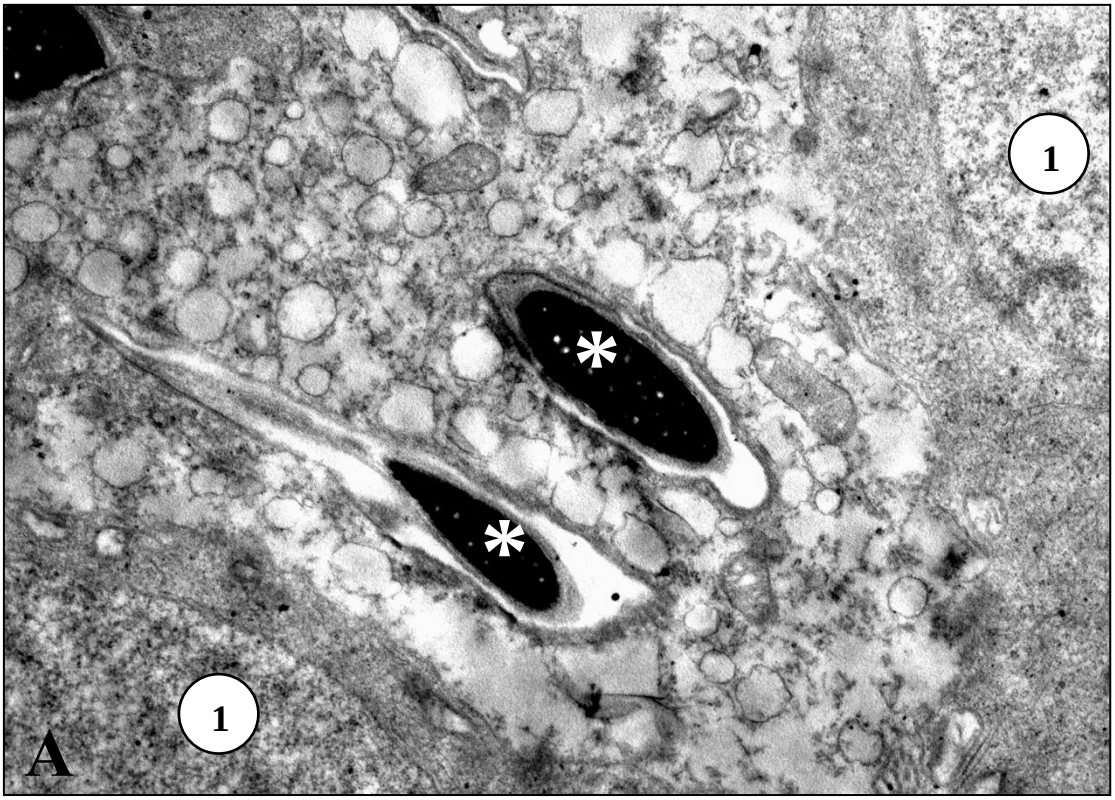

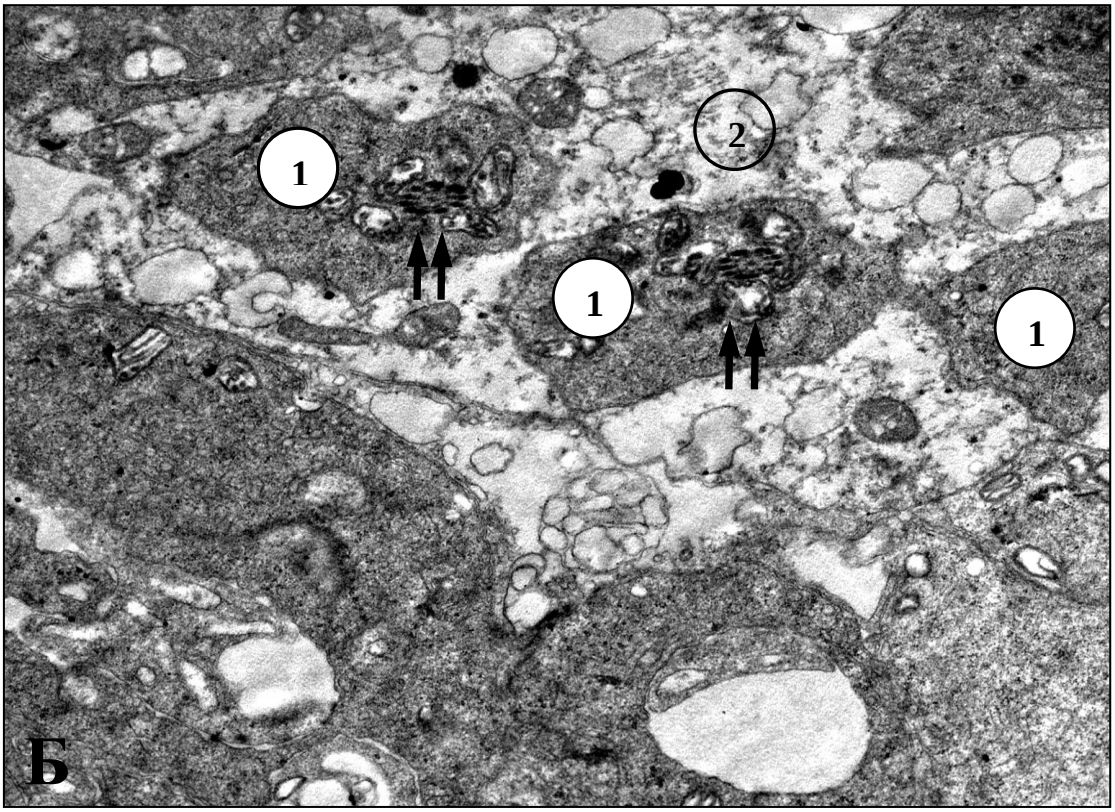

Рисунок 33. Яичко после 4-х недель адаптации. Окрашивание уранилацетатом и цитратом свинца. Увеличение: 18000. А). Вакуолизация элементов гладкой ЭПС сустентоцита. 1 – ядра круглых сперматид; * – вакуолизированные ядра удлинённых сперматид. Б). Деформация структур промежуточного сегмента (↑↑). 1 – цитоплазма удлиненных сперматид; 2 – вакуолизированная цитоплазма сустентоцита.

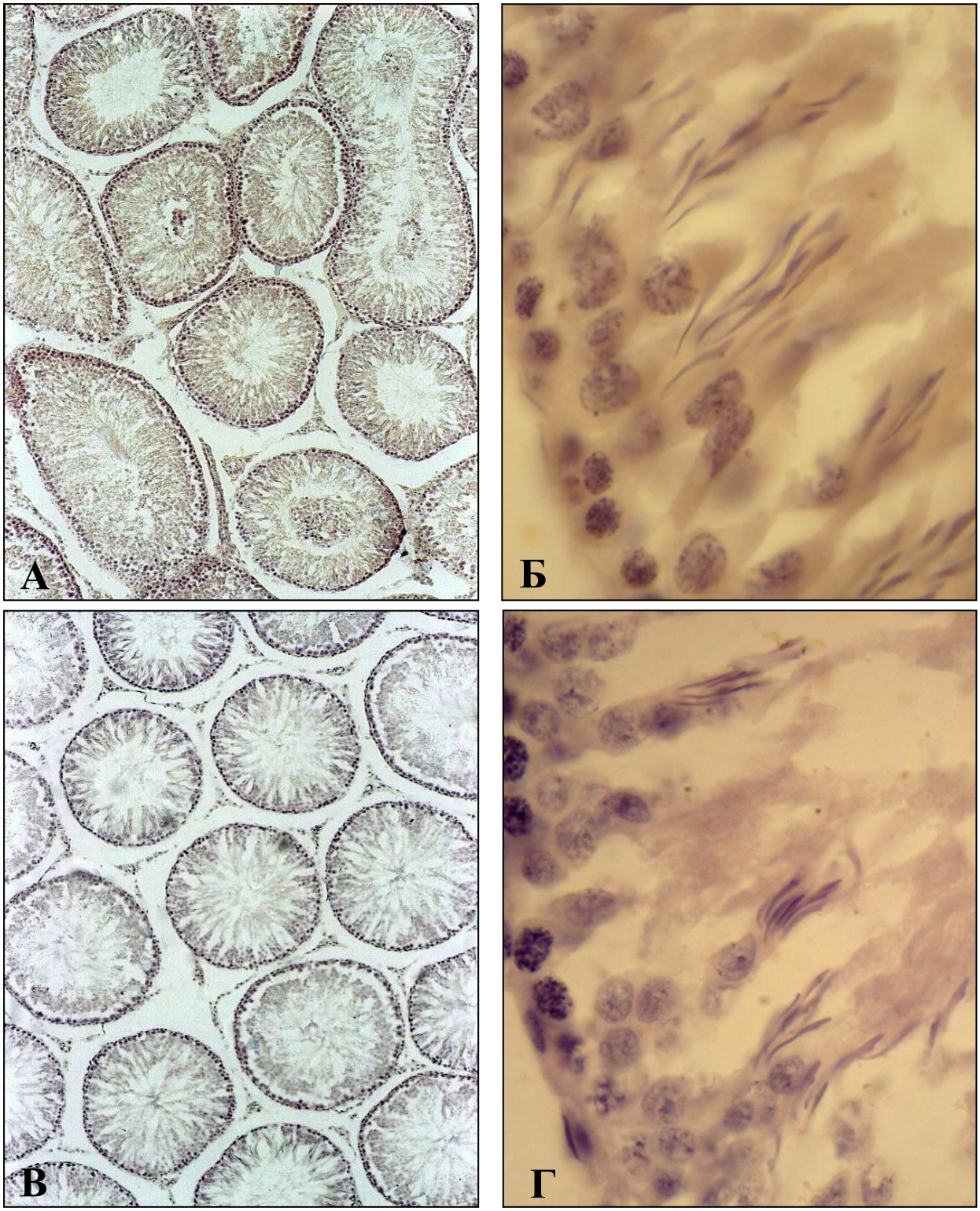

Рисунок 34. Реакция на индуцибельную NO-синтетазу. Окрашивание гематоксилином. А, В. Увеличение: 10×10. Б, Г. Увеличение: 10×100. А, Б). Яичко интактных крыс. Сперматогенные клетки являются иммунопозитивными: цитоплазма прелептотенных и пахитенных сперматоцитов, удлинённых сперматид содержит продукты реакции светло-коричневого цвета. В, Г). Яичко крыс после 4-х недель адаптации к холоду. Продукты реакции в сперматогенном эпителии отсутствуют, структуры эпителия имеют базофильную окраску, обусловленную гематоксилином. Количество удлинённых сперматид уменьшено.

Таким образом, на этапах адаптации животных к низким температурам отмечается нарушение генеративной и инкреторной активности гонад. Нарушения сперматогенеза на ранних сроках адаптации имеют выраженный депрессивный характер. После 1-й недели адаптации отмечаются изменения цитологического профиля сперматогенеза в виде уменьшения относительного количества прелептотенных и пахитенных сперматоцитов, ранних и поздних сперматид, снижается индекс сперматогенеза, уменьшается диаметр канальцев, наблюдается десквамация сперматогенных клеток, в популяции пахитенных сперматоцитов и круглых сперматид появляются клетки с признаками дегенерации.

После 1-й недели адаптации угнетается инкреторная активность яичек, на что указывают конденсация хроматина в ядрах клеток Лейдига, появление липидных включений в цитоплазме, уменьшение размеров ядра и цитоплазмы клеток. Изменяется популяционный состав клеток Лейдига: увеличивается представительство малых форм, количество клеток среднего и большого размера уменьшается, снижается индекс активности эндокриноцитов, что приводит к снижению концентрации сывороточного тестостерона.

После 2-х недель адаптации сохраняются все качественные и количественные нарушения генеративной активности яичка, обнаруженные после 1-й недели адаптации, уменьшается относительное количество клеток Лейдига, в популяции эндокриноцитов увеличивается число клеток с признаками инволюции, концентрация тестостерона в сыворотке крови остается сниженной.

После 4-х недель адаптации в интерстиции яичка отмечается минимальное количество эндокриноцитов, однако морфологические характеристики клеток Лейдига указывают на их высокую функциональную активность. Результаты морфологического исследования и количественного анализа свидетельствуют о развитии компенсаторной гипертрофии клеток Лейдига, в результате чего восстанавливается концентрация тестостерона в сыворотке крови.

В условиях компенсаторного ремоделирования эндокринного аппарата яичка и восстановления функциональной активности эндокриноцитов намечается тенденция к восстановлению к восстановлению сперматогенеза, однако полного восстановления генеративной функции яичка не происходит, на что указывают изменения цитологического профиля сперматогенеза и диаметра канальцев. Нарушения генеративной функции проявляются стойкими морфологическими изменениями клеток мейотической и постмейотической популяций, которые появляются после 1-й недели адаптации и усугубляются к 4-й неделе адаптации, когда появляются ультраструктурные признаки истощения клеток Сертоли.

3.2. Функциональная морфология простаты на этапах адаптации к низким температурам

В связи с широким распространением заболеваний предстательной железы повышенный интерес вызывают функциональные нарушения, возникающие в простате под влиянием факторов внешней среды, действие которых организм испытывает в процессе индивидуального развития [170, 171, 172, 192, 217, 241, 260, 261, 262, 301, 320, 324, 331, 393, 394, 412, 436]. Многочисленные исследования, проводимые в данном направлении, ориентированы на установление взаимосвязи между этими функциональными изменениями и возникновением заболеваний простаты. В большинстве медико-биологических исследований в качестве экспериментальной модели по изучению средовых воздействий используется простата крыс *Rattus norvegicus* [170, 171, 172, 192, 217, 241, 260, 261, 262, 301, 320, 324, 331, 393, 394, 412, 436]. На страницах данного раздела представлены результаты, полученные при исследовании простаты крыс после одной, 2-х и 4-х недель адаптации к низким сезонным температурам.

Результаты проведенного исследования показали, что ВП и ДЛП поразному реагируют на адаптацию организма к низким температурам [95]. Наиболее выраженный структурный след адаптации отмечается в ДЛП. Структурно-функциональные изменения ДЛП, обусловленные развитием общего адаптационного синдрома, обнаруживаются как в эпителиальном компартменте железы, так и в стромальном микроокружении [95, 96, 102].

Уже после 1-й недели адаптации усиливается функциональная активность железистого эпителия ДЛП, на что указывает целый ряд структурных преобразований. В люминальных эпителиоцитах ДЛП наблюдается гипертрофии зоны комплекса Гольджи, которая появляется после 1-й недели и сохраняется на всех последующих этапах холодовой адаптации. Зона Гольджи становится более светлой, ее размеры визуально увеличиваются, в пределах зоны пластинчатого комплекса и вокруг нее находится большое количество вакуолей различного размера (рис. 38, А, рис. 39, Б).

Гипертрофия пластинчатого комплекса в секреторных клетках расценивается как проявление повышенного синтеза и секреции белков, гликолипидов или полисахаридов [44, 65, 103] и представляет собой его увеличение за счет гиперплазии мембран, увеличения количества секреторных гранул, везикул и вакуолей [44, 65, 103]. Как показывает электронная микроскопия, структурной основой гипертрофии зоны Гольджи в люминальных эпителиоцитах является гиперплазия элементов пластинчатого аппарата: в зоне Гольджи присутствуют многочисленные диктиосомы, на которых идет формирование

крупных секреторных вакуолей (рис. 45, А, Б). Таким образом, обнаруженные изменения зоны Гольджи свидетельствуют об усилении секреторной активности железистого эпителия ДЛП при адаптации к низким температурам.

В большинстве секреторных отделов ДЛП на всех этапах адаптации отмечается избыточная вакуолизация цитоплазмы люминальных эпителиоцитов, наибольшей степени она достигает на 1-й и 2-й неделях адаптации, и уменьшается к 4-й неделе адаптации (рис. 38, А, 39, Б). Явление вакуолизации цитоплазмы является чрезвычайно распространенной реакцией секреторных клеток, в том числе и секреторных эпителиоцитов простаты, в ответ на действие повреждающих факторов [44, 159, 299, 358, 409, 430]. Избыточная вакуолизация цитоплазмы гландулоцитов является следствием гипертрофии комплекса Гольджи, при которой количество секреторных везикул резко увеличивается, и их можно обнаружить за пределами зоны Гольджи [44, 103].

После 4-х недель адаптации в цитоплазме некоторых люминальных эпителиоцитов наблюдается расширение канальцев и умеренная вакуолизация эндоплазматической сети (рис. 53, Б), что указывает на истощение компенсаторно-приспособительных реакций компартмента белкового синтеза, обусловленное его гиперфункцией. В ядрах некоторых люминальных эпителиоцитов после 4-х недель адаптации отмечается агрегация хроматина, и опустошение околоядерной зоны цитоплазмы (рис. 53, А), что подтверждает нашу гипотезу об истощении компенсаторного резерва секреторных клеток.

После 1-й недели адаптации во многих секреторных отделах ДЛП наблюдаются морфологические признаки макроапокринной секреции (рис. 38, А, Б, рис. 41, А). В физиологических условиях в люминальных эпителиоцитах ДЛП доминирует мерокринный тип секреции [427, 476]. Параллельно мерокриновой секреции, некоторые авторы при электронной микроскопии наблюдали в ДЛП интактных крыс микроапокриновый тип секреции [427, 476]. Смена мерокринового типа секреции на макроапокриновый тип является следствием усиления секреторной активности эпителия, в связи с этим смену типа секреции можно рассматривать как компенсаторно-приспособительную реакцию железистого эпителия в условиях действия экстремальных факторов. Как и вакуолизация цитоплазмы люминальных эпителиоцитов, макроапокринная секреция достигает своего максимума после 1-й недели адаптации (рис. 38, А, рис. 41, А), сохраняется после 2-й недели (рис. 46, Б) и уменьшается после 4-й недели адаптации.

В результате смены типа секреции на поверхности эпителиального пласта и в просветах секреторных отделов в большом количестве располагаются отшнуровавшиеся апикальные фрагменты цитоплазмы люминальных клеток с секреторными вакуолями внутри (рис. 38, А, рис. 46, Б). Клазматоз апикальных

фрагментов секреторных эпителиоцитов описывается при вибрационной простатопатии у человека [5]. Эти же авторы рассматривают такие многочисленные образования в концевых отделах простаты как возможную структурную первооснову для формирования простатических конкрементов и кальцификатов [5]. В данном исследовании гипотеза [5] получила свое практическое подтверждение: в выводных протоках ДЛП на уровне промежуточного сегмента были обнаружены простатические конкреции на стадии формирования (рис. 38, В, Г), часть из которых имела внушительные размеры и вполне могла обтурировать выводные протоки железы.

На усиление секреторной активности указывают изменения структуры ядра люминальных эпителиоцитов. После 1-й недели адаптации к низким температурам ядра гландулоцитов становятся светлыми, в них отмечается разрыхление хроматина, полоска краевого хроматина истончается вплоть до полного исчезновения, размеры ядрышек увеличиваются (рис. 43, А). Необходимо отметить, что ядра люминальных эпителиоцитов находятся в функционально активном состоянии на всех этапах адаптации к низким температурам.

Количественный анализ показал (рис. 35), что после первой недели адаптации по сравнению с группой контроля на 40% уменьшается площадь просветов концевых отделов и выводных протоков ДЛП ($p<0,05$). Литературные данные относительно изменения морфометрических показателей просветов ацинусов и выводных протоков простаты крыс при стрессе различного генеза весьма противоречивы. Например, в исследовании [341] при эмоциональном и болевом стрессе продолжительностью 6 недель у половозрелых крыс было установлено уменьшение абсолютного объема просветов секреторных отделов и выводных протоков простаты. В работе [114] на фоне гипокинетического стресса продолжительностью 10 суток, напротив, отмечается расширение в 2-3 раза выводных протоков простаты с явлениями стаза секрета в концевых отделах. Однако ни в одной из работ не указывается, в какой доле простаты крыс проводились измерения.

Опираясь на имеющиеся литературные данные, необходимо заметить, что адаптация к низким температурам в течение одной недели соответствует острому холодовому стрессу, следовательно, обнаруженное уменьшение площади просветов ацинусов и протоков является ответной реакцией на острый холодовой стресс. Причиной уменьшения просветов ацинусов и протоков может быть спазм гладких миоцитов стромального слоя, который развивается после 1-й недели адаптации (рис. 44, Б). На 2-й неделе адаптации явления спазма гладких миоцитов встречаются значительно реже, что приводит к увеличению площади просветов ацинусов и протоков ДЛП, и уже после 4-х недель адаптации данный показатель не имеет различий с группой контроля

(рис. 35). На фоне гиперсекреторного состояния ДЛП после 2-х недель адаптации отмечаются такие конгестивные феномены, как расширение и переполнение секретом ацинусов и выводных протоков (рис. 46, В). В силу очагового характера, вышеперечисленные явления не повлияли на количественные характеристики ДЛП (рис. 35).

Состояние функционального напряжения, в котором находятся люминальные эпителиоциты при остром холодовом стрессе, по-видимому, стало причиной дегенеративных изменений биологических мембран очагового характера и усиления процессов аутофагии в клетках. В цитоплазме люминальных эпителиоцитов появляются достаточно крупные вакуоли, содержащие многочисленные мембранные структуры и хлопьевидный материал, (рис. 43, Б). После 4-й недели адаптации гигантские вакуоли в цитоплазме люминальных эпителиоцитов выглядят практически пустыми или содержат остаточные мембранные фрагменты и миелиноподобные структуры, что указывает на завершение процессов аутофагии (рис. 52, рис. 53, А). Также следует отметить нарушения адгезии между люминальными эпителиоцитами ДЛП очагового характера, появляющиеся в ДЛП после 1-й недели адаптации к низким температурам (рис. 44, А).

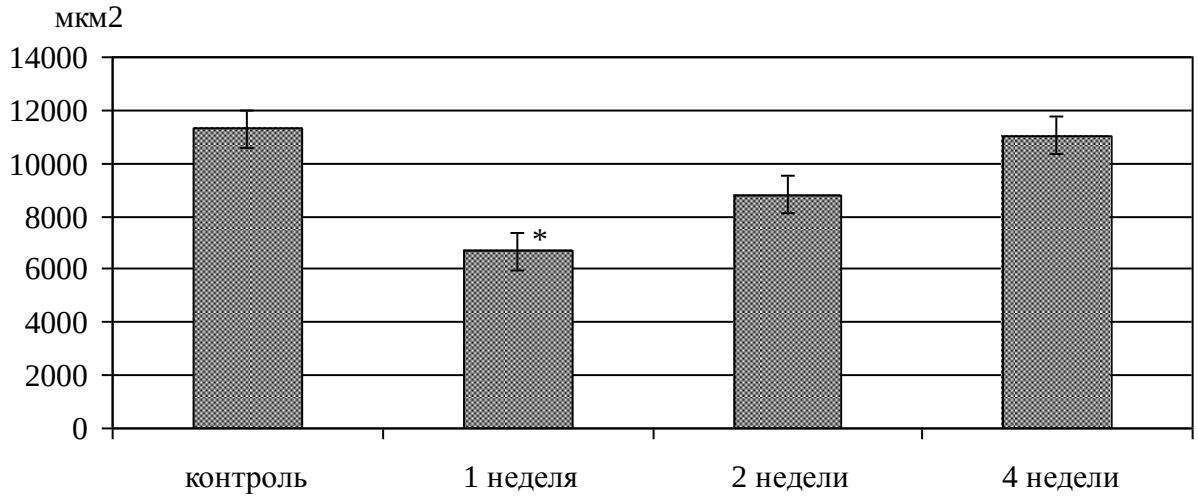

Рисунок 35. Динамика площади просветов секреторных отделов и выводных протоков ДЛП на этапах адаптации к низким температурам.
Примечание: * – различия статистически значимы с контролем при $p < 0,05$.

После 2-х недель адаптации в ДЛП появляются явления десквамации эпителиоцитов, что указывает на их ускоренную элиминацию. В просветах секреторных отделов ДЛП постоянно обнаруживаются эпителиоциты, количество которых варьирует от единичных клеток до клеточных конгломератов, занимающих весь просвет ацинуса (рис. 46, Г). Утратив контакты с соседними

клетками, эпителиоциты, локализованные в просвете ацинусов, приобретают округлую форму (рис. 51, А). Феномен десквамации наиболее характерен для эпителиев воздухоносных, мочевыводящих и семявыносящих путей, пищеварительного тракта, как представителей покровных эпителиев [139, 273, 368]. Однако результаты многих исследований показывают, что помимо стандартного набора клеточных реакций в эпителии простаты также встречается десквамация эпителия [96, 102, 159, 299, 353, 358, 409, 430]. Десквамация эпителия наблюдается в ДЛП и после 4-х недель адаптации (рис. 51, А).

Активная элиминация клеток эпителия ДЛП указывает на усиление процессов апоптоза в популяции люминальных эпителиоцитов. Известно, что в ВП процессы генетически запрограммированной гибели эпителиальных клеток регулируются андрогенами, что объясняется наличием большого количества рецепторов к андрогенам в люминальных эпителиоцитах ВП [145, 148, 150, 167, 188]. Поэтому снижение концентрации тестостерона в сыворотке крови у крыс сопровождается массовой гибелью люминальных эпителиоцитов в ацинусах и протоках ВП путём апоптоза [147, 149, 167, 188, 365]. Однако плотность рецепторов к андрогенам в люминальных эпителиоцитах дорсальной доли простаты крыс намного ниже, а латеральные доли простаты в связи с малым количеством андрогенных рецепторов практически не чувствительны к андрогенам, поэтому снижение концентрации тестостерона не влияет на уровень апоптоза эпителиоцитов ДЛП крыс [145, 147, 150, 365, 387]. Опираясь на вышеперечисленные факты, ускоренную элиминацию эпителиоцитов ДЛП после 2-х недель адаптации к низким температурам нельзя в полной мере объяснить дефицитом андрогенов.

В настоящее время общепризнанным индуктором апоптоза является окислительный стресс [68, 83, 92, 174, 184, 197, 265, 271, 279], представляющий собой активацию процессов перекисного окисления липидов с одновременным истощением антиокислительной системы организма [23, 39, 122, 136, 141, 293, 437]. В последние годы особое внимание уделяется окислительному стрессу в простате [96, 241, 262, 324, 370, 436, 437]. Установлено, что окислительный стресс нарушает в простате естественный баланс между процессами пролиферации, дифференцировки и гибели клеток железистого эпителия, являясь фактором, стимулирующим ее гиперплазию и канцерогенез [241, 260, 262, 299, 324, 436, 437]. Развитие окислительного стресса в простате крыс инициируют различные факторы: кастрация [437], диета с повышенным содержанием холестерина [262, 436], влияние природных и промышленных токсикантов [241, 260, 358, 409], некоторые металлы [324].

При адаптации к низким температурам окислительный стресс является стереотипной реакцией организма, опосредуемой через активацию симпато-

адреналовой системы [47, 53, 55, 62, 116, 131, 380, 453]. По данным биохимического анализа, окислительный стресс у животных развивается уже на 1-й неделе адаптации к низким температурам. Содержание диеновых конъюгатов в сыворотке крови крыс увеличивается на 61%, малонового диальдегида на 25% ($p < 0,05$), намечается тенденция к повышению уровня гидроперекисей липидов и снижению уровня витамина Е (рис. 36, А, Б).

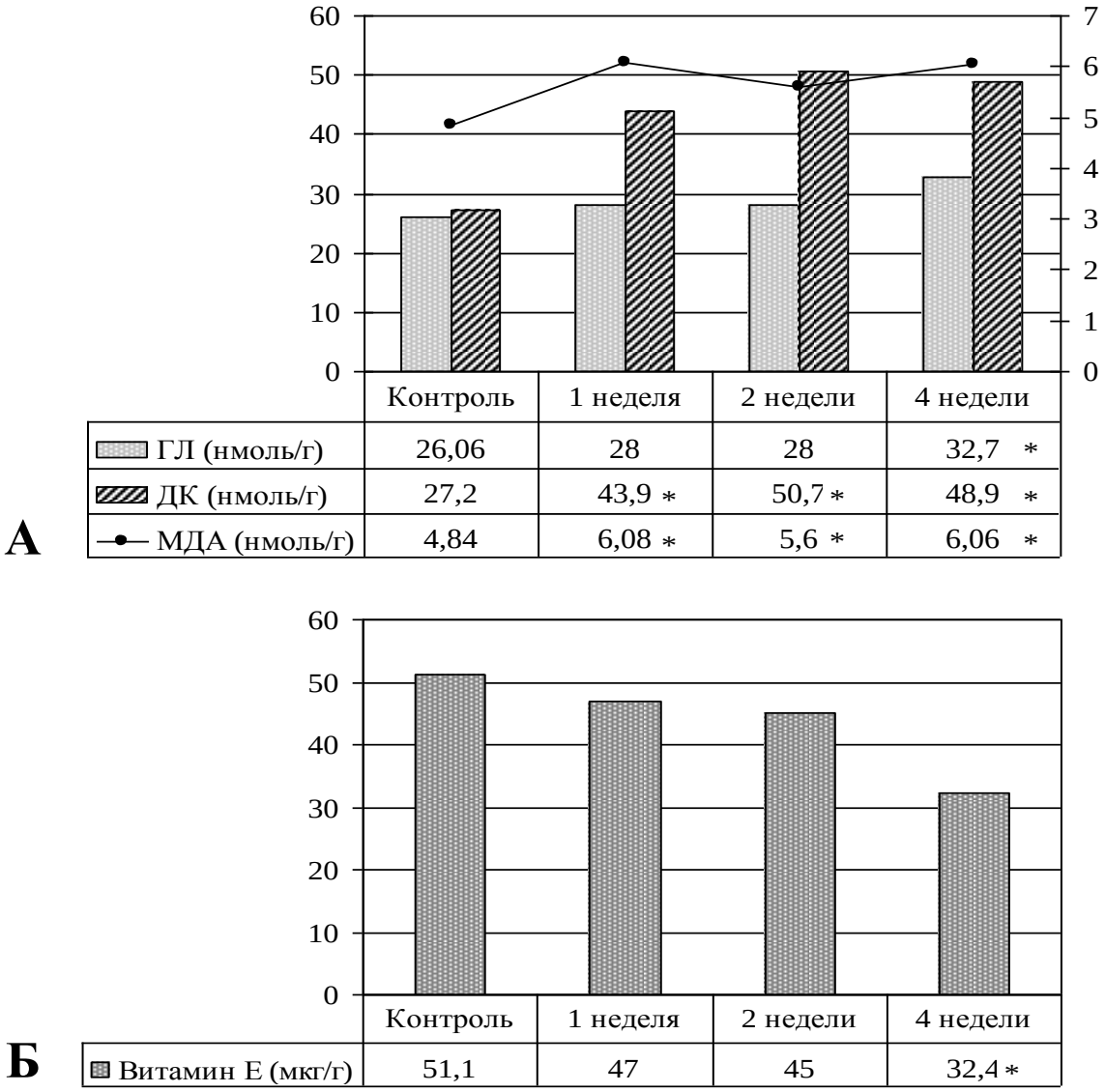

Рисунок 36. А, Б. Динамика продуктов перекисного окисления липидов (А) и витамина Е (Б) в сыворотке крови крыс на этапах адаптации к низким температурам. * – различия значимы с контролем при $p < ,05$.

В настоящее время установлено, что гомеостаз процессов перекисного окисления липидов и антиоксидантной защиты в простате крыс поддерживается андрогенами [343, 344, 345, 437]. По результатам иммуноферментного

анализа концентрация тестостерона в сыворотке крови крыс после 1-й недели адаптации к низким температурам достоверно ниже уровня контрольных животных. В связи с этим мы не исключаем, что окислительный стресс на 1-й неделе адаптации к низким температурам развивается в условиях относительного дефицита андрогенов.

После 2-х недель адаптации к низким сезонным температурам сохраняются биохимические проявления окислительного стресса (рис. 36, А, Б). Содержание диеновых конъюгатов в сыворотке крови повышено на 86%, малонового диальдегида на 15% ($p < 0,05$), продолжается снижение уровня витамина Е ($p > 0,05$). После 4-х недель адаптации к низким сезонным температурам содержание диеновых конъюгатов повышено на 76%, гидроперекисей липидов и малонового диальдегида на 25%, в то время как содержание витамина Е снижается на 34% ($p<0,05$).

После 4-х недель адаптации к низким температурам в простате резко угнетается экспрессия индуцибельной формы NO-синтетазы, что проявляется полным отсутствием продуктов реакции в эпителии секреторных отделов и выводных протоков (рис. 47, Б). Оксид азота, синтез которого обеспечивает фермент индуцибельная NO-синтетаза, обладает антиоксидантным действием, представляя собой дополнительную систему антиоксидантной защиты местного уровня [64, 380, 453]. Отсутствие экспрессии индуцибельной NO-синтетазы в железистом эпителии при адаптации к низким сезонным температурам указывает на угнетение этой дополнительной системы антиоксидантной защиты и подтверждает наличие окислительного стресса в тканях простаты.

Существует концепция, согласно которой молекула p-53 осуществляет контроль над синтезом оксида азота через управление геном промоутером индуцибельной NO-синтетазы: репрессия гена промоутера индуцибельной NO-синтетазы молекулой p-53 приводит к снижению синтеза эндогенного оксида азота [221, 348]. Не исключено, что окислительный стресс индуцировал высокую интенсивность экспрессии молекул p-53, которые, в свою очередь, обеспечили репрессию промоутера индуцибельной NO-синтетазы.

Гистохимическая реакция с дитизоном показала, что после 4-х недель адаптации в эпителии ДЛП резко уменьшается содержание хелатируемого цинка (рис. 49, Б), оптическая плотность продуктов реакции в железистом эпителии простаты ниже, чем в эпителии интактных крыс ($p<0,05$). Согласно имеющимся в литературе сведениям, значительная часть хелатируемого цинка, выявляемого при помощи дитизона, входит в состав цинк-зависимой супероксиддисмутазы (Zn-СОД), которая является важным фактором защиты эпителиальных клеток простаты от активных метаболитов кислорода [42, 266, 428]. Следовательно, уменьшение концентрации хелатируемого цинка в

эпителии простаты косвенно доказывает наличие окислительного стресса в простате.

Биохимические проявления окислительного стресса появляются уже на 1-й неделе адаптации, нарастают ко 2-й неделе, но манифестация окислительного стресса наступает после 4-х недель, когда отмечается статистически значимое снижение уровня витамина Е в сыворотке крови и окислительный стресс в простате верифицируется гистохимически и иммуногистохимически.

После 4-х недель адаптации в эпителии секреторных отделов и выводных протоков железы резко снижается активность ШИК-реакции, хотя секрет железы по-прежнему является ШИК-позитивным (рис. 50, Б). Так как гликоген в столбчатых эпителиоцитах простаты млекопитающих согласно литературным данным не выявляется [14, 16], уменьшение ШИК-позитивных веществ в эпителии указывает на снижение содержания гликопротеинов.

Результаты иммуногистохимической реакции на Е-кадгерин показали, что после 4-х недель адаптации к низким температурам иммунопозитивные свойства железистого эпителии простаты резко снижены (рис. 48, Б). По данным количественного анализа, оптическая плотность продуктов реакции в эпителии простаты крыс после 4-х недель адаптации ниже, чем у интактных крыс ($p < 0,05$). Е-кадгерин, как белок с адгезивными свойствами, обеспечивает взаимодействие между эпителиальными клетками простаты, предупреждая пролиферацию и опухолевый рост железистого эпителия [166, 202, 249, 316]. Угнетение экспрессии Е-кадгерина после 4-х недель адаптации может привести к нарушениям межклеточной адгезии в эпителии простаты.

Количественный анализ показал (рис. 37, А), что после 4-х недель адаптации к низким температурам в ДЛП на 113% увеличивается численность люминальных эпителиоцитов с двумя ядрами ($p < 0,05$). Следовательно, длительная адаптация к низким температурам стимулирует процессы соматической полиплоидии в эпителии ДЛП. Соматическая полиплоидия возникает либо в результате деления клетки эндомитозом, либо, как в нашем случае, при делении ядра, не завершающегося цитотомией [6], что приводит к образованию полиплоидных люминальных эпителиоцитов с двумя ядрами.

Недавние исследования показали, что клетки, способные к полиплоидизации, отвечают на любой стресс быстрым накоплением геномов [6, 158, 228, 244, 326]. По данным этих же авторов полиплоидия всегда сопровождается повышением метаболической пластичности при адаптации клеток к окислительному стрессу. Как было отмечено выше, при адаптации к низким температурам окислительный стресс в простате был верифицирован биохимическими и иммуногистохимическими методами, причём манифестация окислительного стресса по срокам совпадает с увеличением численности двуядерных

эпителиоцитов. В связи с этим, увеличение численности люминальных эпителиоцитов с двумя ядрами можно считать адаптивной реакцией эпителия простаты на окислительный стресс.

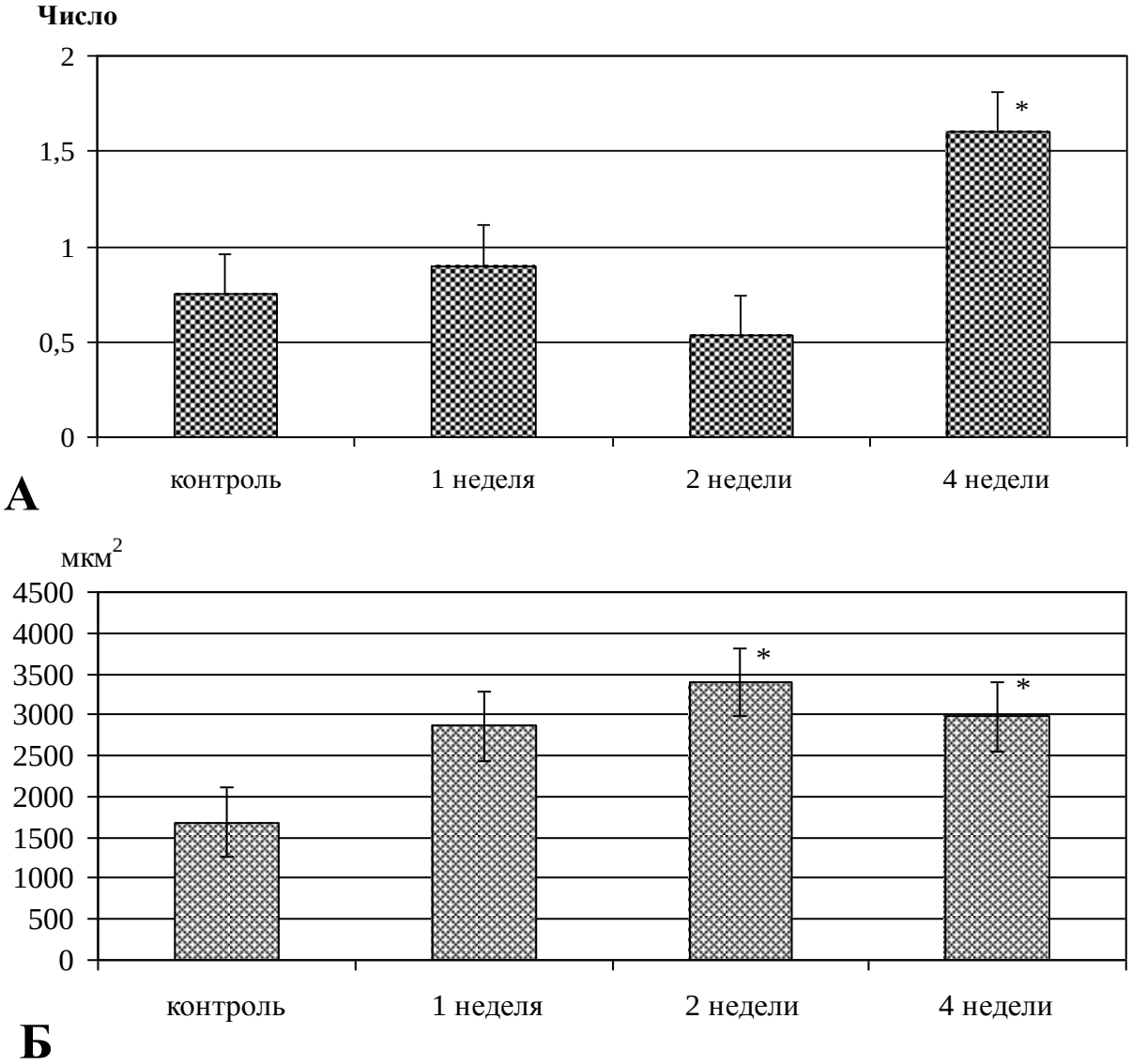

Рисунок 37. А). Динамика численности люминальных эпителиоцитов ДЛП с двумя ядрами на этапах адаптации к низким температурам. Б) Динамика площади стромальных компонентов ДЛП на этапах адаптации к низким температурам. Примечание: * – различия значимы с контролем при $p < ,05$.

Однако полиплоидия железистого эпителия простаты рассматривается и как начальный признак его гиперплазии [145, 312, 335, 379, 408, 434]. В отсутствие морфологических признаков гиперплазии, мы рассматриваем увеличение численности двуядерных люминальных эпителиоцитов не как начальный признак гиперплазии эпителия ДЛП, а как компенсаторный резерв железистого эпителия, реализующийся в условиях воздействия экстремальных факторов среды, и являющийся структурной основой, обеспечивающей повышенную секреторную активность клеток.

Уже после 1-й недели адаптации к низким температурам в стромальном микроокружении ДЛП встречаются участки интерстициального отека с очаговым плазматическим пропитыванием межклеточного вещества (рис. 41, Б), что указывает на повышение сосудисто-тканевой проницаемости. По результатам морфометрического исследования намечается тенденция к увеличению площади поверхности стромы ДЛП (рис. 37, Б), однако, в силу очагового характера обнаруженных изменений, данные различия являются статистически не значимыми. После 2-х недель адаптации к низким температурам сохраняются очаговые изменения стромы в виде плазматического пропитывания интерстициальной соединительной ткани, развивается диффузный интерстициальный отек, что подтверждает увеличение площади поверхности стромы ДЛП на 101% (рис. 37, Б).

Венулы, расположенные в соединительнотканной строме ДЛП, полнокровны, в мелких венулах отмечается стаз форменных элементов крови. На этом же сроке в интерстиции увеличивается представительство тучных клеток. Многие из тучных клеток имеют признаки дегрануляции, места скопления мастоцитов умеренно инфильтрированы эозинофильными гранулоцитами. Сходные изменения стромального компартмента простаты крыс в виде гиалиноза стромы, венозного полнокровия и тучноклеточной инфильтрации были обнаружены после 10 суток гипокинетического стресса [114].

Перераспределение подвижных клеток между органами и тканями в настоящее время рассматривают в качестве важного компонента адаптационного синдрома [9]. В экспериментальном исследовании [9] при действии экстремальных факторов на организм животных наблюдалась активная миграция предшественников тучных клеток из костного мозга в периферические ткани и органы крыс. Усиление функциональной активности тучных клеток и увеличение их количества в соединительной ткани кожи крыс отмечается при холодовом стрессе [116], в мочевом пузыре численность тучных клеток увеличивалась при холодовом и иммобилизационном стрессе [210]. Также было установлено, что реакция тучных клеток при стрессе зависит от гипоталамо-гипофизарно-надпочечниковой системы, поскольку удаление надпочечников резко угнетает миграцию мастоцитов в органы [9, 116]. В простате крыс количество тучных клеток резко увеличивается при доброкачественной гиперплазии [332, 374], при употреблении этанола в интерстиции простаты возрастает не только общее количество тучных клеток, но и число мастоцитов с признаками дегрануляции [331].

Параллельно накоплению тканевых базофилов в строме простаты, усиливается миграционная активность тучных клеток: в некоторых секреторных отделах наблюдается перемещение тучных клеток через эпителий в просвет

ацинуса (рис. 46, Б). Тучные клетки в эпителии простаты были обнаружены [331] при моделировании экспериментального алкоголизма. Явление миграции тучных клеток через базальную мембрану эпителия в толщу эпителиального пласта с последующим выходом в просвет органа было обнаружено в эпителии бронхов, тонкого кишечника и желчного пузыря [78, 245, 448].

Наиболее распространенной является точка зрения о провоспалительной роли тучных клеток, согласно которой выход в соединительную ткань биологически активных веществ, продуцируемых тучными клетками, увеличивает сосудистую проницаемость и создает условия для активации воспалительного процесса [9, 116, 331]. Следует заметить, что существуют альтернативные точки зрения о возможной роли тканевых базофилов. В исследовании [287] на модели спонтанного простатита было показано увеличение количества тучных клеток в простате крыс, и усиление их дегрануляции, однако авторы ставят под сомнение роль тучных клеток в развитии воспалительного процесса. По мнению [245], феномен миграции тучных клеток обеспечивает поддержание местного гомеостаза тонкого кишечника при воспалительных заболеваниях и пищевой аллергии, восстанавливая морфологическую структуру и барьерную функцию эпителия. Несколько иная точка зрения высказывается [78]: авторы считают, что миграция тучных клеток через эпителий в просвет бронхов обеспечивает выделение биологически активных веществ за пределами соединительной ткани. Не исключено, что миграция тучных клеток через эпителий простаты в просвет ацинусов направлена на поддержание местного гомеостаза простаты.

После 4-х недель адаптации содержание тучных клеток в интерстиции ДЛП уменьшается, но равномерное расширение прослоек межацинозной соединительной ткани свидетельствует о сохраняющемся интерстициальном отеке, что находит количественное подтверждение в увеличении на 77% площади, занимаемой стромой в ДЛП (рис. 37, Б), проявления венозного полнокровия уменьшаются.

Трансмиссионная электронная микроскопия показала, что среди гладких миоцитов стромального слоя, окружающих ацинусы в ДЛП, увеличивается представительство клеток с секреторным фенотипом (рис. 42). Клетки с секреторным фенотипом характеризуются гипертрофированным синтетическим аппаратом, увеличенным количеством свободных рибосом, уменьшением удельного объёма и дезорганизацией контрактильного аппарата, что согласуется с описанием многих авторов [38, 140, 172, 390, 393, 454].

Гладкие миоциты стромального слоя, окружающего ацинусы и протоки в простате крыс, обладают выраженной чувствительностью к воздействию экстремальных факторов [38, 140, 172, 390, 393, 454]. Важным компонентом компенсаторно-приспособительных механизмов гладкой мускулатуры висце-

рального типа на тканевом уровне является динамическое изменение структуры популяции. Изменение соотношения различных фенотипов в популяции гладких миоцитов обусловлено их различной чувствительностью к повреждающим факторам [38, 140, 172, 390, 393, 454]. При действии экстремальных факторов отмечается фенотипическая трансформация сократительных гладких миоцитов в «синтезирующий» или «секреторный» тип гладких миоцитов, при этом клетки приобретают способность к миграции и пролиферации [38, 140, 172, 390, 393, 396, 454]. Например, при аллоксан-индуцированном диабете у крыс конверсия гладких миоцитов стромального слоя простаты в клетки с секреторным фенотипом отмечается уже через одну неделю [239], что совпадает с результатами настоящего исследования, а при остром экспериментальном простатите конверсия наблюдается уже через 72 часа [390].

Экспериментальным путем установлено, что фенотипическую трансформацию клеток может инициировать изменение состава экстрацеллюлярного матрикса, содержащего белки коллагенового типа, гликопротеиды, протеогликаны и гликозаминогликаны [140, 239, 396, 454]. После 1-й недели адаптации было отмечено усиление активности ШИК-реакции в структурах стромального слоя, окружающего ацинусы и протоки ДЛП (рис. 40, Б). Накопление ШИК-позитивных веществ свидетельствует о модификации химического состава внеклеточного матрикса ДЛП, индуцировавшего фенотипическую трансформации гладких миоцитов.

Увеличение количества гладких миоцитов с секреторным фенотипом, коллагеновых и эластических волокон в строме простаты крыс было отмечено под влиянием этанола и никотина [172, 217], при остром экспериментальном простатите [390]. Следовательно, начальные этапы фиброзирования стромы, обнаруженные при трансмиссионной микроскопии, представляют собой стереотипную реакцию, обеспечивающую адаптацию органа к меняющимся условиям среды. Как большинство тканеспецифических компенсаторно-приспособительных реакций, фенотипическая трансформация гладких миоцитов имеет обратимый характер [46].

Результатом фенотипической трансформации клеток стромы стало увеличение количества тончайших волокнистых структур преимущественно в тончайших прослойках рыхлой соединительной ткани, расположенной между стромальным слоем и базальной мембраной, а также между гладкими миоцитами стромального слоя (рис. 42), но на светооптическом уровне явления фиброза и эластоза в стромальном микроокружении обнаружены не были.

После 1-й и 2-й недель холодовой адаптации отмечались морфологические признаки спазма гладких миоцитов с контрактильным фенотипом (рис. 44, Б). Известно, что между повышением тонуса симпатической нервной системы

и спазмом гладких миоцитов простаты существует прямая корреляция. Следовательно, спазм гладких миоцитов стромального слоя при остром холодовом стрессе, как и гиперсекреторное состояние люминальных эпителиоцитов, может быть следствием усиления адренергической стимуляции, являющейся частью стресс-реакции [47, 53, 55, 80, 86, 87, 93].

Еще одним возможным механизмом спазма гладких миоцитов стромального слоя ДЛП может быть снижение уровня цГМФ, играющего важную роль в расслаблении гладкой мускулатуры [255, 471]. Многочисленные исследования простаты крыс показали, что гладкие миоциты стромы экспрессируют фосфодиэстеразу 5 типа, которая усиливает сократительную активность гладких миоцитов путём инактивации цГМФ [391, 471, 489]. Анализ литературных данных показывает, что у крыс при низкой концентрации тестостерона повышается экспрессия фосфодиэстеразы 5 типа гладкими миоцитами стромального слоя, что усиливает их контрактильную способность [489]. Следовательно, причиной спазма гладких миоцитов может быть дефицит тестостерона, имеющий место на ранних сроках адаптации.

В настоящее время придаётся большое значение сокращению гладкой мускулатуры с участием Rho-киназы, обеспечивающей Ca^{2+} независимый механизм сокращения [391, 471]. Очевидно, что тонус гладкой мускулатуры простаты регулируется разновекторными механизмами, однако результат повышения активности фосфодиэстеразы 5 и Rho-киназы – это угнетение расслабления гладкой мускулатуры. В последнее время появляются сведения о влиянии свободных радикалов, образующихся в организме при окислительном стрессе, на активность этих ферментов [175]. Следовательно, окислительный стресс, индуцированный адаптацией организма животных к низким температурам, модулируя активность либо фосфодиэстеразы 5 типа, либо Rho-киназы, также может влиять на контрактильную функцию гладких миоцитов простаты.

Спазм гладких миоцитов стромального слоя, вероятно, является причиной уменьшения площади просветов ацинусов и протоков, выявленных при морфометрии ДЛП (рис.35). После 4-х недель морфологические признаки спазма гладких миоцитов исчезают, что коррелирует с повышением концентрации тестостерона в сыворотке до уровня интактных животных. Однако продукты деградации саркоплазмы гладких миоцитов стромального слоя в виде миелиноподобных структур присутствуют на всех сроках адаптации.

Следует отметить, что у некоторых животных первый этап адаптации к низким температурам закончился развитием воспалительных изменений в ДЛП. Степень выраженности воспалительного процесса в ДЛП варьировала от лимфоцитарной инфильтрации стромы до накопления клеток воспали-

тельного экссудата в просветах ацинусов (рис. 51, Б). Анализ литературных данных показал, что в ДЛП крыс воспалительные изменения развиваются намного чаще, чем в ВП. Например, в двухгодичном исследовании по изучению влияния потенциально токсичных и канцерогенных веществ на органы репродуктивной системы крыс-самцов [430] воспалительные изменения в ДЛП регистрировались с частотой 67,6-80,8%, в то время как в ВП частота воспаления колебалась от 3,7% до 12,4%. Более того, в латеральной доле простаты стареющих крыс возникает спонтанный простатит, который является моделью для изучения асептического простатита человека [337, 340, 370, 439, 457]. Кроме бактериальной инфекции и промышленных токсикантов, к факторам, вызывающим развитие воспаления в простате крыс, относится эндокринная дисфункция [192, 301, 360, 473], иммунные нарушения [207, 340, 418], а также стресс [142, 231, 232]. Таким образом, воспалительный процесс в ДЛП при адаптации организма животных к низким температурам, вероятнее всего имеет мультифакториальную природу.

Мы полагаем, что изменения эпителиального компонента ДЛП в совокупности с ремоделированием элементов стромального микроокружения, обусловлены развитием стресс-реакции, опосредованной экстремально низкими температурами. Таким образом, ДЛП крыс можно рассматривать как наиболее адекватную модель для изучения влияния средовых факторов.

В отличие от ДЛП, ВП на ранних сроках адаптации организма к низким температурам характеризуется относительной стабильностью организации на тканевом, клеточном, и как показала электронная микроскопия, субклеточном уровнях организации (рис. 54, А, 56, А). Стабильность основных гистологических и клеточных структур ВП подтверждают и результаты количественного анализа. После 1-й недели адаптации единственным отличием эпителиального компартмента ВП крыс от группы контроля стала вакуолизация цитоплазмы люминальных эпителиоцитов в зоне Гольджи и в апикальных частях клеток, которая имела очаговый характер (рис. 54, Б).

После 2-х недель адаптации к низким сезонным температурам в большинстве ацинусов и протоков ВП сохраняется вакуолизация зоны Гольджи секреторных эпителиоцитов, указывающая на повышенную секреторную активность. При электронной микроскопии в зоне Гольджи обнаруживаются многочисленные диктиосомы пластинчатого комплекса и крупные секреторные вакуоли (рис. 57, Б), которые мы наблюдаем уже на светооптическом уровне (рис. 55, А). В ядрах таких эпителиоцитов преобладает мелкодисперсный хроматин, имеются крупные ядрышки. При обсуждении вопроса гипертрофии комплекса Гольджи в цитоплазме секреторных эпителиоцитов ДЛП было отмечено, что гипертрофия пластинчатого комплекса не сопровождается

гиперплазией гранулярной эндоплазматической сети. В цитоплазме люминальных эпителиоцитов ВП после 4-х недель адаптации наряду с гипертрофией зоны Гольджи наблюдается гиперплазия элементов шероховатого эндоплазматического ретикулума (рис. 60, А, Б).

Повышение секреторной активности люминальных эпителиоцитов вероятнее всего является следствием развития общего адаптационного синдрома, включающего в себя усиление гипоталамо-гипофизарно-надпочечниковой регуляции. Обязательной компонентой стресс-реакции является активация симпато-адреналовой системы, которая, как известно, резко усиливается при адаптации организма к низким температурам [47, 53, 55, 80, 86, 87, 93]. Учитывая исходное доминирование адренергической иннервации в ВП [240, 392], дополнительные адренергические стимулы могли способствовать усилению функциональной активности люминальных эпителиоцитов.

После 2-х недель адаптации в эпителии ВП отмечается очаговое расширение промежутков между клетками, при котором на их контактных поверхностях увеличивается число цитоплазматических выростов неправильной формы. После 4-х недель очаговое расширение межклеточных промежутков становится более выраженным (рис. 59). Расширение межклеточных промежутков в эпителии простаты крыс отмечалось в экспериментах по моделированию преждевременного старения [49], а также при дополнительном введении в организм животных эстрогенов [249], что переводит данную микроцитокинетическую реакцию люминальных эпителиоцитов простаты в разряд стандартных.

В некоторых секреторных отделах на фоне 2-х недельной адаптации изменяется характер вакуолизации эпителия. Вакуоли в цитоплазме секреторных эпителиоцитов отличает приблизительно одинаковый размер и равномерное распределение по всей цитоплазме клеток. Подобное изменение в распределении вакуолей сопровождается дезинтеграцией зоны Гольджи и выраженной конденсацией хроматина в ядрах клеток (рис. 55, А). Более того, данный тип вакуолизации приобретает тотальный характер, обнаруживаясь во всех клетках эпителиального пласта. Вышеперечисленные структурные преобразования секреторных эпителиоцитов ВП, особенно конденсация хроматина, наводят на мысль о необратимости обнаруженных изменений. Однако после 4-х недель адаптации соотношение эухроматина и гетерохроматина в ядрах люминальных эпителиоцитов восстанавливается, несмотря на сохраняющуюся вакуолизацию цитоплазмы.

После 2-х недель адаптации в железистом эпителии ВП усиливается гетерогенность популяции люминальных эпителиоцитов с появлением большого

количества «светлых» клеток (рис. 55, Б). Появление «светлых» эпителиоцитов среди «темных» клеток является распространенной реакцией однослойных эпителиев при экстремальных воздействиях [56, 60]. Несмотря на многочисленные дискуссии о роли «светлых» и «темных» клеток, биологическая сущность данного явления до настоящего времени остается не совсем понятной [56, 60, 85]. Высказывается мнение, что темные клетки являются высокодифференцированными, не вступают в митоз [56]. Темные клетки отличаются от светлых более высоким содержанием гликопротеидов и уровнем включения меченых углеводов в процессе синтеза гликопротеидов, более активным синтезом АТФ [60]. После 4-х недель адаптации гетерогенность популяции столбчатых эпителиоцитов усиливается (рис. 58, А).

Необходимо отметить отсутствие десквамации клеток в эпителии ВП на всех этапах адаптации, что может быть обусловлено высокой чувствительностью эпителия ВП крыс к андрогенам. Методами иммуноцитохимии в ядрах люминальных эпителиоцитов ВП крыс выявляется высокая плотность андрогеновых рецепторов [387, 147, 148, 150, 167, 188, 256, 377, 393], в то время как в дорсальной доле экспрессия рецепторов к андрогенам намного ниже, а латеральная доля простаты крыс считается андроген-независимой [147, 148, 150, 427, 476]. В ряде экспериментальных работ по изучению эффектов кастрации на простату крыс отмечается атрофия железистого эпителия и массовая гибель эпителиоцитов ВП путём апоптоза, что указывает на ключевую роль андрогенов в поддержании жизнеспособности гландулоцитов ВП [147, 149, 167, 266, 365, 383, 419, 420, 437]. Это может иметь решающее значение в обеспечении жизнеспособности люминальных эпителиоцитов ВП при окислительном стрессе, индуцированном адаптацией к низким температурам.

В эпителии ВП после 4-х недель адаптации увеличивается представительство нейроэндокринных клеток как открытого, так и закрытого типов (рис. 58, Б, рис. 61, А). В нейроэндокринных клетках простаты обнаруживается слабая экспрессия маркеров, связанных с пролиферацией, что указывает на постмитотическую природу этих клеток [205, 311, 477]. В связи с этим единственно возможным механизмом увеличения численности популяции нейроэндокринных клеток является их дифференцировка из малодифференцированных предшественников [205, 311, 410, 477].

Несмотря на то, что три основных типа клеток эпителия простаты по своей морфофункциональной характеристике существенно отличаются друг от друга, доказано их происхождение из единой стволовой клетки [311, 477]. С использованием техники двойной иммуноцитохимической метки были установлены промежуточные клеточные типы между секреторными, базальными и нейроэндокринными клетками [477]. Так, например, нейроэндокрин-

ные клетки, специфическим маркёром которых является хромогранин А [49, 275, 311, 400], экспрессируют цитокератин К 5, являющийся маркёром базальных эпителиоцитов [198, 249, 256, 268, 398, 464, 413, 477], а в исследовании [477] была показана экспрессия нейроэндокринными клетками кератина К 14 и К 18, являющихся маркерами люминальных эпителиоцитов промежуточного и дефинитивного типов соответственно [198, 249, 256, 413, 464].

На общность происхождения нейроэндокринных клеток и люминальных эпителиоцитов ВП в нашем исследовании косвенно указывает высокая степень гомологии в структурной организации синтетического аппарата, обнаруженная при электронной микроскопии, а также присутствие в цитоплазме нейроэндокринных клеток небольшого количества вакуолей с хлопьевидным содержимым, очень напоминающих секреторные вакуоли люминальных эпителиоцитов ВП (рис. 61, Б).

На модели преждевременного старения было показано уменьшение количества нейроэндокринных клеток в простате крыс по сравнению с интактными животными [49]. Это доказывает высокую чувствительность нейроэндокринных клеток к экстремальным факторам среды и на лабильность данной клеточной популяции. Однако остается не вполне понятным, под влиянием какого стимула при адаптации к низким температурам начинается дифференцировка клеток-предшественниц в нейроэндокринные клетки.

В нейроэндокринных клетках простаты отсутствуют рецепторы к андрогенам, что отражает факт нечувствительности этих клеток к тестостерону, в связи с этим в отличие от люминальных эпителиоцитов, регуляция нейроэндокринных клеток осуществляется андроген-независимыми механизмами [205, 311]. Считается, что функциональная активность нейроэндокринных клеток простаты регулируется пептидергическими стимулами. На модели спонтанного простатита было отмечено увеличение плотности пептидергических нервных волокон в простате крыс [287]. Это доказывает возможность усиления пептидергической иннервации в простате крыс при адаптации к низким температурам, которая стала стимулом для дифференцировки нейроэндокринных клеток.

В простате нейроэндокринные клетки регулируют местный гомеостаз, осуществляя межтканевой адаптационный контроль за течением физиологических процессов через нейрокринный, эндокринный и паракринный механизмы действия молекул посредников на клетки мишени в зависимости от конкретной ситуации [403]. Следовательно, увеличение численности нейроэндокринных клеток может быть обусловлено их важной ролью в гистофизиологии простаты на этапах адаптации к низким температурам. Помимо увеличения численности популяции, после 4-х недель адаптации отмечается экзоцитоз гранул нейроэн-

докринных клеток открытого типа на поверхность эпителиального пласта (рис. 61, Б). Согласно общепринятым представлениям секрет нейроэндокринных клеток из гранул попадает сначала в цитозоль, после чего диффундирует в молекулярной форме через плазмалемму клетки наружу. Выделение секрета нейроэндокринными клетками простаты путём экзоцитоза наблюдали [49], данный феномен авторы считают адаптивной реакцией клеток на воздействие экстремальных факторов среды.

Ремоделирование стромального компонента ВП при адаптации к низким температурам протекает сходным образом с ДЛП. После 2-х недель адаптации отмечается венозное полнокровие, которое уменьшается к четвертой неделе, и накопление тучных клеток в интерстициальной соединительной ткани (рис. 55, Б). В отличие от ДЛП, нарушения микроциркуляции не заканчиваются развитием интерстициального отека ВП и очаговым плазматическим пропитыванием межклеточного вещества, что находит визуальное и количественное подтверждение. Интересен тот факт, что в ВП после 4-х недель адаптации ни у одного животного не было зарегистрировано воспалительных изменений даже в виде умеренной инфильтрации стромы лимфоцитами.

Уже после 1-й недели адаптации в кровеносных капиллярах ВП обнаруживаются и сохраняются на всех последующих этапах адаптации к низким температурам реактивные изменения эндотелия в виде трансформации формы клеток и ядра с одновременным увеличением в цитоплазме микропиноцитозных везикул (рис. 56, Б, рис. 57, А). Обнаруженные изменения отражают реакцию эндотелия на экстремальные воздействия, которая вне зависимости от типа повреждающего фактора имеет обратимый характер [26, 366, 367], и складывается из активации процессов трансэндотелиального транспорта и ремоделирования цитоскелета, приводящего к формированию складок и выпячиваний эндотелиальных клеток, выбуханию ядер в просвет капилляра (рис. 56, Б, рис. 57, А).

Подводя итоги нашего экспериментального исследования, можно утверждать, что на этапах адаптации к низким температурам в простате крыс развиваются структурно-функциональные изменения, обусловленные развитием общего адаптационного синдрома.

Наиболее выраженное структурное ремоделирование претерпевает ДЛП. Железистый эпителий ДЛП находится в состоянии функционального напряжения, на что указывают гипертрофия комплекса Гольджи в люминальных эпителиоцитах, смена мерокринного типа секреции на апокринный тип, увеличение числа люминальных эпителиоцитов с двумя ядрами. В то же время отмечается ускоренная элиминация эпителиоцитов ДЛП, в железистом эпителии снижается содержание ШИК-позитивных веществ и угнетается экспрес-

сия индуцибельной NO-синтетазы, в некоторых клетках появляются ультраструктурные признаки истощения компенсаторно-приспособительных реакций в виде расширения и вакуолизации канальцев эндоплазматической сети, опустошения околоядерной зоны.

Ремоделирование соединительнотканного компонента стромы ДЛП проявляется накоплением тучных клеток и развитием интерстициального отёка, в стромальном слое, окружающем ацинусы, наблюдается трансформация гладких миоцитов в клетки с секреторным фенотипом с последующим фиброзированием. В ДЛП некоторых животных на первый план выходят воспалительные изменения в виде лимфоцитарной инфильтрации стромы и накопления клеток воспалительного экссудата в просветах секреторных отделов железы**.**

ВП при адаптации к низким температурам показывает относительную стабильность структурной организации. В эпителиальном компоненте ВП отмечается усиление секреторной активности люминальных эпителиоцитов, повышается гетерогенность их популяции, в эпителии увеличивается представительство нейроэндокринных клеток. В стромальном микроокружении ВП происходит накопление тучных клеток и клеток с секреторным фенотипом.

На этапах адаптации к низким температурам в простате экспериментальных животных развивается окислительный стресс, который ограничивает компенсаторно-приспособительные возможности органа и нарушает динамическое равновесие между процессами пролиферации и гибели клеток железистого эпителия простаты. Степень выраженности окислительного стресса коррелирует с длительностью срока адаптации: структурные и биохимические проявления окислительного стресса появляются после первой недели адаптации, но их манифестация наблюдается после 4-х недель адаптации.

Таким образом, после 4-х недель адаптации к низким температурам, что соответствует первичной, или краткосрочной адаптации к холоду [71], простата, как биологическая система, не возвращается к исходному уровню структурно-функциональной организации. Обнаруженные структурные изменения свидетельствуют о том, что простата перешла на новый уровень функционирования, адекватный изменившимся условиям среды.

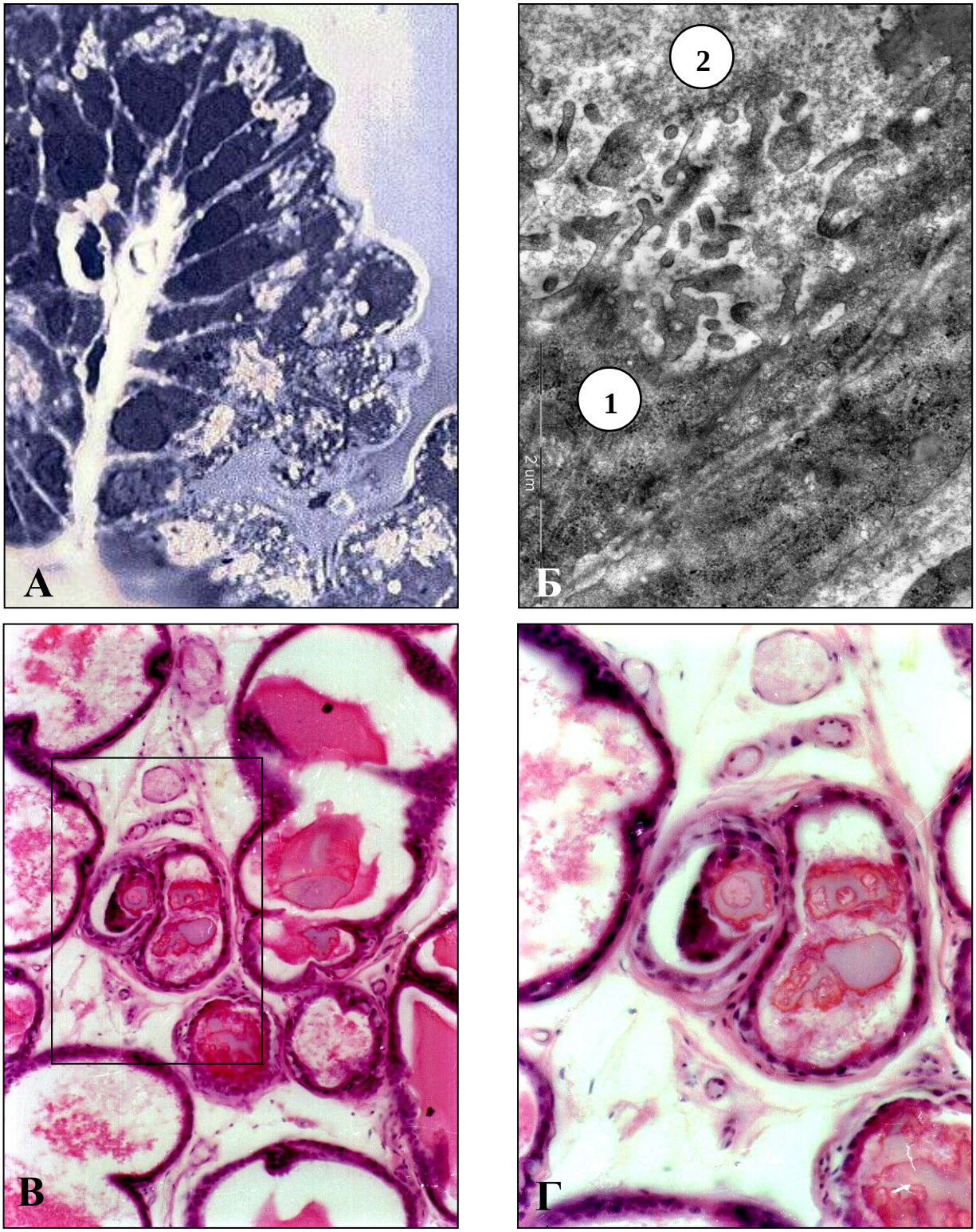

Рисунок 38. ДЛП после 1-й недели адаптации. А). Клазматоз апикальных фрагментов люминальных эпителиоцитов. Гипертрофия зоны Гольджи. Полутонкий срез. Окрашивание толуидиновым синим. Увеличение: 10×100. Б). Апокринная секреция люминальных эпителиоцитов (1). 2 – секрет железы. Окрашивание уранилацетатом и цитратом свинца. Увеличение: 23000. В). Простатические конкреции в просвете выводных протоков. Окрашивание гематоксилином и эозином. Увеличение: 10×10. Г). Фрагмент из рамки. Увеличение: 10×20.

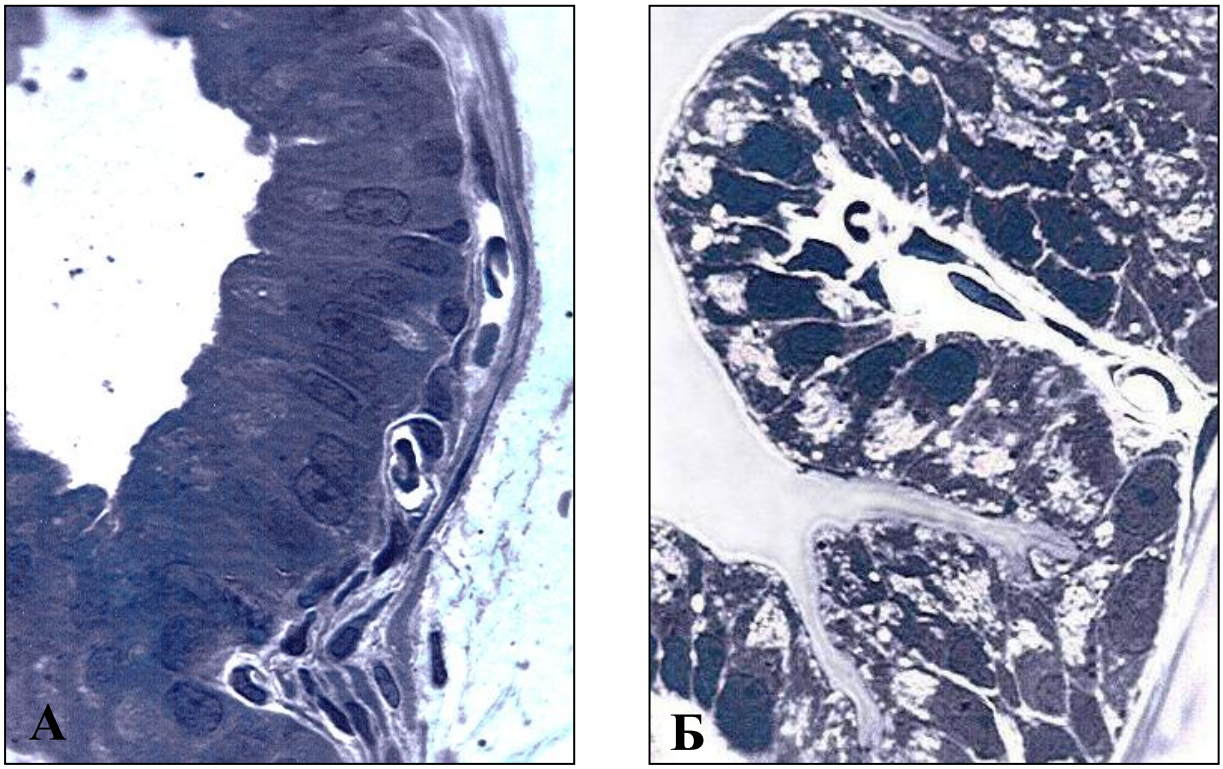

Рисунок 39. А). ДЛП интактных крыс. Б). ДЛП после 1-й недели адаптации. Гипертрофия зоны Гольджи в цитоплазме люминальных эпителиоцитов. Под плазмалеммой находится много мелких секреторных вакуолей. Полутонкие срезы. Окраска толуидиновым синим. Увеличение: 10×100.

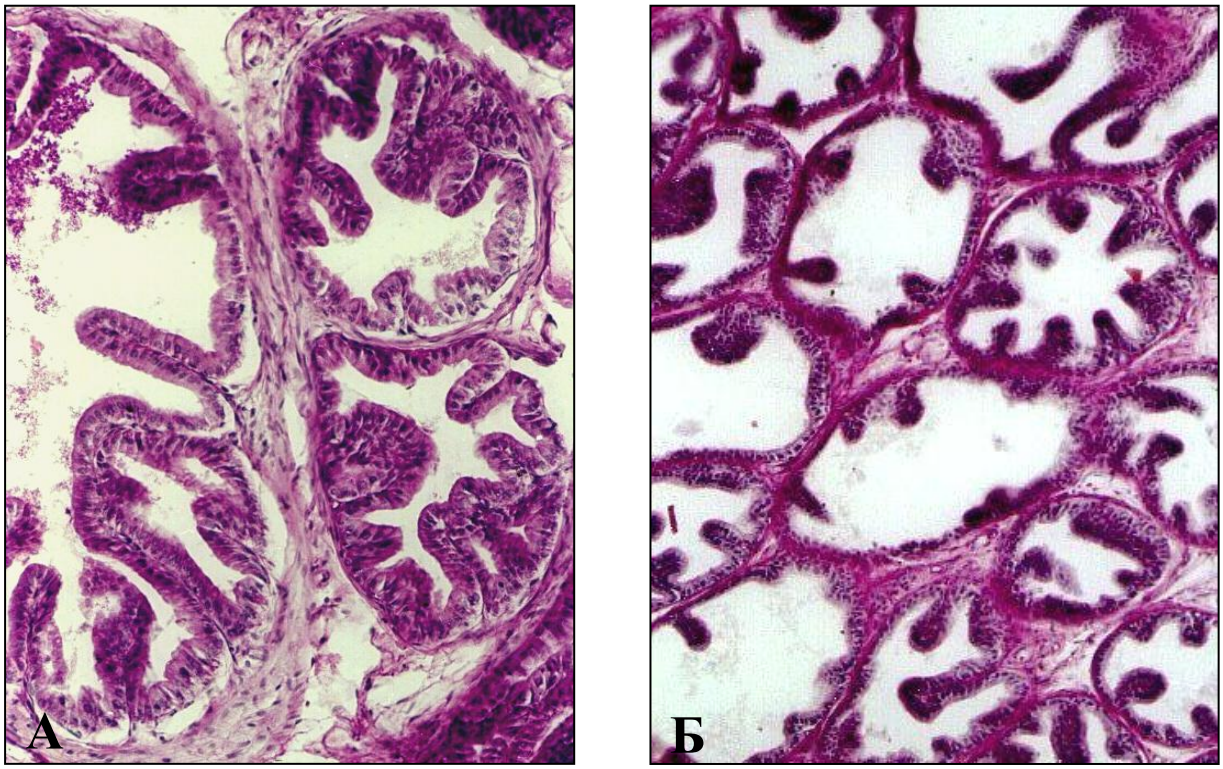

Рисунок 40. ШИК-реакция. Окрашивание гематоксилином. Увеличение: 10×20. А). ДЛП интактных крыс. Б). ДЛП после 1-й недели адаптации. Высокая активность реакции в структурах стромального слоя, окружающего ацинусы.

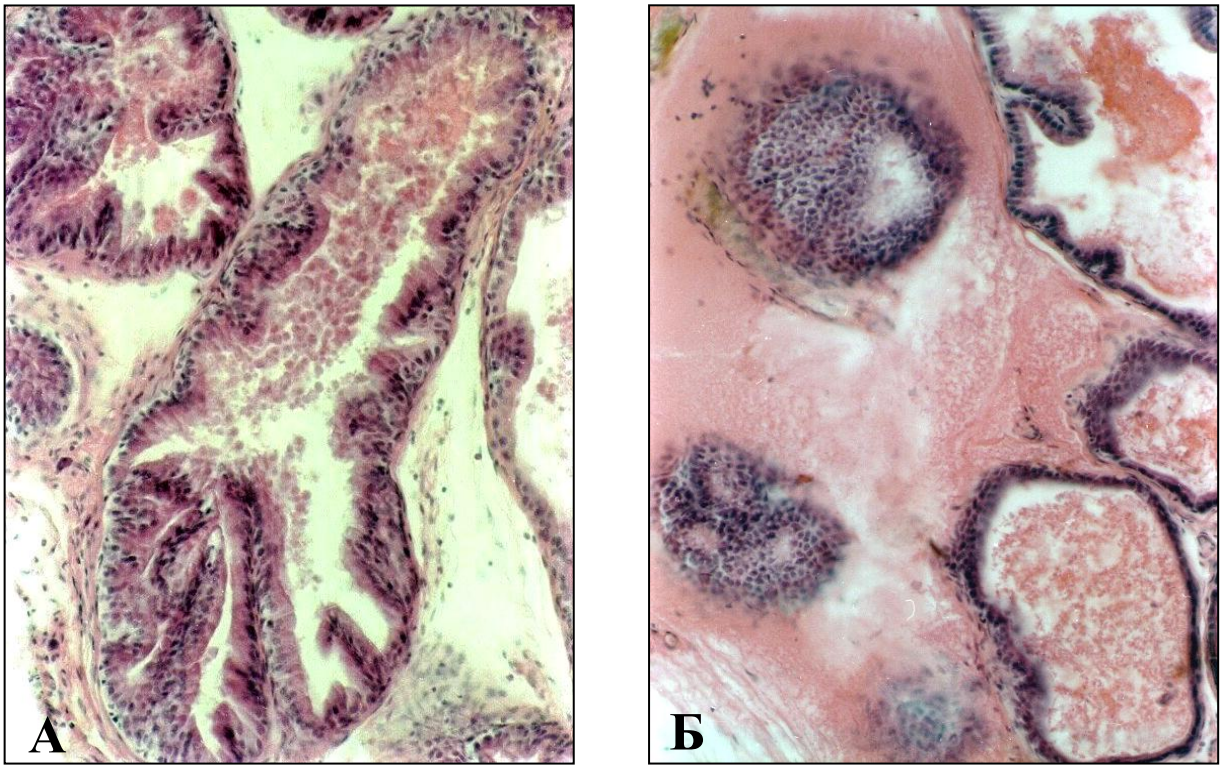

Рисунок 41. ДЛП после 1-й недели адаптации. Окрашивание гематоксилином и эозином. Увеличение: 10×20. А). В просвете ацинуса находятся многочисленные глобулярные структуры, маскирующие секрет железы. Б). Плазматическое пропитывание межацинозной соединительной ткани.

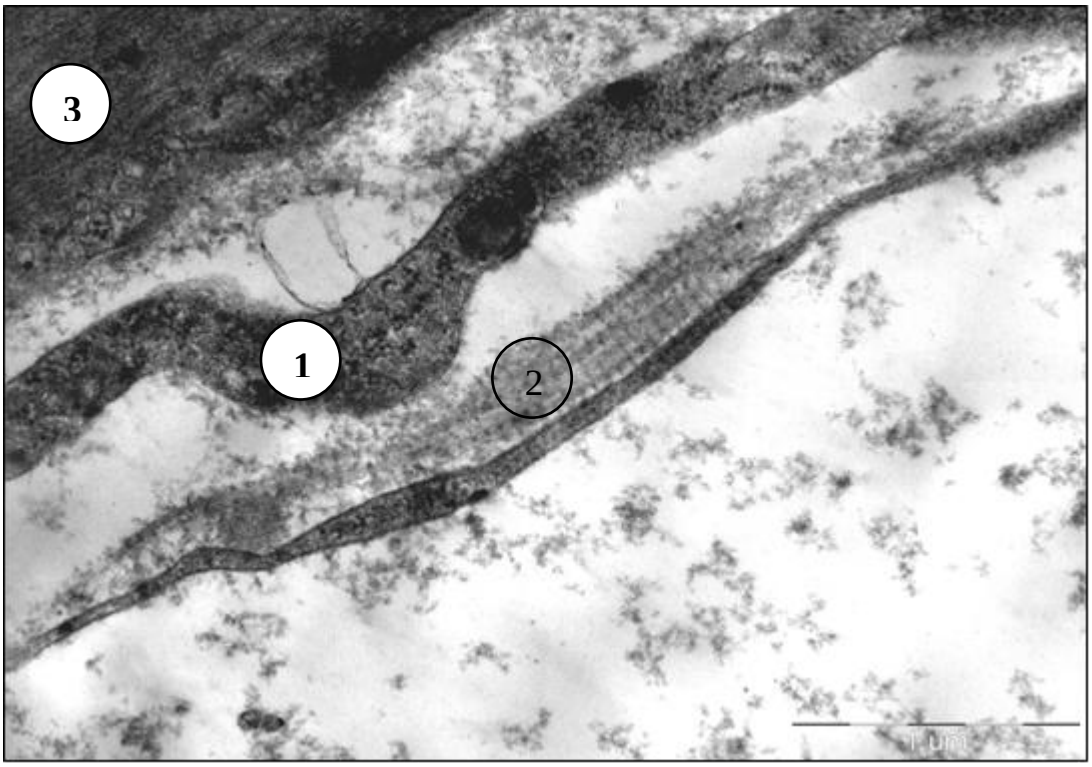

Рисунок 42. Стромальное микроокружение ДЛП после 1-й недели адаптации. Клетка с секреторным фенотипом (1). 2 – коллагеновые волокна, 3 – фрагмент цитоплазмы гладкого миоцита стромального слоя. Окрашивание уранилацетатом и цитратом свинца.

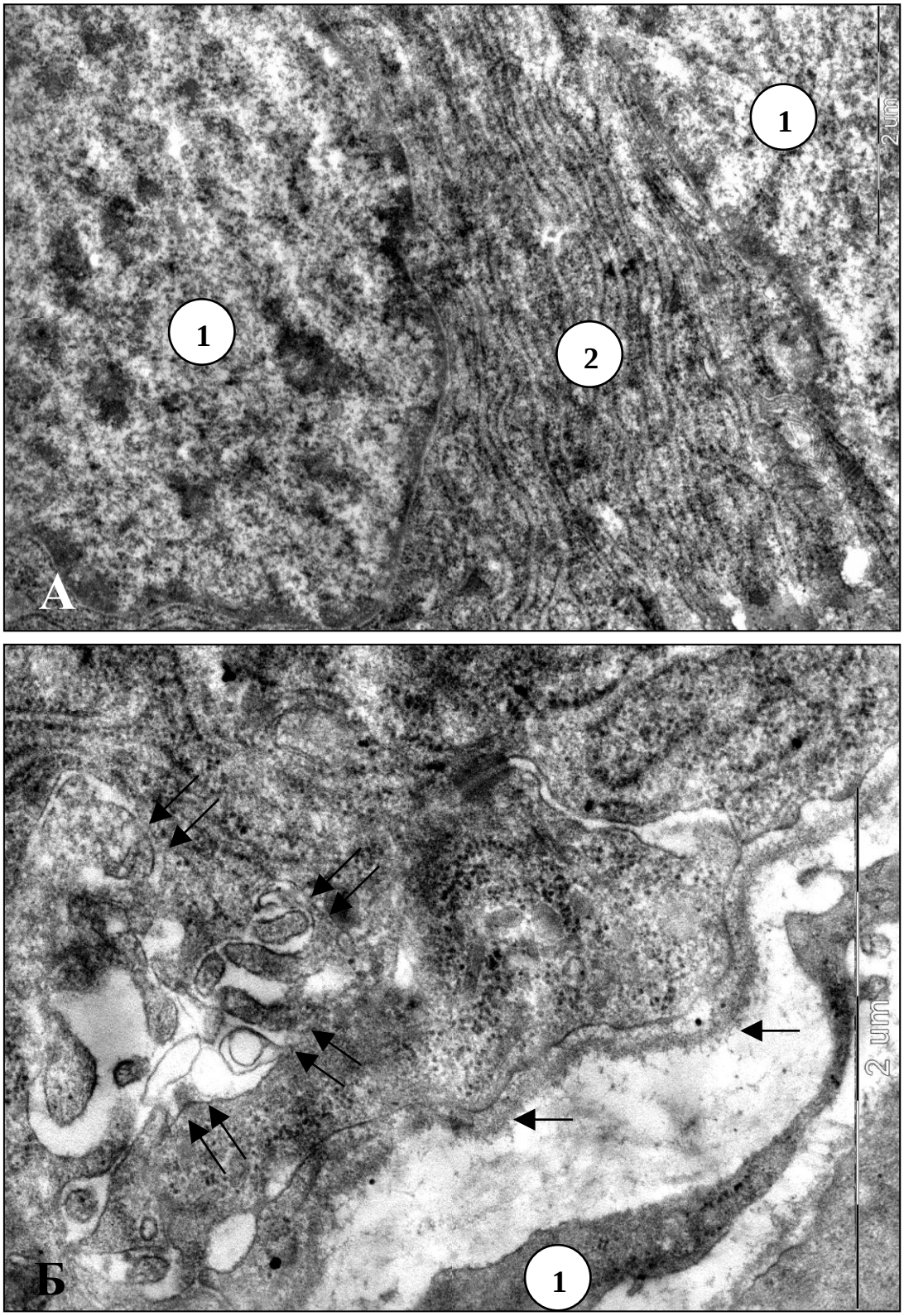

Рисунок 43. ДЛП после 1-й недели адаптации. Окрашивание уранилацетатом и цитратом свинца. А). Истончение полоски краевого гетерохроматина в ядрах люминальных эпителиоцитов. 1 – ядра клеток, 2 – профили гранулярной ЭПС. Увеличение: 22000. Б). Гигантская вакуоль (↑↑) в цитоплазме люминального эпителиоцита, 1 – гладкий миоцит стромального слоя, ↑ – базальная мембрана эпителия. Увеличение: 30000.

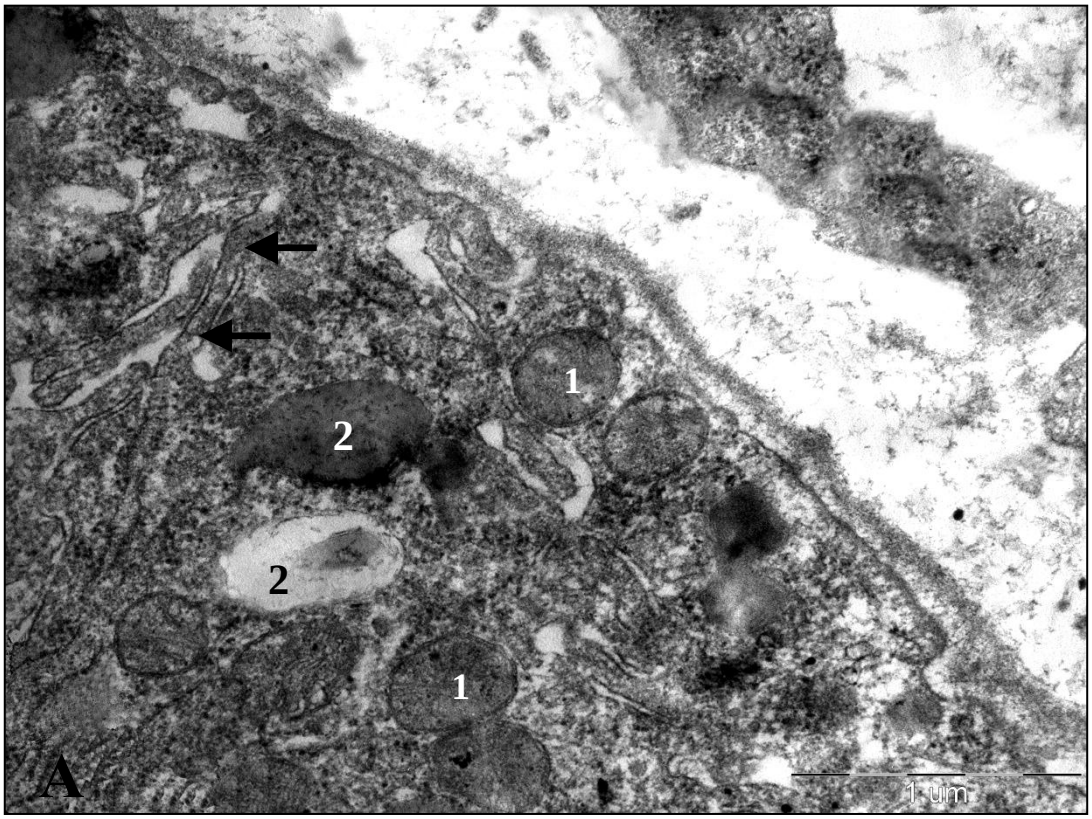

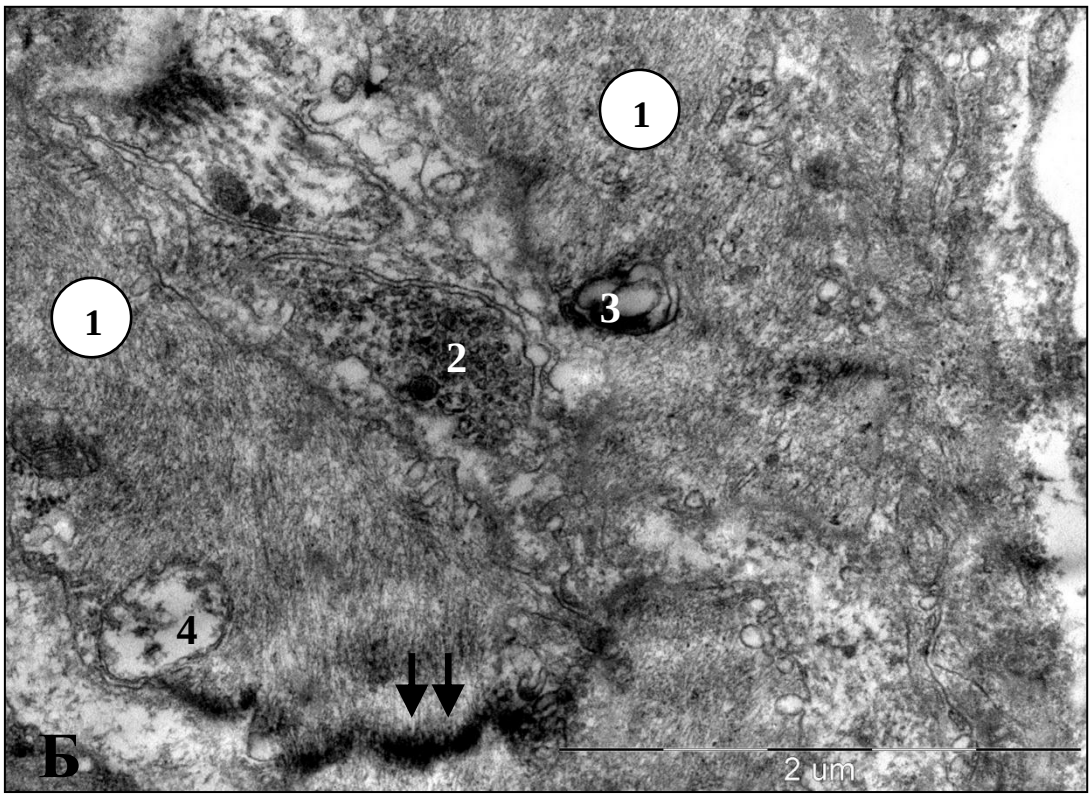

Рисунок 44. ДЛП после 1-й недели адаптации. Окрашивание уранилацетатом и цитратом свинца. А). Расширение пространств между гландулоцитами (↑). 1 – митохондрии с размытыми кристами; 2 – лизосомы и фаголизосомы. Увеличение: 59000. Б). 1 – фрагменты гладких миоцитов; 2 – нервное волокно; 3 – миелиноподобные структуры; 4 – вакуоль с продуктами деградации цитоплазмы; ↑↑ – полоса сокращения миофиламентов. Увеличение: 28000.

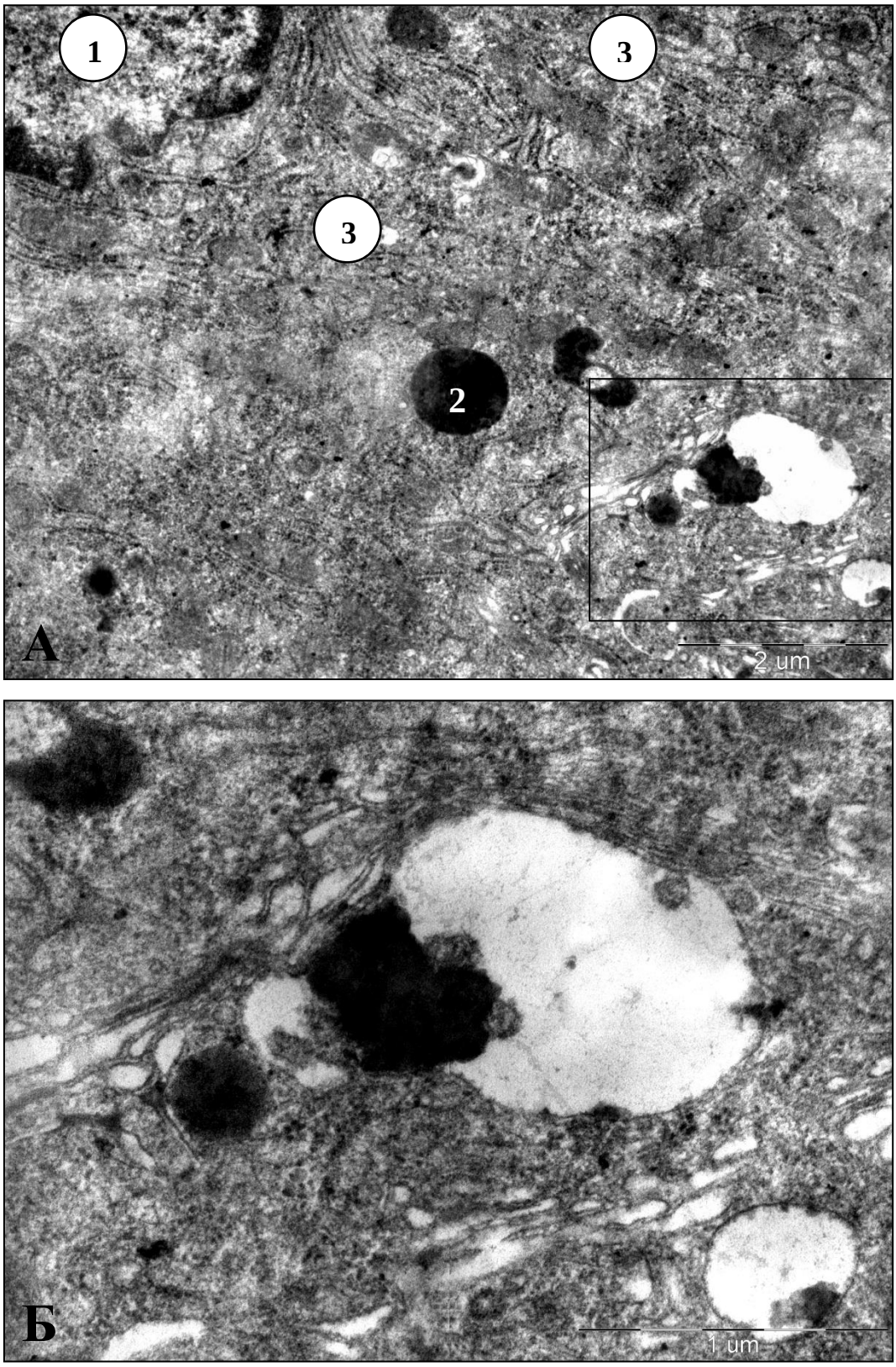

Рисунок 45. ДЛП после 2-х недель адаптации. Окрашивание уранилацетатом и цитратом свинца. А). Зона Гольджи в цитоплазме люминального эпителиоцита. 1– ядро; 2 – лизосома; 3 – гранулярная ЭПС. Увеличение: 23000. Б). Фрагмент из рамки. Гиперплазия структур аппарата Гольджи. Многочисленные диктиосомы состоят из уплощённых мембранных цистерн, из которых формируются секреторные вакуоли. Увеличение: 60000.

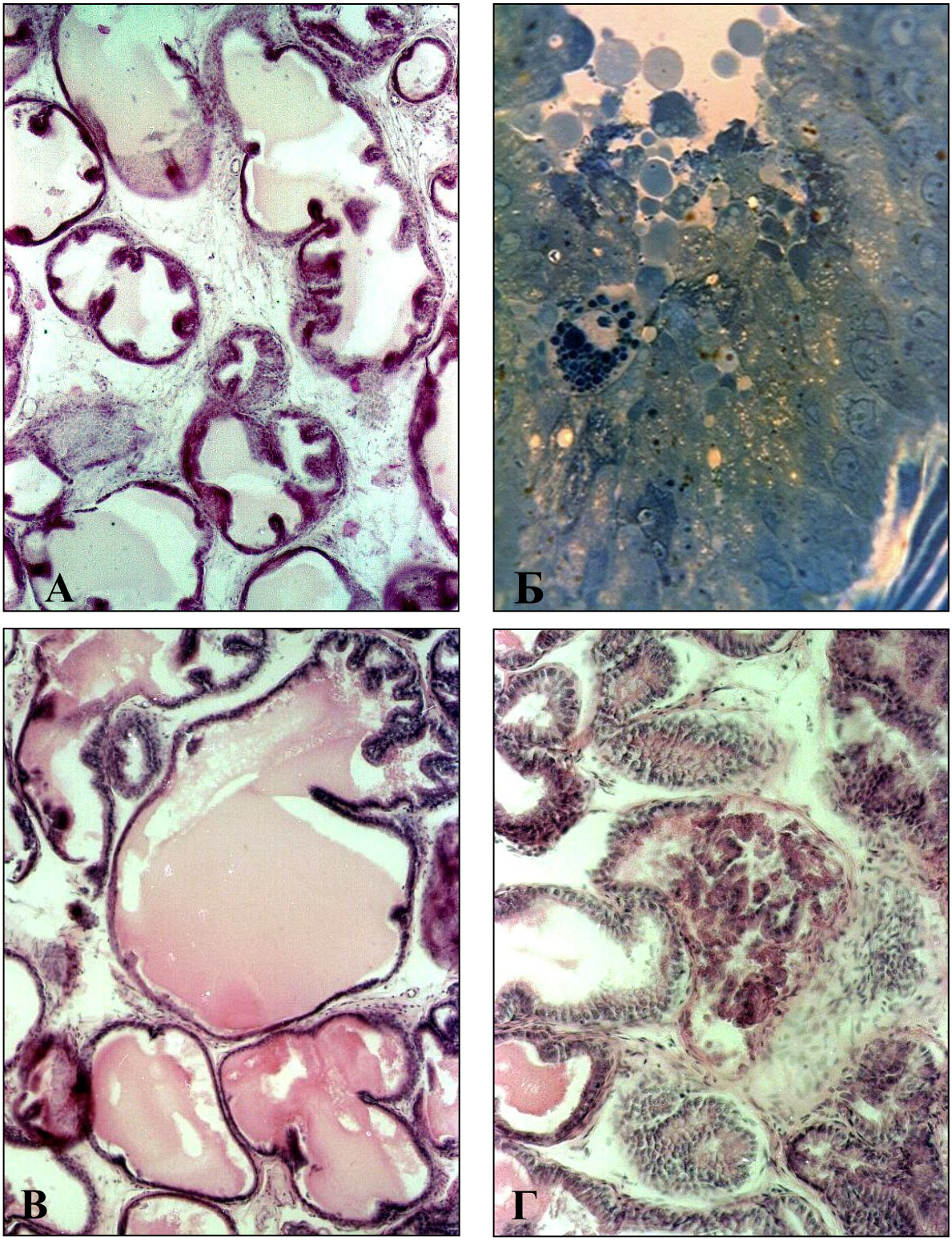

Рисунок 46. ДЛП после 2-х недель адаптации. А). Расширение прослоек межацинозной соединительной ткани. Увеличение: 10×10. Б). Клазматоз люминальных эпителиоцитов. В просвете ацинуса видны отделившиеся апикальные фрагменты клеток округлой формы. Миграция тучной клетки через эпителий. Полутонкий срез. Увеличение: 10×100. В). Ацинусы промежуточного сегмента ДЛП расширены и переполнены секретом. Увеличение: 10×10. Г). Тотальная десквамация эпителия с обтурацией просвета ацинуса. Увеличение: 10×20. А, В, Г. Окрашивание гематоксилином и эозином. Б. Окрашивание метиленовым синим.

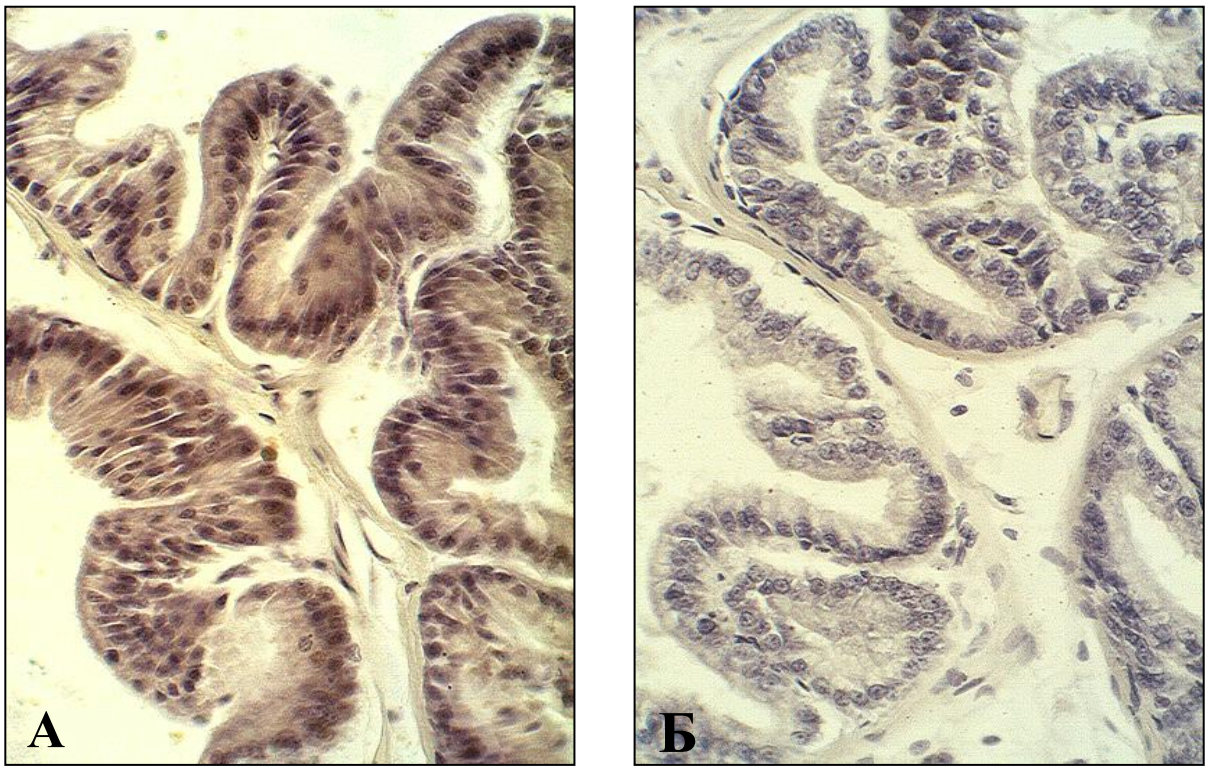

Рисунок 47. Иммуногистохимическая реакция на NO-синтетазу. Окрашивание гематоксилином. Увеличение: 10×20. А). Простата интактных крыс. Эпителий содержит продукты реакции (преципитаты коричневого цвета). Б). Простата после 4-х недель адаптации. Продукты реакции в эпителии отсутствуют.

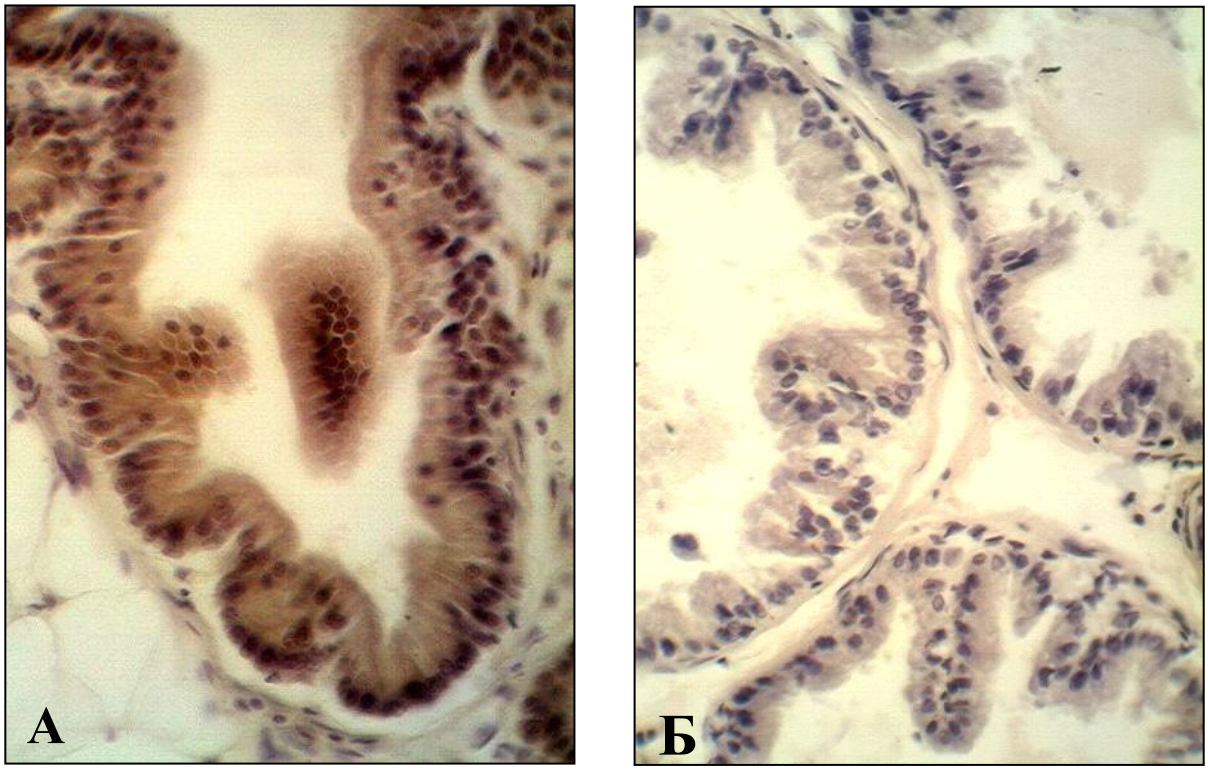

Рисунок 48. Иммуногистохимическая реакция на Е-кадгерин. Окрашивание гематоксилином. Увеличение: 10×20. А). Простата интактных крыс. Эпителий содержит продукты реакции (преципитаты коричневого цвета). Б). Простата после 4-х недель адаптации. Продукты реакции в эпителии отсутствуют.

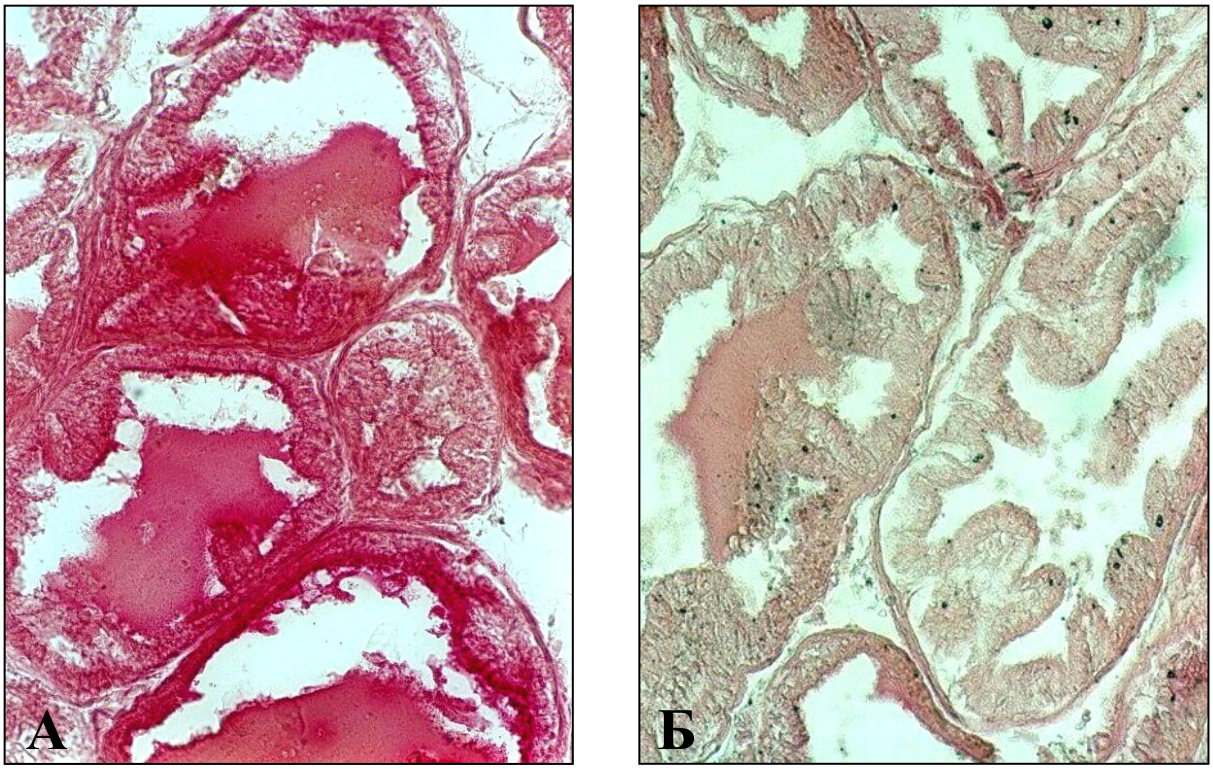

Рисунок 49. Гистохимическая реакция с дитизоном. Увеличение: 10×20. А). ДЛП интактных крыс. В эпителии содержатся продукты реакции в виде преципитатов ярко-малинового цвета. Б). ДЛП после 4-х недель адаптации. Активность реакции в железистом эпителии крайне слабая.

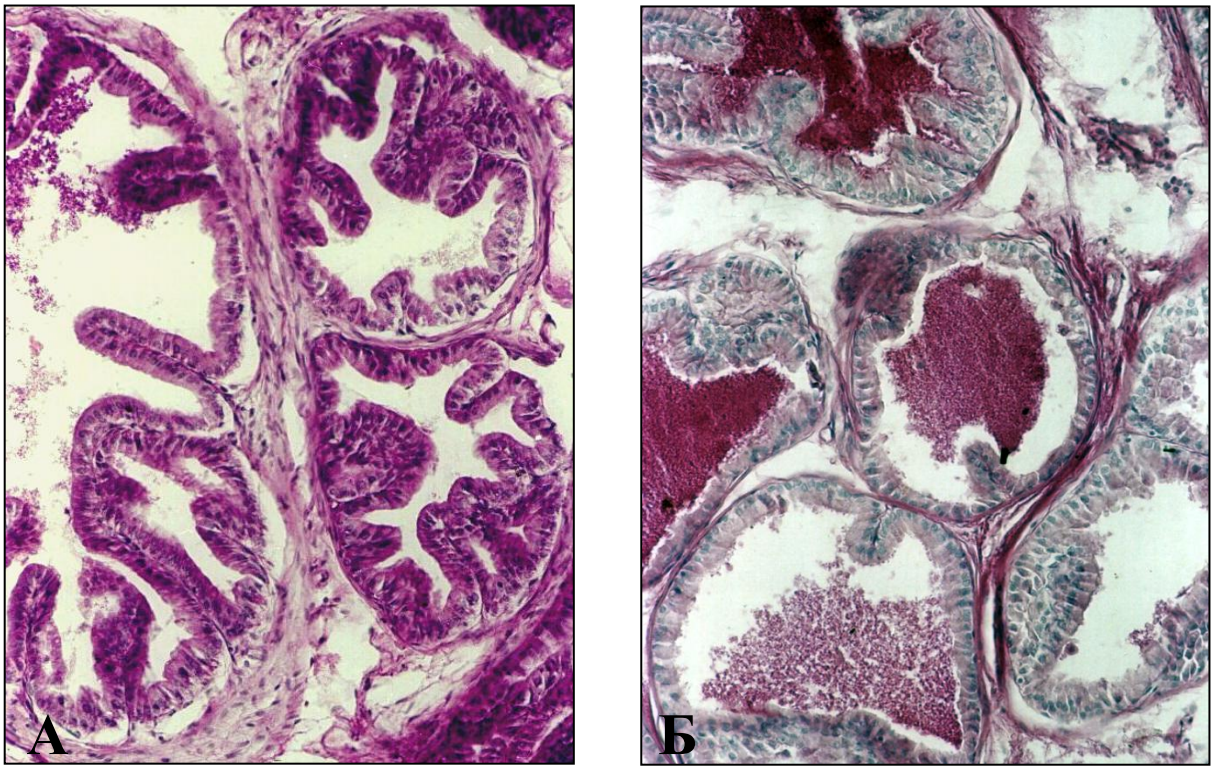

Рисунок 50. ШИК-реакция. Окрашивание гематоксилином. Увеличение: 10×20. А). ДЛП интактных крыс. Б). ДЛП после 4-х недель адаптации. В цитоплазме эпителиоцитов содержание ШИК-позитивных веществ резко снижено.

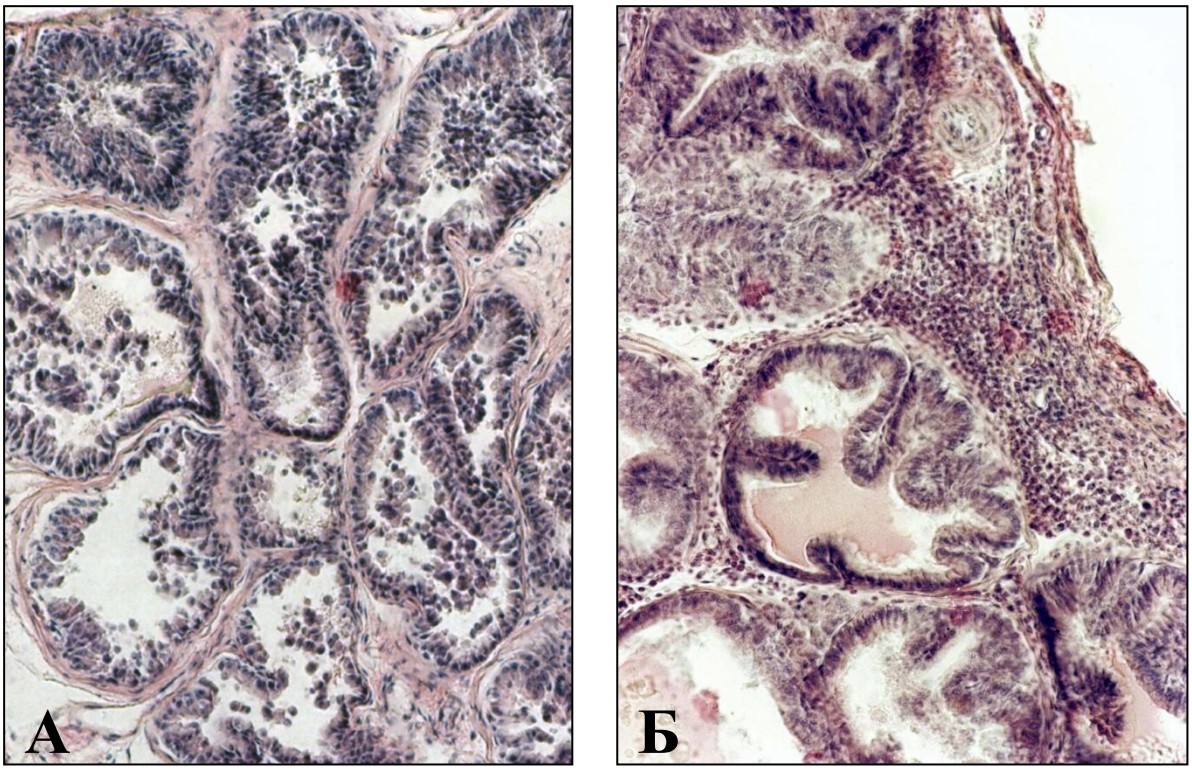

Рисунок 51. ДЛП после 4-х недель адаптации. Окрашивание гематоксилином и эозином. А). Десквамация эпителиоцитов в просвет ацинусов. Увеличение: 10×20. Б). Лимфоцитарная инфильтрация стромы. Увеличение: 10×20.

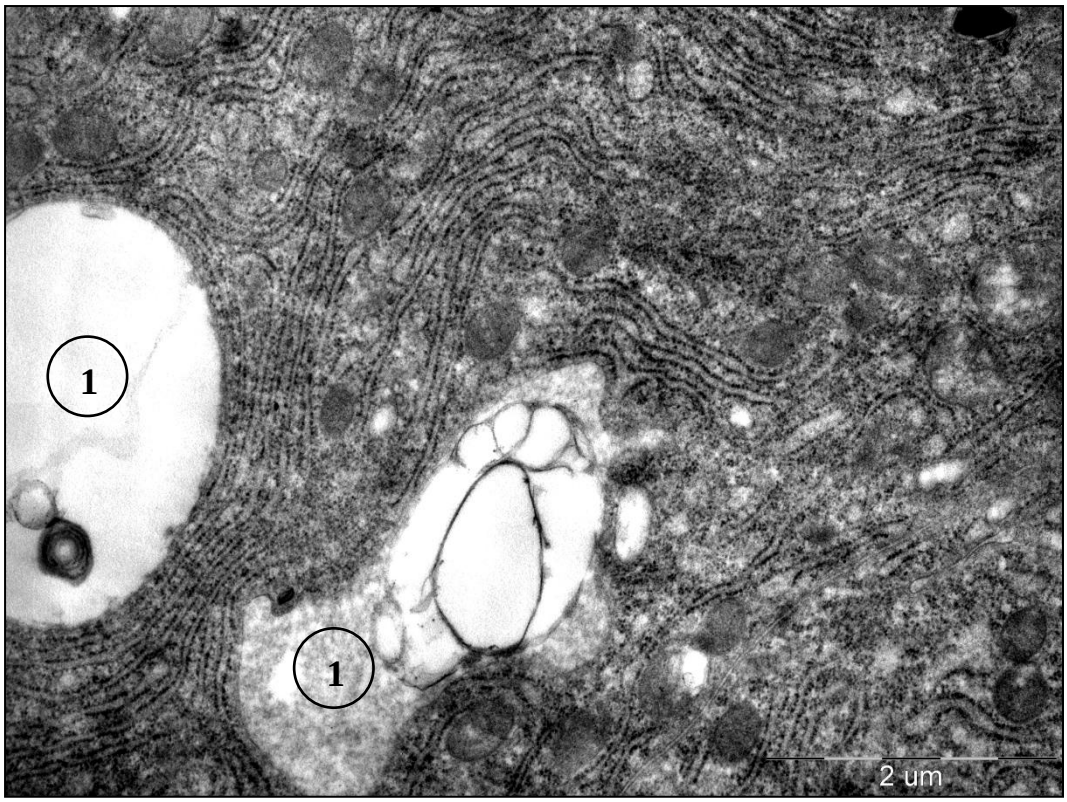

Рисунок 52. ДЛП после 4-х недель адаптации. Гигантские вакуоли (1) в цитоплазме люминального эпителиоцита содержат хлопьевидный материал, мембранные структуры и пластинчатые осмиофильные тельца. Окрашивание уранилацетатом и цитратом свинца. Увеличение: 23000.

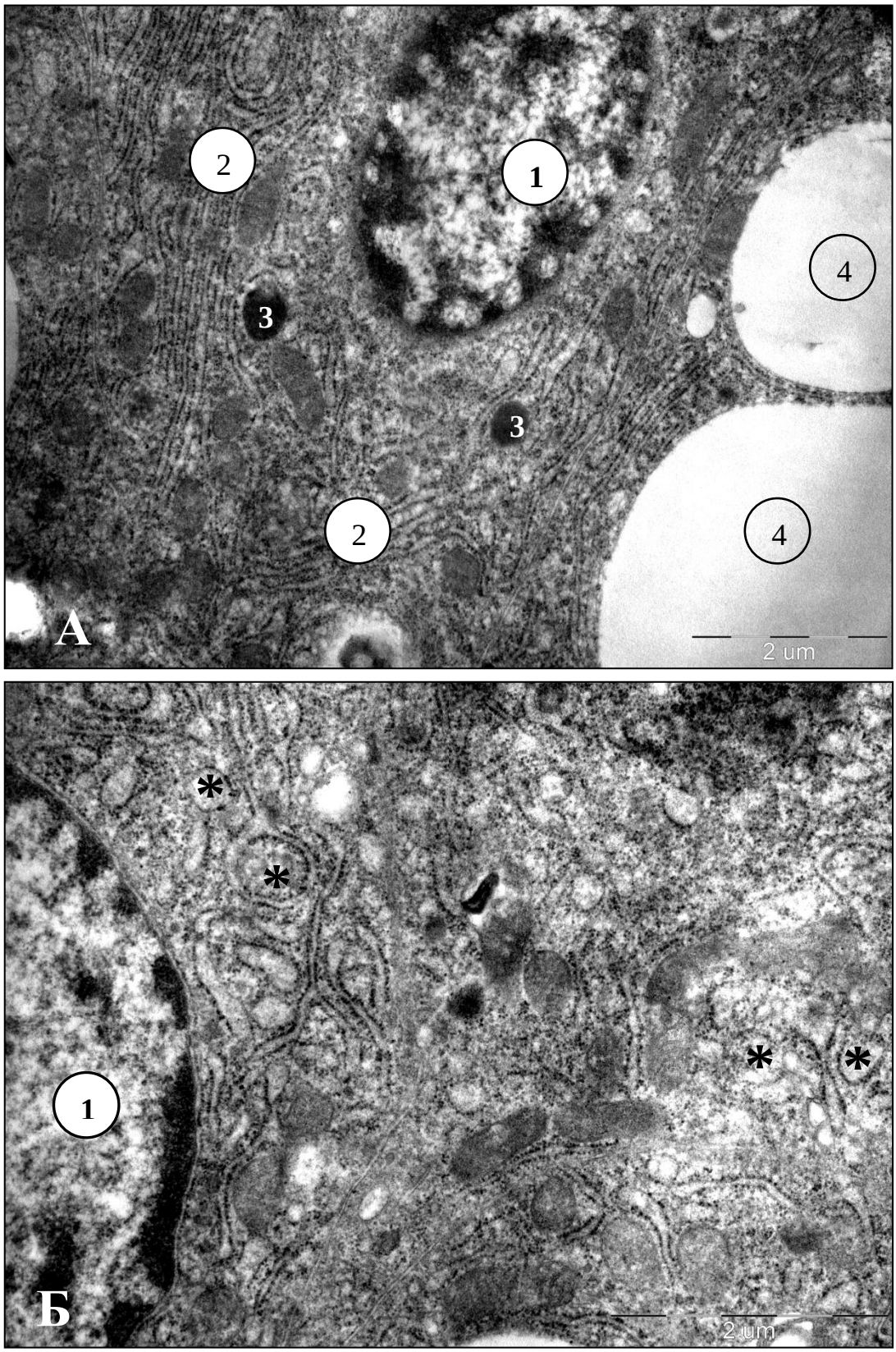

Рисунок 53. Люминальные эпителиоциты ДЛП после 4-х недель адаптации. Окрашивание уранилацетатом и цитратом свинца. А). Опустошение околоядерной зоны. Контуры ядра нечеткие, отмечается агрегация хроматина. 1 – ядро; 2 – гранулярная ЭПС; 3 – лизосомы; 4 – гигантские вакуоли. Увеличение: 23000. Б). Вакуолизация гранулярной ЭПС. 1 – ядро; * – расширенные элементы ЭПС. Увеличение: 25000.

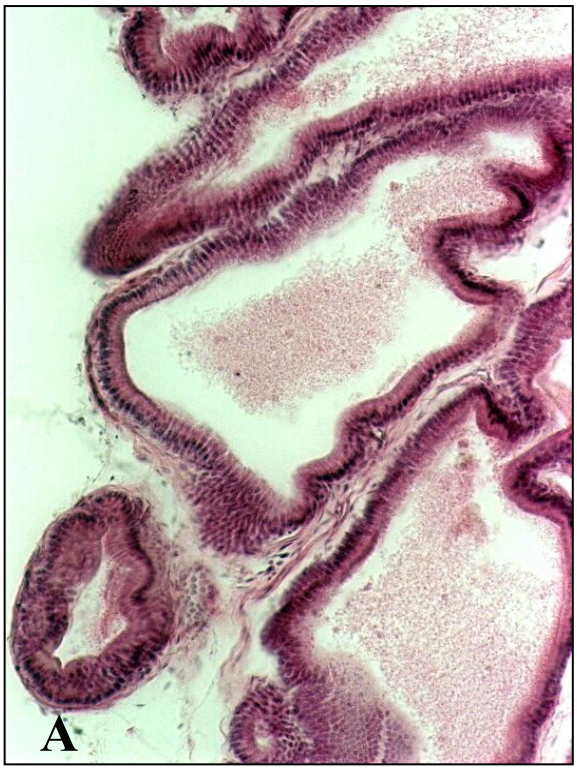

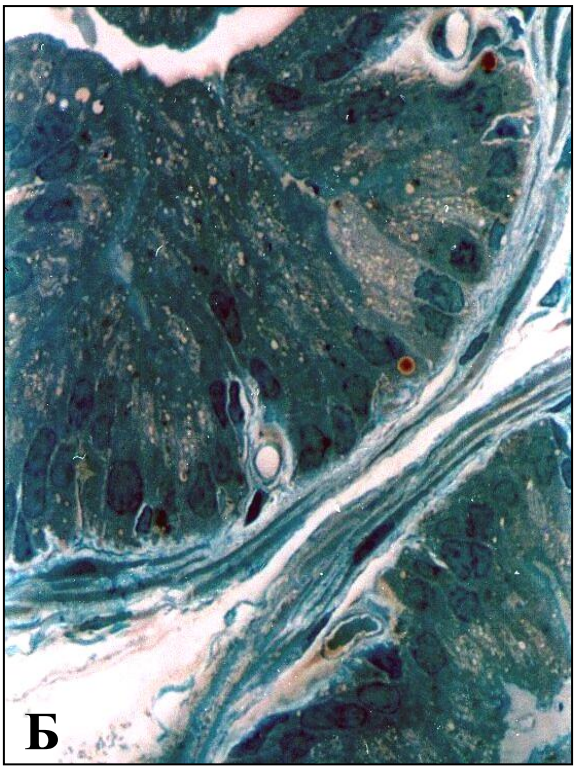

Рисунок 54. ВП после 1-й недели адаптации. А). Ацинусы и строма сохраняют обычный план строения. Окрашивание гематоксилином и эозином. Увеличение: 10×20. Б). Вакуолизация гландулоцитов. Полутонкий срез. Окрашивание метиленовым синим. Увеличение: 10×100.

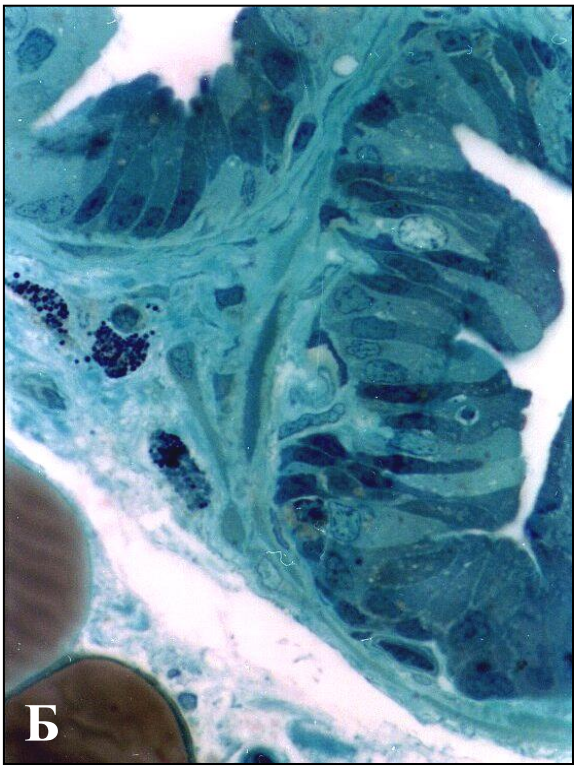

Рисунок 55. ВП после 2-х недель адаптации. Полутонкие срезы. Окрашивание метиленовым синим. Увеличение: 10×100. А). Тотальная вакуолизация гландулоцитов. Конденсация ядерного хроматина. Б). Гетерогенность эпителия и мастоцитарная инфильтрация стромы.

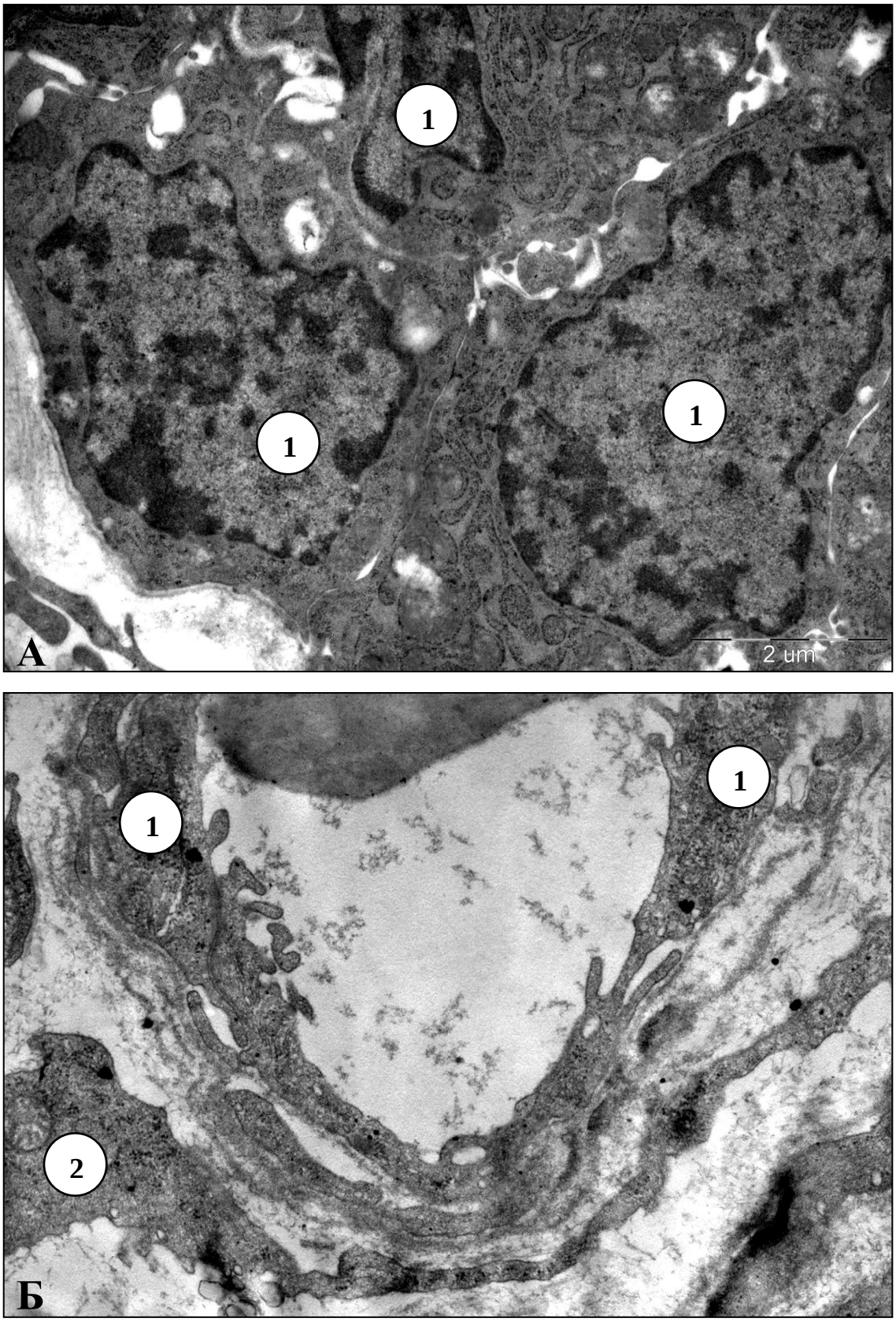

Рисунок 56. ВП после 1-й недели адаптации. Окрашивание уранилацетатом и цитратом свинца. А). В ядрах люминальных эпителиоцитов (1) доминирует эухроматин, кариолемма образует множественные поровые комплексы. Увеличение: 22000. Б). Реактивные изменения эндотелия гемокапилляра. 1 – эндотелиоциты 2 – фибробластоподобная клетка. Увеличение: 28000.

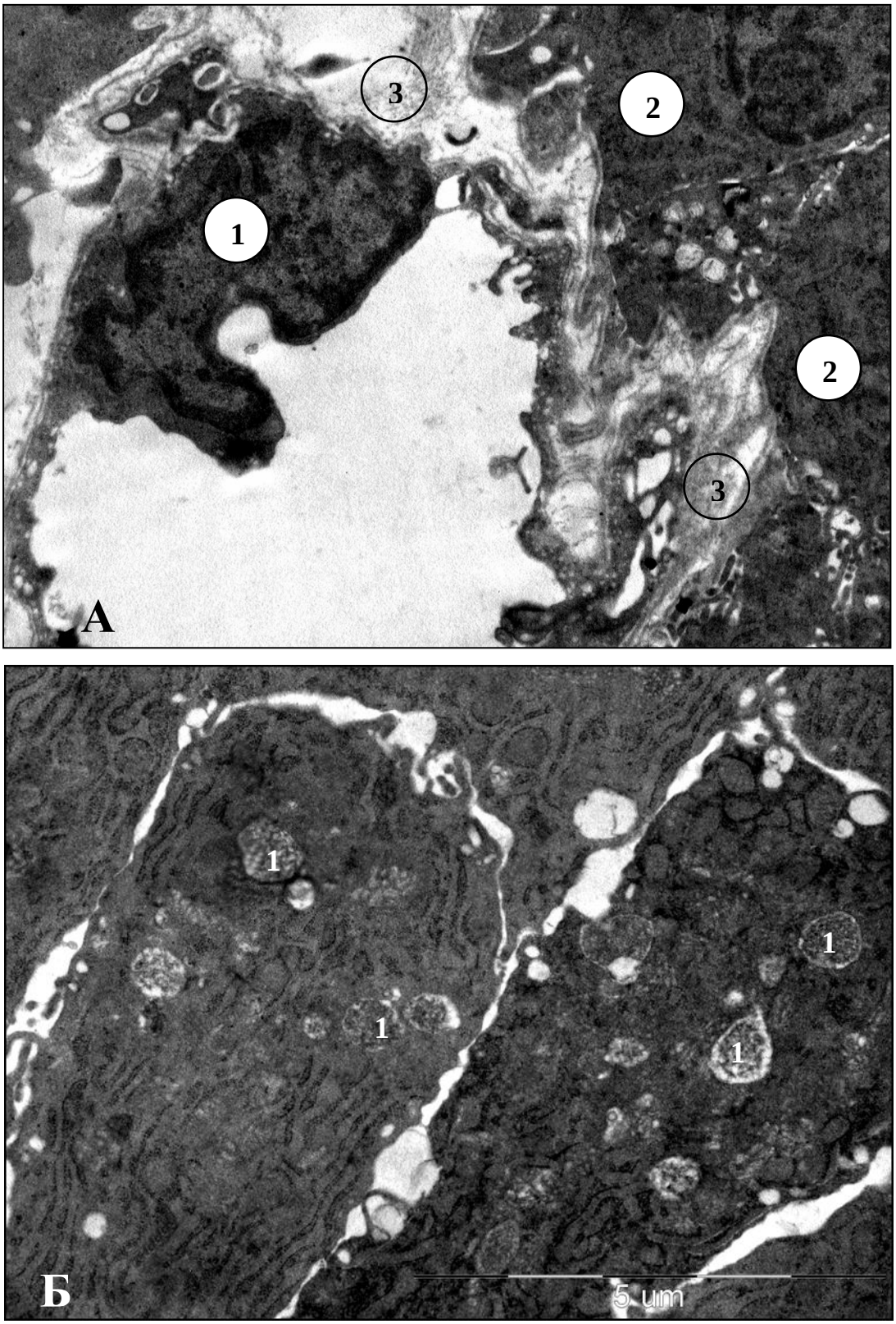

Рисунок 57. ВП после 2-х недель адаптации. Окрашивание уранилацетатом и цитратом свинца. Увеличение: 21000. А). Реактивные изменения эндотелия гемокапилляра. 1 – ядро эдотелиоцита; 2 – люминальные эпителиоциты; 3 – волокнистые структуры в перикапиллярном пространстве. Б). Срез люминальных эпителиоцитов на уровне зоны Гольджи. На диктиосомах формируются крупные секреторные вакуоли (1). Межклеточные промежутки расширены.

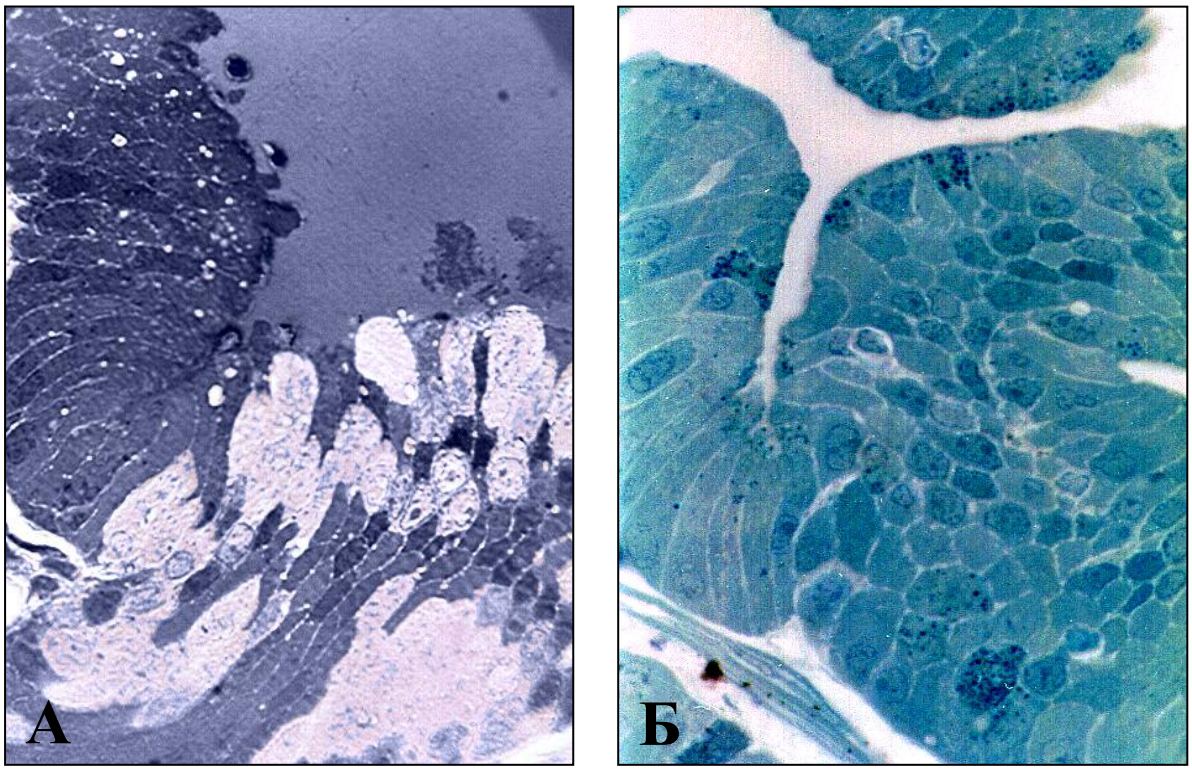

Рисунок 58. ВП после 4-х недель адаптации. Полутонкие срезы. Увеличение: 10×100. А). Гетерогенность эпителия. Окрашивание толуидиновым синим. Б). Нейроэндокринные клетки в эпителии. Распределение секреторных гранул на поверхности эпителиального пласта. Окрашивание метиленовым синим.

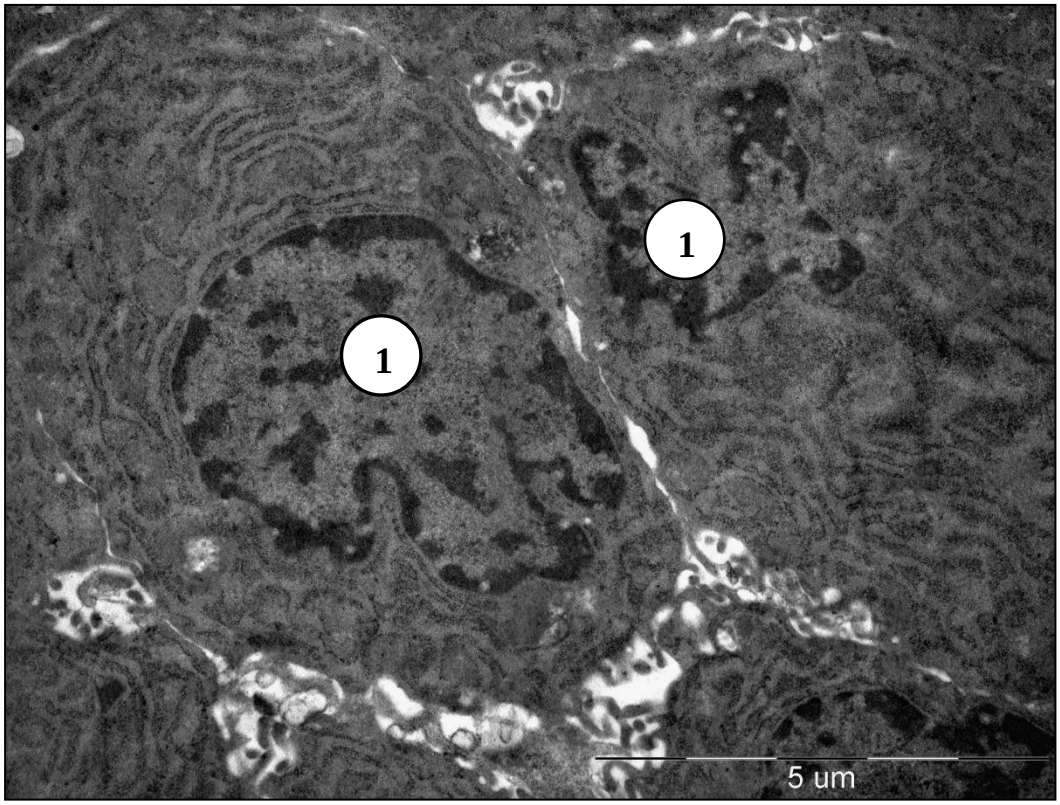

Рисунок 59. ВП после 4-х недель адаптации. Очаговое расширение пространств между люминальными эпителиоцитами. В зоне нарушения клеточной адгезии эпителиоциты образуют многочисленные интердигитации. 1 – ядра эпителиоцитов. Окрашивание уранилацетатом и цитратом свинца.

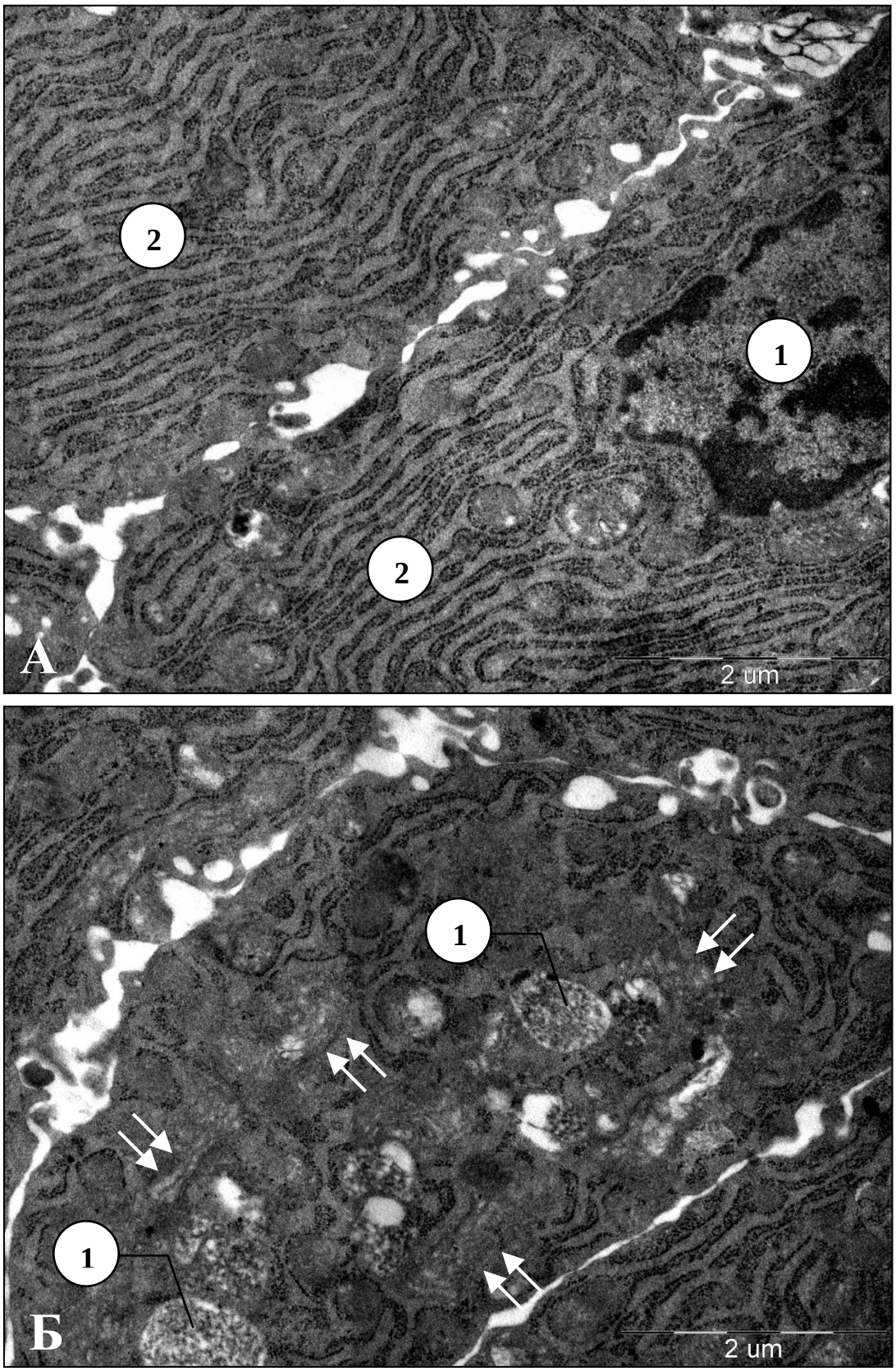

Рисунок 60. ВП после 4-х недель адаптации. Окрашивание уранилацетатом и цитратом свинца. Увеличение: 23000. А). Гиперплазия гранулярной ЭПС в цитоплазме люминальных эпителиоцитов. 1 – ядро; 2 – цистерны гранулярной ЭПС. Б). Зона Гольджи люминального эпителиоцита. 1 – секреторные вакуоли с мелкодисперсным материалом; ↑↑ – диктиосомы.

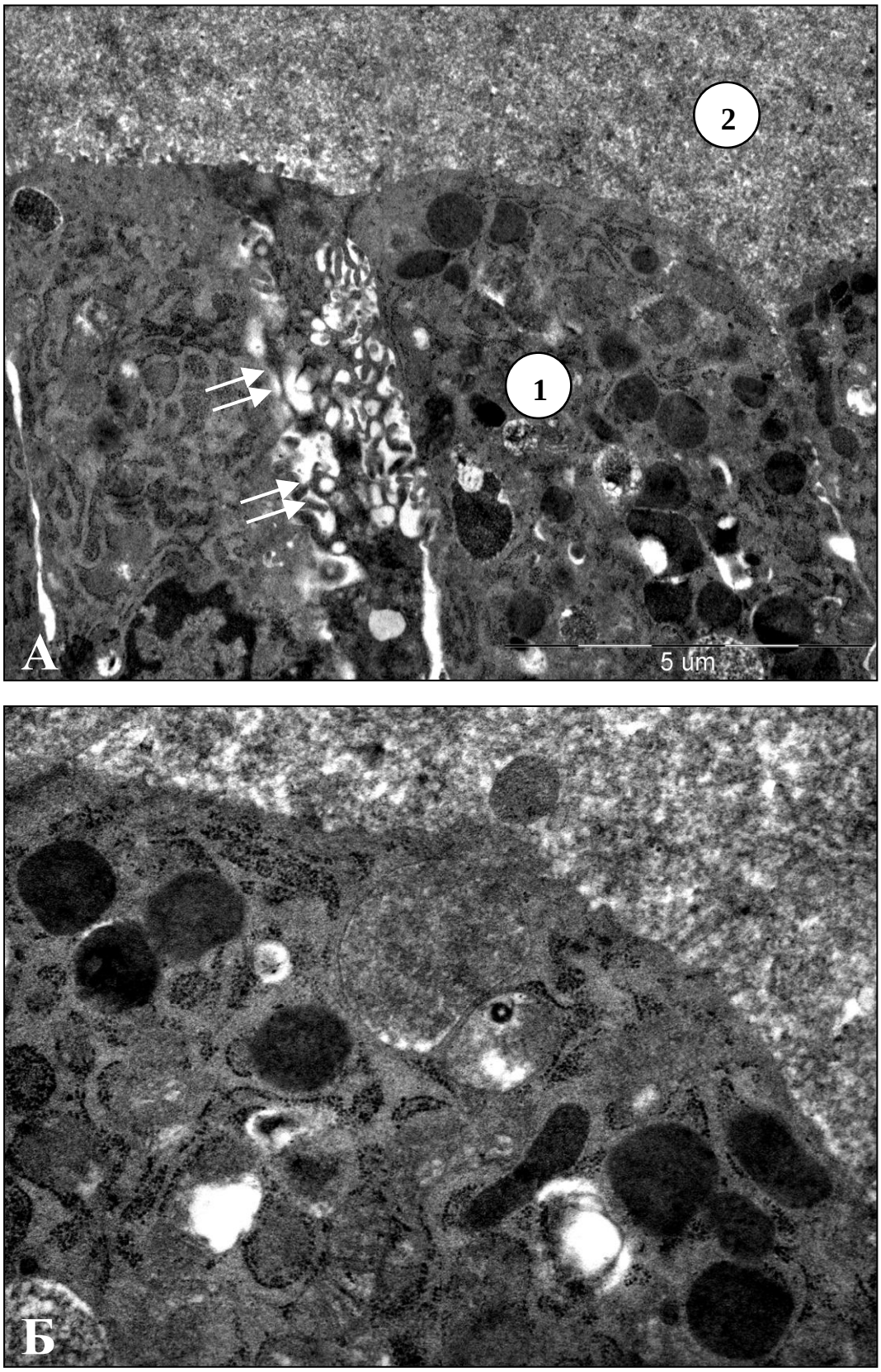

Рисунок 61. ВП после 4-х недель адаптации. Окрашивание уранилацетатом и цитратом свинца. А) 1 – нейроэндокринная клетка открытого типа; 2 – секрет в просвете ацинуса; ↑↑ – очаговое расширение межклеточного пространства. Увеличение: 20000. Б). Апикальный фрагмент нейроэндокринной клетки. Экзоцитоз содержимого гранул в просвет ацинуса. Увеличение: 32000.

ГЛАВА 4.

4.1. Функциональная морфология яичек и простаты при адаптации к низким температурам на фоне БАД дигидрокверцетин

Широкое применение БАД в последние десятилетия обусловлено значительным увеличением интенсивности воздействия на организм человека и животных неблагоприятных факторов среды, а также участием БАД в регуляции адаптивно-защитных функций организма [117, 120]. В настоящее здоровым людям на время акклиматизации, а также с целью профилактики обострения хронических заболеваний назначают БАД с антиоксидантной активностью, к которым относится дигидрокверцетин. В настоящем разделе будут обсуждены результаты исследования яичек и простаты крыс после 4-х недель адаптации к низким сезонным температурам на фоне приёма БАД дигидрокверцетин.

Уникальное сочетание антиоксидантного, ангиопротекторного, гипохолестеринемического и антилипогеназного действия дигидрокверцетина даёт возможность использовать его как в лечебных, так и в профилактических целях, снижая вредное воздействие самых разнообразных факторов среды, включая лиц, подверженных воздействию стрессовых факторов или экстремальных климатических условий [112, 113, 118]. Кроме того, дигидрокверцетин, как флавоноид природного происхождения, является малотоксичным соединением, не обладающим мутагенными свойствами и не угнетающим репродуктивную функцию у животных [36, 130].

Дигидрокверцетин, как биофлавоноид, является весьма активным антиоксидантом, способным связывать свободные радикалы, при этом уровень антиоксидантной активности позволяет занимать дигидрокверцетину первые позиции среди веществ со схожим спектром действия [58, 59, 77, 112, 113]. Исходя из этого перед обсуждением структурно-функционального состояния яичек и простаты крыс, получавших дигидрокверцетин, проанализируем антиоксидантную активность дигидрокверцетина в условиях окислительного стресса, индуцированного адаптацией к низким температурам. Для этого рассмотрим результаты биохимического исследования процессов перекисного окисления липидов и антиокислительной системы в тканях яичка и сыворотке крови животных, получавших во время адаптации к низким температурам БАД дигидрокверцетин, и сравним их с одноименными показателями у крыс, которым не проводилась коррекция.

По результатам биохимического исследования можно констатировать, что при адаптации к низким температурам дигидрокверцетин проявляет антиоксидантный эффект, приводя к статистически значимому снижению в сыворотке крови крыс диеновых конъюгатов на 28,2% и малонового диальдеги-

да на 18% (рис. 62, А). Дополнительное поступление в организм животных дигидрокверцетина, по-видимому, позволяет уменьшить расходование основного компонента антиоксидантной защиты организма витамина Е. В сыворотке крови животных, получавших дигидрокверцетин, уровень витамина Е увеличивается на 11,3% ($p > 0,05$), и не имеет статистически значимых различий с группой контроля (рис. 62, Б).

По сравнению с крысами, не получавшими дигидрокверцетин, в тканях яичка крыс из группы коррекции (рис. 62, В) на 11,2% уменьшается содержание диеновых конъюгатов ($p < 0,05$). Малоновый диальдегид и диеновые конъюгаты являются продуктами перекисного окисления липидов, токсичными для организма, поэтому их снижение в сыворотке крови и тканях яичка свидетельствует о коррекции дигидрокверцетином биохимических проявлений окислительного стресса. Уровень гидроперекисей липидов в яичках крыс, получавших дигидрокверцетин, остаётся повышенным (рис. 62, В), а содержание витамина Е ниже, чем в яичках крыс из группы контроля ($p < 0,05$), что может быть обусловлено метаболическим состоянием гонады в условиях адаптации к низким температурам.

Проанализируем структурно-функциональное состояние эндокринного аппарата яичек крыс, получавших во время адаптации к низким температурам БАД дигидрокверцетин, и сравним его с эндокринным аппаратом яичек крыс, которые не получали коррекцию. Важнейшим критерием оценки функционального состояния клеток Лейдига является концентрация сывороточного тестостерона [32, 106, 394, 441, 472, 483]. По результатам иммуноферментного анализа, уровень сывороточного тестостерона у крыс, получавших дигидрокверцетин, равно как и у крыс из группы сравнения, находится на уровне значений интактных животных, поэтому рассмотрим структурные преобразования эндокринного аппарата яичек группы сравнения и группы коррекции.

После 4-х недель адаптации в яичках отмечается статистически значимое уменьшение относительного количества клеток Лейдига (рис. 63, А). Несмотря на уменьшение числа эндокриноцитов, уровень сывороточного тестостерона в группе сравнения поднимается практически до уровня интактных крыс. Результаты морфологического, количественного и ультраструктурного анализа показали, что структурной основой увеличения концентрации тестостерона у крыс, не получавших дигидрокверцетин, является компенсаторная гипертрофия клеток Лейдига (рис. 63, А). Уменьшение относительного количества клеток Лейдига в яичках крыс из группы сравнения, главным образом, вызвано усилением апоптоза в популяции интерстициальных эндокриноцитов, что согласуется с мнением других авторов [181, 229, 243, 290, 321, 338, 442].

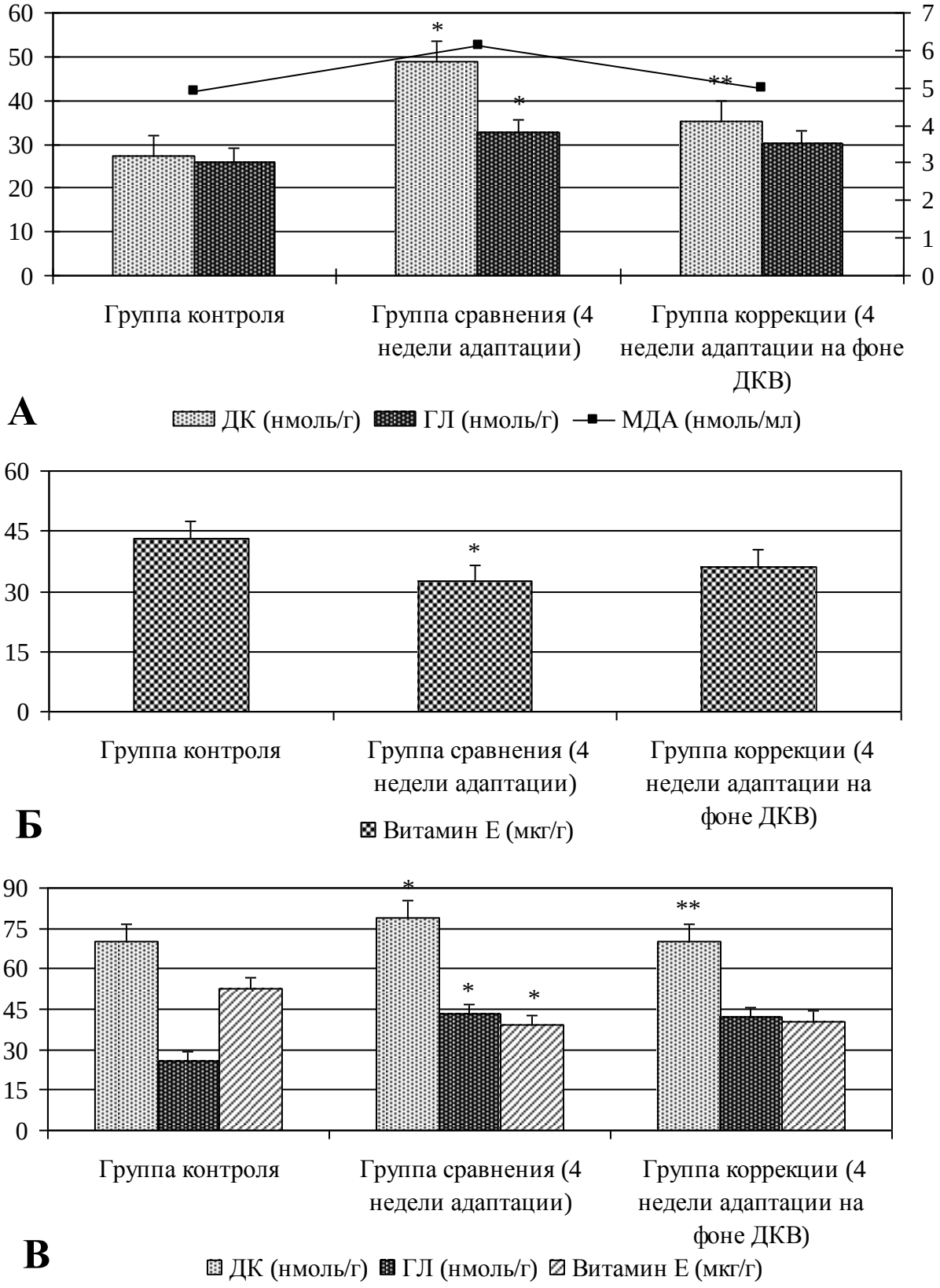

Рисунок 62. Содержание продуктов перекисного окисления липидов и витамина Е в сыворотке крови (А, Б) и ткани яичка (В).
ДКВ – дигидрокверцетин; ДК – диеновые конъюгаты;
ГЛ – гидроперекиси липидов, МДА – малоновый диальдегид.
* – различия статистически значимы с группой контроля при $p < 0,05$;
** – различия статистически значимы с группой сравнения при $p < 0,05$.

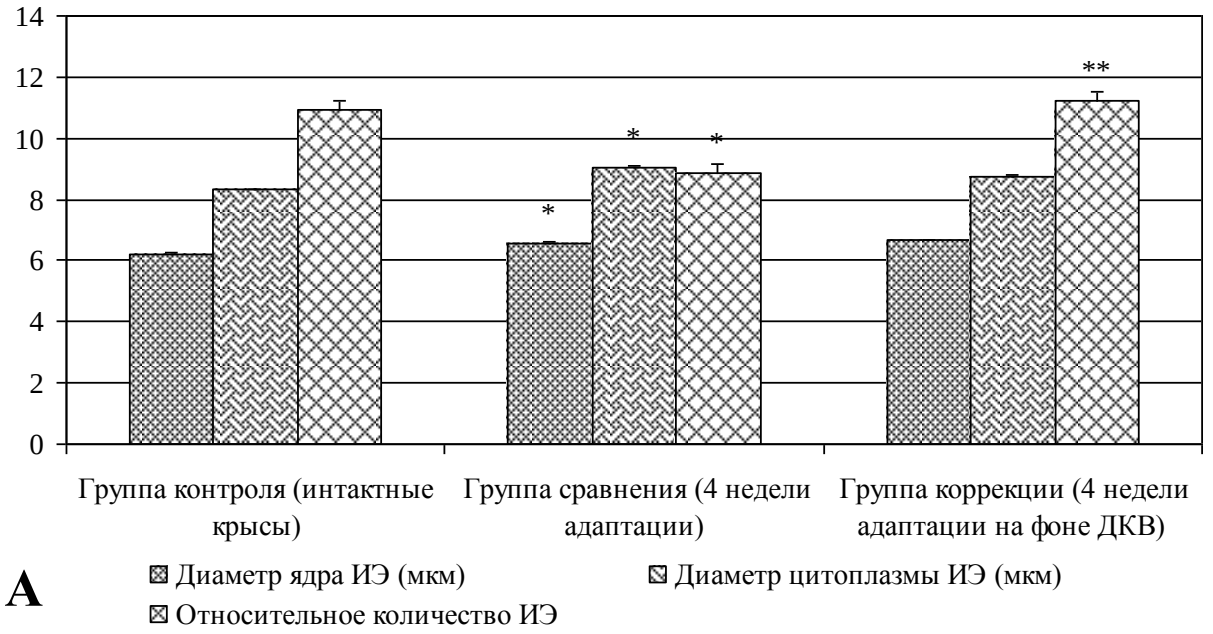

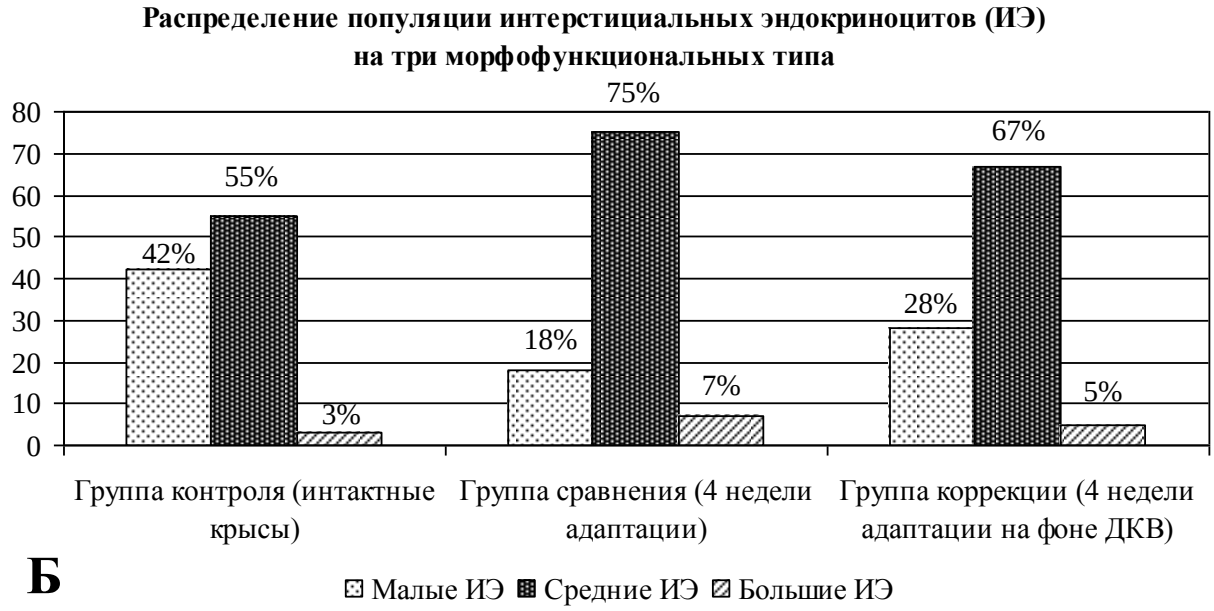

Рисунок 63, А, Б. Сравнительная характеристика некоторых количественных показателей инкреторной активности яичка.
Примечание: * – различия статистически значимы с группой контроля при $p < 0,05$.
** - различия статистически значимы с группой сравнения при $p < 0,05$.

Дегенеративные изменения эндокриноцитов, приводящие к их ускоренной элиминации путём апоптоза, мог индуцировать окислительный стресс, развивающийся на этапах адаптации организма к низким температурам. Данная гипотеза согласуется с результатами исследований других авторов, доказывающих роль окислительного стресса в развитии дегенеративных изменений интерстициальных эндокриноцитов [247, 346, 395].

В межканальцевой соединительной ткани яичек крыс, получавших БАД дигидрокверцетин, располагаются многочисленные клетки Лейдига, характеризующиеся большими размерами и полигональной формой. Ядра эндокриноцитов светлые за счёт явного преобладания деконденсированного хроматина, ядрышки имеют чёткие контуры, круглую форму и большие размеры (рис. 65, Б).

Результаты исследования эндокринного аппарата яичек крыс, получавших дигидрокверцетин, показали, что коррекция окислительного стресса предотвращает гибель клеток Лейдига. На фоне приёма дигидрокверцетина относительное количество эндокринных клеток в интерстиции яичек больше относительно группы сравнения на 26,8% ($p < 0,05$), и не отличается от количества эндокриноцитов в яичках интактных крыс (рис. 63, А). Результаты морфометрии показали (рис. 63, А), что размеры ядра и цитоплазмы эндокриноцитов больше, чем у интактных крыс ($p < 0,05$), что является свидетельством гипертрофии клеток. Анализ популяционного состава клеток Лейдига показал, что в семенниках крыс, получавших дигидрокверцетин, преобладают средние и большие клетки (рис. 63, Б), принимающие активное участие в стероидогенезе.

Электронная микроскопия показала ультраструктурные признаки функционального напряжения клеток Лейдига в виде исчезновения полоски маргинального хроматина в ядрах, расширения везикул эндоплазматической сети, гиперплазии элементов комплекса Гольджи, появления везикулярных расширений между кристами митохондрий (рис. 69).

Таким образом, структурное обеспечение функциональной активности эндокринного аппарата яичек крыс из группы коррекции отличается от структурного ремоделирования эндокринного аппарата в группе сравнения. Приём БАД дигидрокверцетин предотвращает гибель клеток Лейдига, приводя к увеличению их количества, развивается компенсаторная гипертрофия эндокриноцитов, в основе которой лежит гиперплазия внутриклеточных структур (рис. 69).

Структурно-функциональное ремоделирование эндокринного аппарата семенников крыс, получавших дигидрокверцетин, положительно сказалось на показателях генеративной активности гонад. Изучение цитологического профиля сперматогенеза показало (рис. 64, А), что в семенниках крыс из группы коррекции количество прелептотенных сперматоцитов больше, чем в группе сравнения на 23,5%, пахитенных сперматоцитов на 20,6%, круглых сперматид на 23,4% и удлинённых сперматид на 37,5% ($p < 0,05$). Таким образом, относительное количество прелептотенных сперматоцитов, пахитенных сперматоцитов и круглых сперматид не отличается от одноименных показателей у интактных крыс (рис. 64, А). Диаметр семенных канальцев у крыс, получавших дигид-

рокверцетин, на 10,5% больше ($p < 0,05$), чем у крыс из группы сравнения (рис. 64, Б). Индекс сперматогенеза у крыс, получавших дигидрокверцетин, не отличается от крыс из группы контроля.

А

Б

Рисунок 64, А, Б. Сравнительная характеристика количественных показателей генеративной активности яичка.

Примечание: * – различия статистически значимы с группой контроля при $p < 0,05$.

** - различия статистически значимы с группой сравнения при $p < 0,05$.

Сперматогенный эпителий сохраняет целостность, представлен четырьмя генерациями клеток, клетки располагаются максимально компактно, образуя несколько ярусов (рис. 65, А). Ультраструктурная организация первичных сперматоцитов и круглых сперматид, за исключением вакуолизированных митохондрий, соответствует интактным крысам (рис. 67, А, Б). Генерация удлиненных сперматид представлена многочисленными клетками, хвостовые фраг-

менты которых располагаются в просветах канальцев (рис. 65, А). Формирующиеся головки удлинённых сперматид содержат ядра, переднюю поверхность которых покрывает акросома, в результате конденсации хроматин в ядрах становится электронноплотным и гомогенным (рис. 68, А). Остаточная цитоплазма удлинённых сперматид содержит липидные капли, небольшие вакуоли, хроматоидные тела, остатки комплекса Гольджи и других органелл. Морфология хвостовых фрагментов удлинённых сперматид, располагающихся в просветах канальцев, зависит от уровня и плоскости среза. В промежуточных сегментах хвостовой части удлинённых сперматид можно наблюдать сформированные аксонемальные комплексы, окружённые митохондриальным влагалищем (рис. 68, Б).

Исходя из результатов сравнительного анализа количественных показателей генеративной активности яичек, можно констатировать, что БАД дигидрокверцетин предупреждает нарушения сперматогенеза, индуцированные адаптацией животных к низким температурам.

Многочисленные экспериментальные исследования последних лет показывают, что окислительный стресс различной этиологии является основной причиной тестикулярной дисфункции [136, 141, 186, 209, 216, 225, 281, 292, 318, 395, 445]. Окислительный стресс оказывает непосредственное влияние на процессы пролиферации и дифференцировки сперматогенных клеток, индуцирует их гибель путем апоптоза [137, 209, 216, 318]. В связи с этим перспективным направлением современной экспериментальной медицины является поиск путей коррекции окислительного стресса в семенниках. В большинстве экспериментальных исследований предпочтение отдаётся веществам, выделенным из растительного сырья, что объясняется отсутствием у них токсических эффектов на репродуктивную функцию животных.

Например, в исследовании [487] для коррекции окислительного стресса, индуцированного гентамицином, был использован экстракт корня *Zingiber officinale*, что уменьшало апоптоз герминативных клеток в яичках крыс, в работе [137] при окислительном стрессе, индуцированном кадмием, использовали куркумин, который оказывал выраженный антиапоптический эффект, предотвращая потерю герминативных клеток в яичках крыс. В экспериментальном исследовании [209] для коррекции окислительного стресса, индуцированного кадмием, был выбран экстракт зелёного чая, который показал протективные свойства, уменьшая степень гистопатологических изменений в яичках крыс.

Препараты растительного происхождения активно изучаются как средства, уменьшающие токсические эффекты цитостатиков на репродуктивную функцию животных. При окислительном стрессе, вызванном циклофосфамидом, эссенциальные масла, выделенные из *Satureja khuzestanica Jamzad*, ока-

зывали защитное действие, улучшая гистологические характеристики семенников, и повышали качество спермы крыс [395]; в исследовании [121] сообщается о положительном влиянии настоя горца птичьего на дискриминационные показатели эякулята крыс при воздействии алкерана.

Особый интерес представляют результаты экспериментальных исследований [435] по исследованию стимулирующих эффектов кверцетина в составе экстракта из *Mucuna macrocarpa Wallich*, на репродуктивные органы крыс. На фоне приема кверцетина, который по химическому строению близок к дигидрокверцетину, в яичках интактных крыс увеличивался диаметр извитых семенных канальцев, увеличивалась концентрация, подвижность и жизнеспособность эпидидимальных сперматозоидов. В настоящем исследовании в яичках крыс, получавших во время холодовой адаптации дигидрокверцетин, также было зарегистрировано увеличение диаметра извитых канальцев (рис. 115, Б). Таким образом, результаты, полученные при исследовании генеративной активности яичек на фоне приёма БАД дигидрокверцетин, согласуются с результатами других авторов, а коррекция окислительного стресса дигидрокверцетином является основным фактором, повлиявшим на увеличение количества сперматогенных клеток в извитых семенных канальцах.

При ультраструктурном исследовании сперматогенных клеток мейотической и постмейотической популяций у крыс, не получавших коррекцию, были выявлены такие нарушения, как дезинтеграция комплекса Гольджи и вакуолизация митохондрий. Трансмиссионная электронная микроскопия показала, что комплекс Гольджи в цитоплазме пахитенных сперматоцитов и круглых сперматид крыс, получавших дигидрокверцетин, имеет полусферическую конфигурацию с хорошо выраженным корковым и мозговым веществом (рис. 67, Б). В пределах мозгового вещества, обращённого к ядру клеток, имеются крупные вакуоли, участвующие в образовании акросомной шапочки сперматид, что свойственно пластинчатому комплексу интактных крыс и согласуется с данными большинства авторов [185, 269, 280, 322, 362, 406, 440]. Однако дигидрокверцетин не повлиял на структуру митохондриального компартмента клеток мейотической и постмейотической популяций: в цитоплазме пахитенных сперматоцитов, а также ранних и поздних сперматид в матриксе большинства митохондрий присутствуют ограниченные мембраной вакуоли (рис. 67, А, Б, рис. 68, А, Б).

Конденсация ядерного хроматина, сопровождающаяся изменением формы ядра созревающих сперматид, является важнейшим этапом в спермиогенезе [182, 203, 327, 306, 359, 407, 458, 460]. После 4-х недель адаптации к низким температурам популяция удлинённых сперматид характеризовалась неравномерной конденсацией ядерного хроматина, что выражалось наличием

в ядрах клеток светлых вакуолей на фоне электронно-плотного хроматина и указывало на нарушение процессов созревания. На фоне приёма дигидрокверцетина ядерный хроматин в удлинённых сперматидах приобретает одинаковую электронную плотность, светлые вакуоли на фоне конденсированного хроматина отсутствуют (рис. 68, А).

Учитывая важнейшую роль в регуляции размножения и дифференцировки сперматогенных клеток поддерживающих эпителиоцитов [193, 203, 220, 302, 458, 460], проведём сравнительный анализ структурно-функционального состояния сустентоцитов в семенниках крыс, получавших дигидрокверцетин, и крыс, которым не проводилась коррекция. После 4-х недель адаптации в поддерживающих эпителиоцитах были зарегистрированы ультраструктурные признаки истощения компенсаторно-приспособительных реакций. Цитоплазма сустентоцитов характеризовалась выраженной вакуолизацией, основу которой составляли расширенные элементы агранулярной эндоплазматической сети, наблюдалось обеднение цитоплазмы митохондриями, а также просветление цитоплазматического матрикса.

На фоне приёма БАД дигидрокверцетин в популяции клеток Сертоли доминирующим клеточным типом являются «тёмные» сустеноциты, имеющие электронно-плотный цитоплазматический матрикс (рис. 66, 67, А, Б). В базальных фрагментах цитоплазмы сустентоцитов, а также в области боковых отростков содержится большое количество липидных включений с высокой электронной плотностью (рис. 66). Крупные ядра сустентоцитов содержат мелкодисперсный хроматин, и компактные ядрышки округлой формы. Боковые отростки сустентоцитов в зонах эктоплазматической специализации имеют чёткие контуры. В цитоплазме клеток Сертоли имеются хорошо развитые элементы цитоскелета, представленными микротрубочками и микрофиламентами, полисомы и мелкие везикулы эндоплазматической сети, митохондрии с характерными везикулярными кристами (рис. 66). Много митохондрий содержится в апикальных фрагментах сустентоцитов, особенно в местах погружения головок удлинённых сперматид (рис. 68, А).

Следовательно, коррекция окислительного стресса оказала положительное влияние на структурно-функциональное состояние клеток Сертоли. На фоне приёма БАД дигидрокверцетин в цитоплазме сустентоцитов отмечается полное отсутствие вакуолизации, восстанавливается энергетический компартмент клеток и электронная плотность цитоплазматического матрикса. В свою очередь, восстановление структурно-функционального состояния поддерживающих эпителиоцитов обеспечивает необходимые условия для нормально протекающего сперматогенеза.

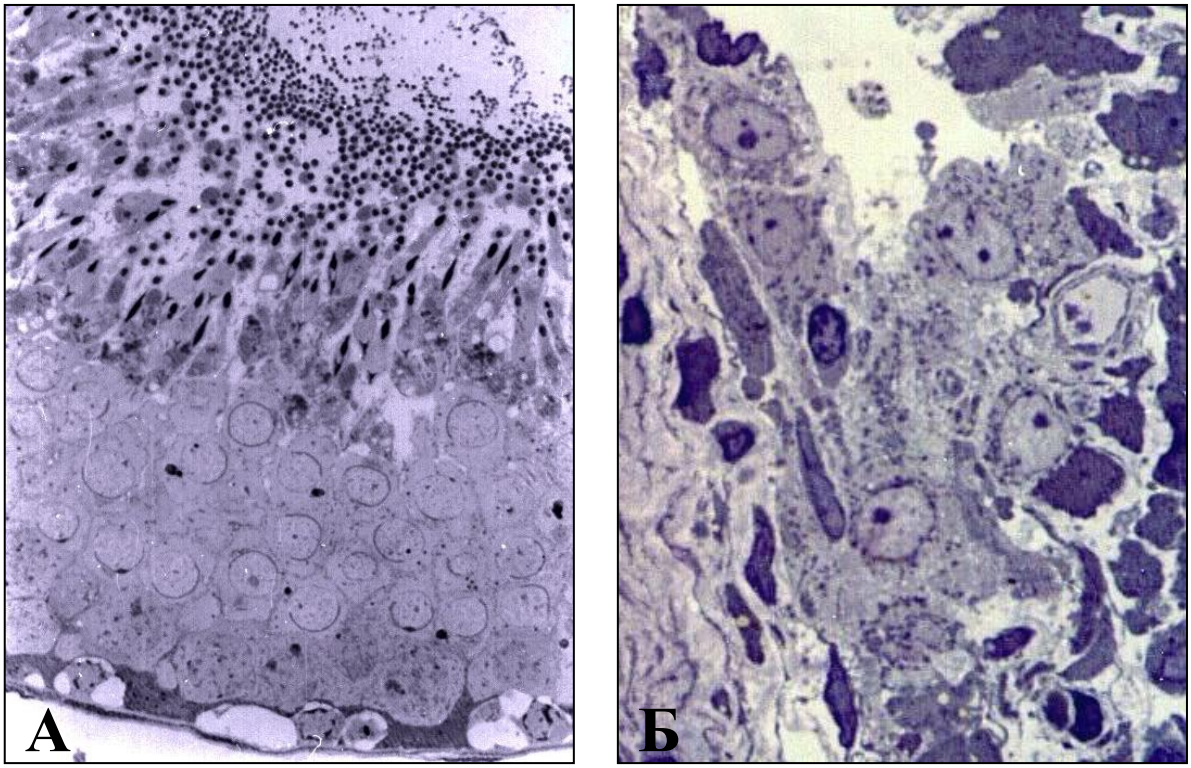

Рисунок 65. Яичко после 4-х недель адаптации на фоне БАД дигидрокверцетин. Полутонкие срезы. Окрашивание толуидиновым синим. Увеличение: 10×100. А). Фрагмент канальца на VII стадии цикла. Б). Клетки Лейдига.

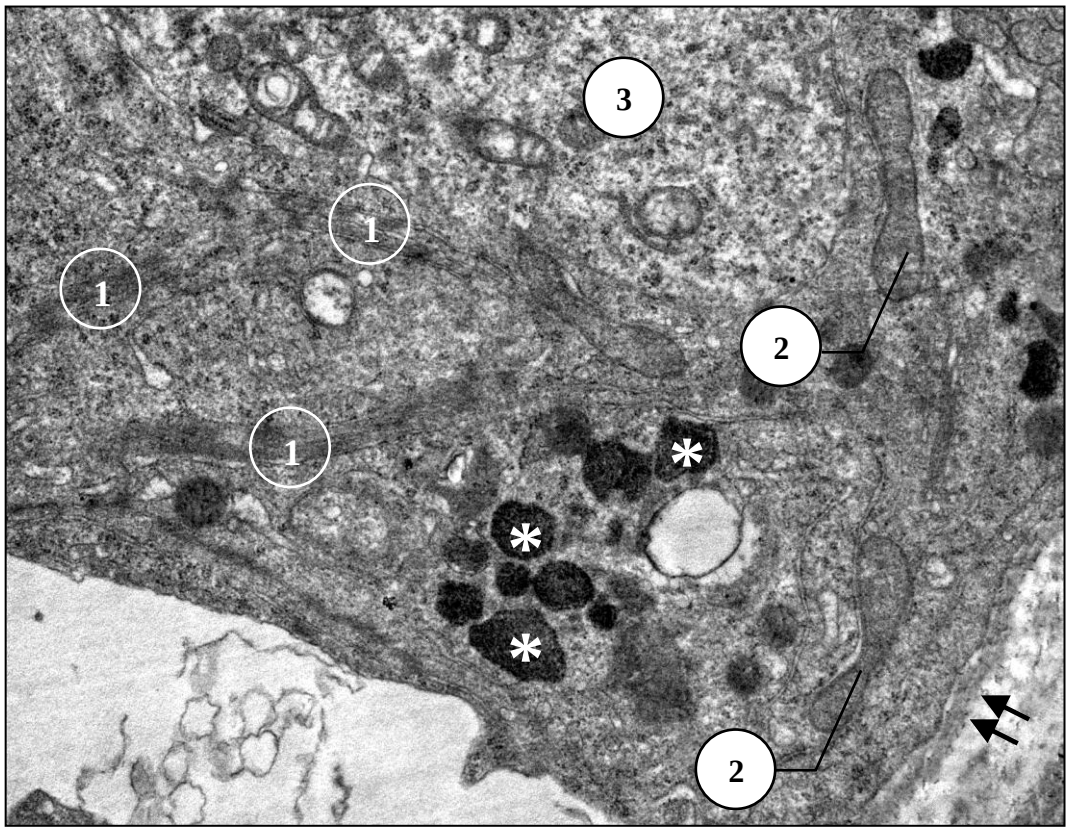

Рисунок 66. Яичко после 4-х недель адаптации на фоне БАД дигидрокверцетин. Фрагмент цитоплазмы сустентоцита. 1 – элементы цитоскелета; 2 – митохондрии; * – липидные включения; 3 – первичный сперматоцит; ↑↑ – базальная мембрана. Окрашивание уранилацетатом и цитратом свинца. Увеличение: 23000.

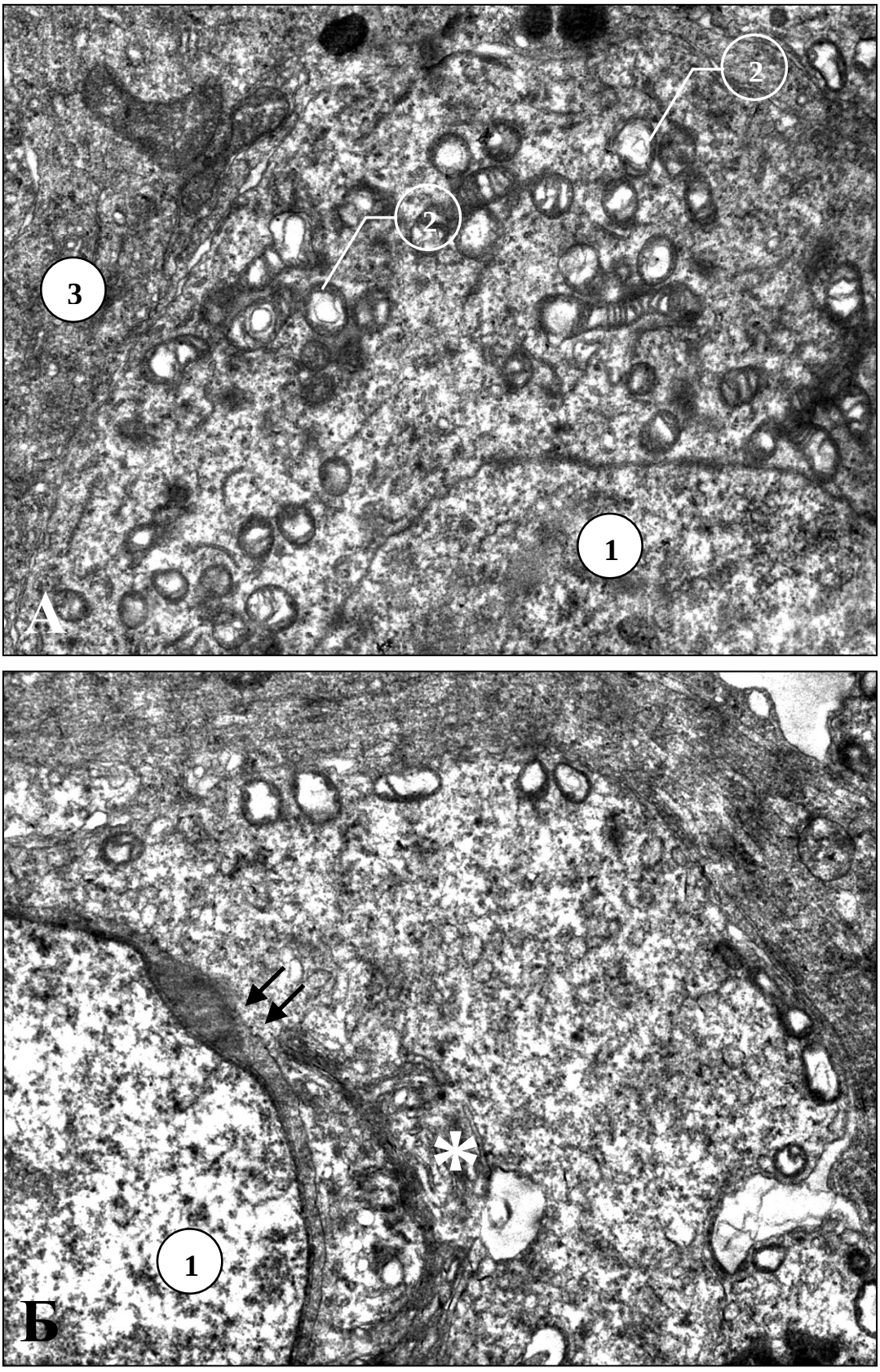

Рисунок 67. Яичко после 4-х недель адаптации на фоне БАД дигидрокверцетин. Окрашивание уранилацетатом и цитратом свинца. Увеличение: 23000. А). Вакуолизация митохондрий в цитоплазме первичного сперматоцита. 1 – ядро; 2 – митохондрии; 3 – цитоплазма сустентоцита. Б). Круглая сперматида на стадии акросомной шапочки. 1 – ядро сперматиды; ↑↑ – акросомная шапочка; * – аппарат Гольджи.

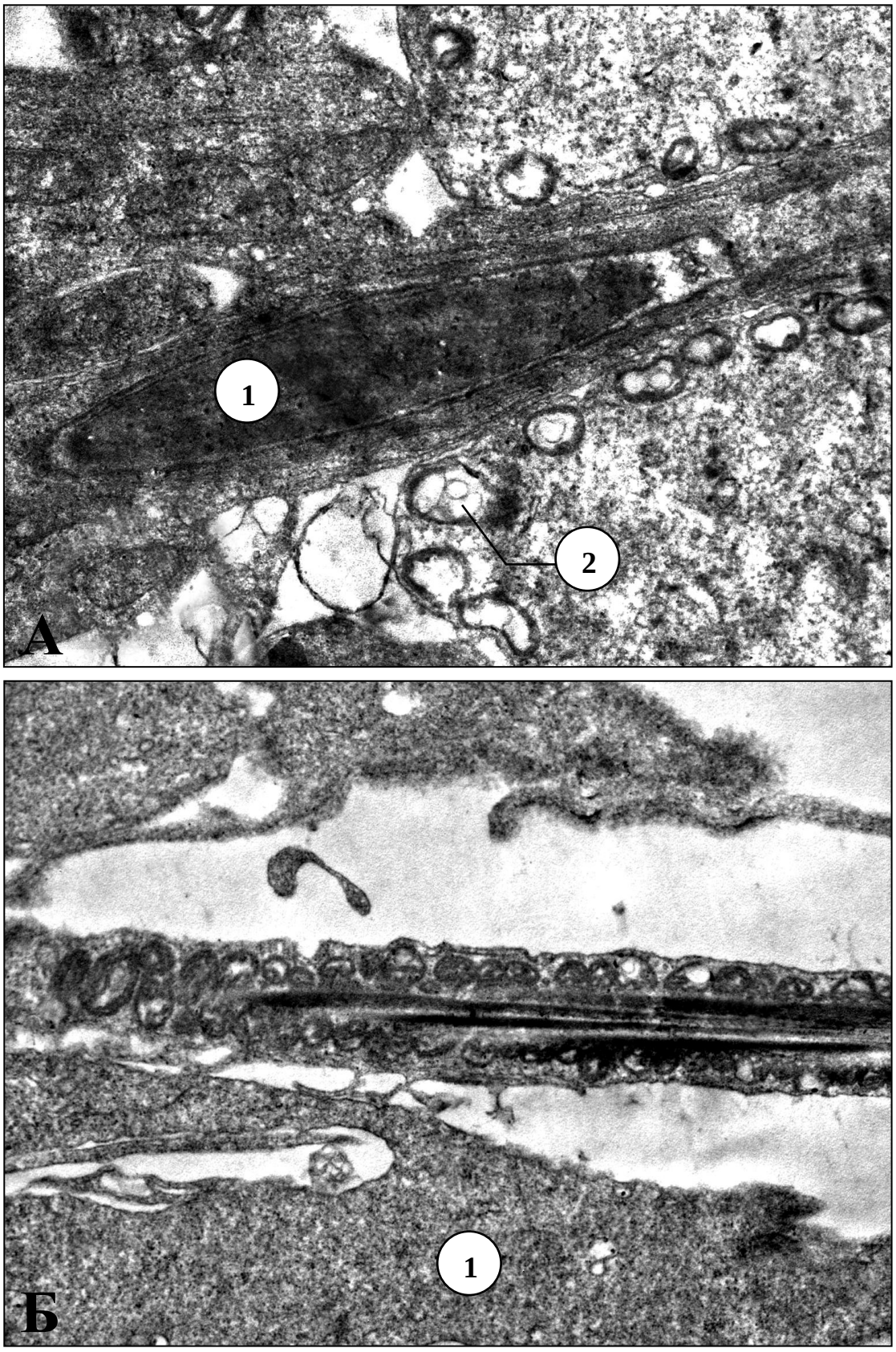

Рисунок 68. Яичко после 4-х недель адаптации на фоне БАД дигидрокверцетин. Окрашивание уранилацетатом и цитратом свинца. А). Удлинённая сперматида. 1 – ядро; 2 – вакуолизированные митохондрии; 2 – цитоплазма сустентоцита. Увеличение: 26000. Б). Вакуолизация митохондрий промежуточной части хвоста сперматиды. 1 – цитоплазма сустентоцитов Увеличение: 23000.

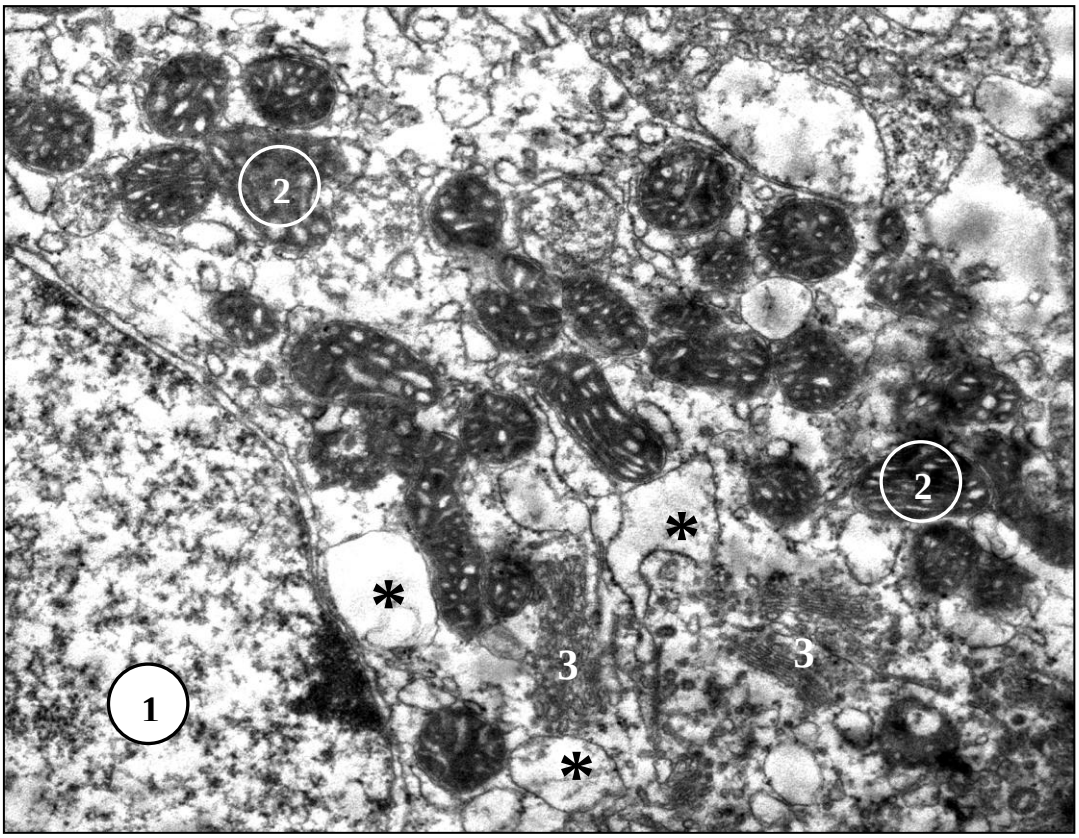

Рисунок 69. Яичко после 4-х недель адаптации на фоне БАД дигидрокверцетин. Светлая клетка Лейдига. 1 – ядро; 2 – митохондрии; 3 – диктиосомы аппарата Гольджи; * – расширенные везикулы агранулярной ЭПС. Окрашивание уранилацетатом и цитратом свинца. Увеличение: 23000.

Изучение простаты крыс, получавших во время адаптации к низким температурам БАД дигидрокверцетин, показало стабильность структурной организации ВП в группе коррекции. Количественные характеристики основных гистологических и клеточных структур ВП крыс на фоне приёма дигидрокверцетина соответствуют таковым у интактных животных.

В стромальном микроокружении ВП крыс, получавших на этапах адаптации дигидрокверцетин, выявляется очаговый фиброз, но у некоторых животных фиброзирование стромы принимает диффузный характер. Фиброзирование соединительнотканной стромы простаты крыс является универсальной реакцией в ответ на действие разнообразных по своей природе средовых факторов [172, 217, 390, 430], обеспечивающей адаптацию органа к меняющимся условиям среды. В эпителиальном компартменте ВП отмечается вакуолизация цитоплазмы секреторных эпителиоцитов и гипертрофия зоны Гольджи (рис. 72, А, Б), основу которой составляет гиперплазия мембранных компонентов пластинчатого комплекса, что указывает на гиперсекреторное состояние клеток (рис. 72, В). Кроме этого в популяции секреторных эпителиоцитов увеличивается количество «светлых» клеток, отмечается очаговое расширение межклеточных промежутков, представительство нейроэндокринных клеток также увеличивается (рис. 72, А, В). Следовательно, ремоделирование эпителиального компартмента ВП на фоне приёма БАД дигидрокверцетин идентично структурно-функциональным изменениям, обнаруженным в эпителии ВП крыс, которым не проводилась коррекция.

В стромальном микроокружении ДЛП крыс, получавших дигидрокверцетин, имеется очаговое расширение прослоек межацинозной соединительной ткани (рис. 73, Б, рис. 78, А), однако по результатам количественного анализа площадь стромы ДЛП не имеет статистически значимых различий с ДЛП крыс из группы контроля (рис. 70). Уменьшение площади стромы свидетельствует о том, что приём дигидрокверцетина уменьшает степень интерстициального отёка ДЛП. Дигидрокверцетин, как вещество, по строению молекулы близкое к рутину и кверцетину, обладает выраженной Р-витаминной активностью, а, значит и способностью укреплять стенки сосудов. Капилляропротективное действие дигидрокверцетина реализуется путём стабилизации проницаемости сосудистой стенки [58, 118]. Мы полагаем, что уменьшение интерстициального отёка обусловлено, прежде всего, ангиопротекторным эффектом дигидрокверцетина. Однако на нормализацию процессов сосудисто-тканевой проницаемости могли повлиять и антиоксидантные свойства дигидрокверцетина.

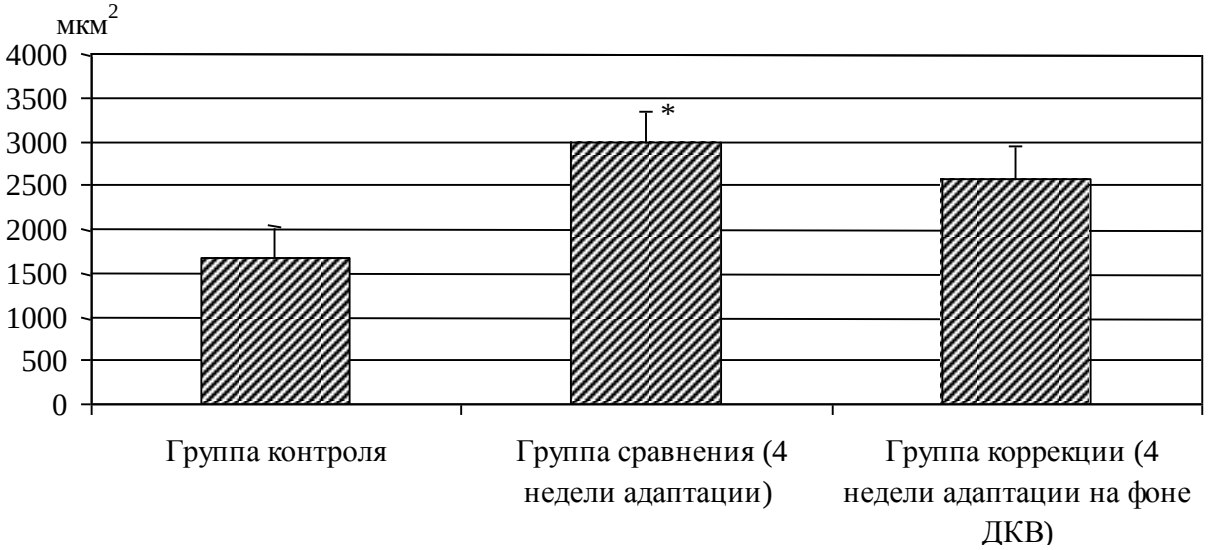

Рисунок 70. Относительная площадь фиброзно-мышечной стромы ДЛП.
Примечание: ДКВ – дигидрокверцетин;
* – различия статистически значимы с группой контроля при $p < 0,05$.

У крыс, получавших дигидрокверцетин, в отличие от крыс, которым не проводилась коррекция, в эпителии секреторных отделов и выводных протоков простаты появляется экспрессия индуцибельной NO-синтетазы (рис. 77, Б), что свидетельствует о восстановлении этой дополнительной системы антиоксидантной защиты местного уровня [40, 64, 380, 453]. По результатам количественной оценки иммуноцитохимической реакции на индуцибельную NO-синтетазу оптическая плотность продуктов реакции в эпителии простаты крыс из группы сравнения статистически значимо ниже, чем в группе контроля (таблица). В эпителии крыс из группы коррекции оптическая плотность достоверно выше, чем у крыс из группы сравнения (таблица).

Таблица – Оптическая плотность (усл. ед.) продуктов гистохимических и иммуногистохимических реакций (M±m)

Название реакции	Группа контроля (интактные крысы)	Группа сравнения (4 недели адаптации)	Группа коррекции (4 недели адаптации на фоне ДКВ)
Дитизон	0,438±0,022	0,154±0,010*	0,386±0,032**
NO-синтетаза	0,299±0,009	0,198± 0,009*	0,249±0,004**

* – различия статистически значимы по сравнению с группой контроля при $p < 0,05$;

** – различия статистически значимы по сравнению с группой сравнения при $p < 0,05$.

Качественной реакцией, позволяющей оценить антиоксидантный статус простаты на местном уровне, является гистохимическая реакция с дитизоном. После 4-х недель адаптации в эпителии ДЛП резко уменьшается содержание хелатируемого цинка (рис. 76, А), что подтверждает низкая оптическая плотность продуктов реакции в железистом эпителии ДЛП (таблица). Значительная часть хелатируемого цинка, выявляемого при помощи дитизона, входит в состав цинк-зависимой супероксиддисмутазы (Zn-СОД), являющейся одним из ферментов антиоксидантной защиты эпителиальных клетки простаты [35, 101, 266, 428]. Следовательно, уменьшение концентрации ионов Zn^{2+} в железистом эпителии косвенно доказывает наличие окислительного стресса в простате.

В эпителии секреторных отделов и выводных протоков ДЛП крыс, получавших дигидрокверцетин, выявляются продукты реакции с дитизоном (рис. 76, Б), оптическая плотность которых по данным количественного анализа (таблица) выше, чем у крыс из группы сравнения ($p < 0,05$). Таким образом, восстановление на фоне приёма дигидрокверцетина экспрессии индуцибельной NO-синтетазы и концентрации хелатируемого цинка, свидетельствует о коррекции окислительного стресса в тканях простаты.

По сравнению с крысами, которым не проводилась коррекция, на фоне приёма дигидрокверцетина в соединительнотканной строме ДЛП уменьшается степень лимфоцитарной инфильтрации, уменьшается экссудация клеток воспаления в просветы секреторных отделов и выводных протоков (рис. 78, Б), что также может быть связано с капилляропротекторным и антиоксидантным действием дигидрокверцетина.

Результаты морфологического исследования ДЛП крыс, получавших дигидрокверцетин, показали, что в эпителиальном компартменте сохраняются изменения, обусловленные развитием общего адаптационного синдрома. Во-первых, люминальные эпителиоциты проявляют признаки повышенной функциональной активности, о чем свидетельствуют гипертрофия зоны Гольджи на светооптическом уровне (рис. 75, А), гиперплазия мембранных структур

пластинчатого комплекса на ультраструктурном уровне (рис. 79, А, Б), вакуолизация цитоплазмы и клазматоз люминальных эпителиоцитов (рис. 75, А, Б), статистически значимое увеличение численности люминальных эпителиоцитов с двумя ядрами (рис. 71, рис. 75, А); во-вторых, в цитоплазме люминальных эпителиоцитов остаётся сниженным содержание ШИК-позитивных веществ (рис. 74, Б); в-третьих, отмечается активная десквамация секреторных эпителиоцитов в просветы ацинусов и протоков (рис. 74, А, рис. 75, Б).

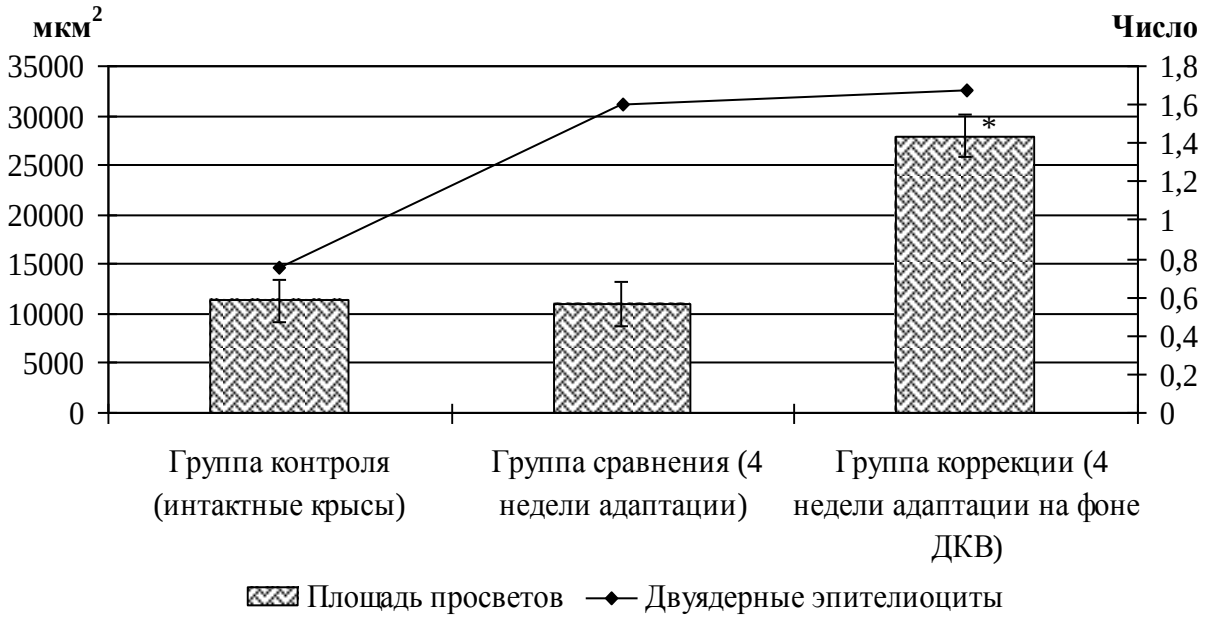

Рисунок 71. Некоторые количественные характеристики ДЛП.
Примечание: ДКВ – дигидрокверцетин;
* – различия статистически значимы с группой контроля при $p < 0,05$.

Относительная численность люминальных эпителиоцитов с двумя ядрами больше показателя группы контроля на 122% ($p < 0,05$), что практически соответствует одноименному показателю в ДЛП крыс, которые во время адаптации не получали дигидрокверцетин (рис. 71). Соматическая полиплоидия всегда ассоциирована с перестройкой основных ветвей метаболизма клетки, и играет важную роль в защите клеток от гипоксии и окислительного стресса [6, 158, 228, 244, 326]. В ряде экспериментов как in vivo, так и in vitro, было показано, что соматические клетки, способные к полиплоидии, в условиях окислительного стресса удваивают свой геном [6, 158, 244, 326]. Следовательно, соматическая полиплоидия люминальных эпителиоцитов является адаптивной реакцией, направленной на защиту клеток от окислительного стресса.

По данным морфологического количественного анализа (рис. 71, рис. 73, А, Б) в ДЛП крыс, получавших во время адаптации дигидрокверцетин, на 147% увеличивается площадь просветов секреторных отделов и выводных протоков ($p < 0,05$). В качестве предположительной причины расширения секреторных отделов и выводных протоков ДЛП

можно рассматривать гиперсекреторное состояние люминальных эпителиоцитов. Несмотря на выраженную дилатацию ацинусов и протоков ДЛП крыс, получавших дигидрокверцетин, морфологические признаки застоя секрета отсутствуют. Расширение секреторных отделов и выводных протоков в ДЛП частично могло быть спровоцировано уменьшением площади стромы ДЛП (рис. 70).

Сходные изменения в виде расширения просветов ацинусов простаты крыс и переполнение их секреторным материалом было обнаружено при применении кверцетина [315, 435], который по своему строению весьма близок к дигидрокверцетину. Структурные изменения, обнаруженные в простате крыс, авторы объясняют повышением уровня дигидротестостерона, вызванного приёмом кверцетина.

Подводя итоги анализа структурно-функционального состояния ДЛП, можно констатировать, что несомненными положительными моментами приёма БАД дигидрокверцетин являются восстановление экспрессии индуцибельной NO-синтетазы и увеличение концентрации хелатируемого цинка в эпителии ДЛП, что свидетельствует о коррекции окислительного стресса в тканях простаты. Дигидрокверцетин предотвращает развитие интерстициального отёка, уменьшает степень лимфоцитарной инфильтрации стромы ДЛП. Несмотря на коррекцию окислительного стресса, эпителий ДЛП обнаруживает морфологические признаки повышенной секреторной активности, результатом которой являются компенсаторная гипертрофия и полиплоидия эпителиоцитов. На фоне гиперсекреторного состояния эпителия ДЛП отмечается активная десквамация гландулоцитов.

Таким образом, структурно-функциональное состояние яичек и простаты крыс, получавших во время адаптации к низким температурам дигидрокверцетин, позволяет рассматривать данную БАД в качестве средства, уменьшающего негативные эффекты экстремальных климатических факторов среды на репродуктивную систему животных.

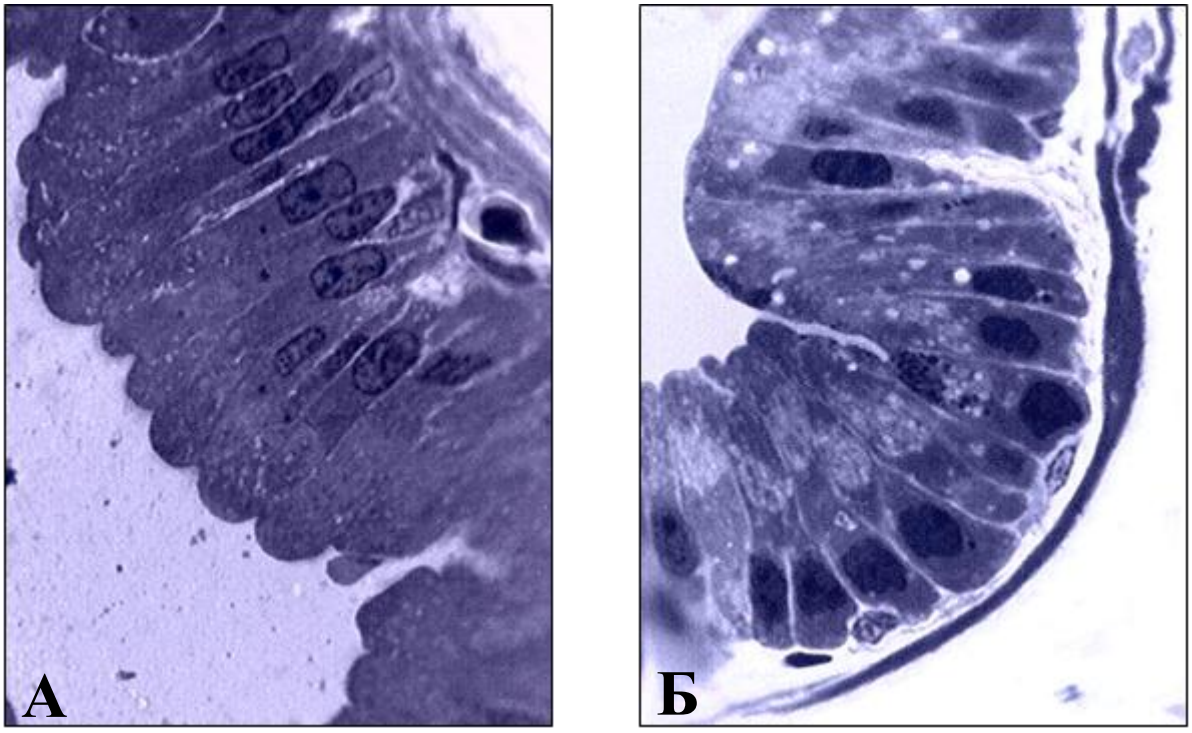



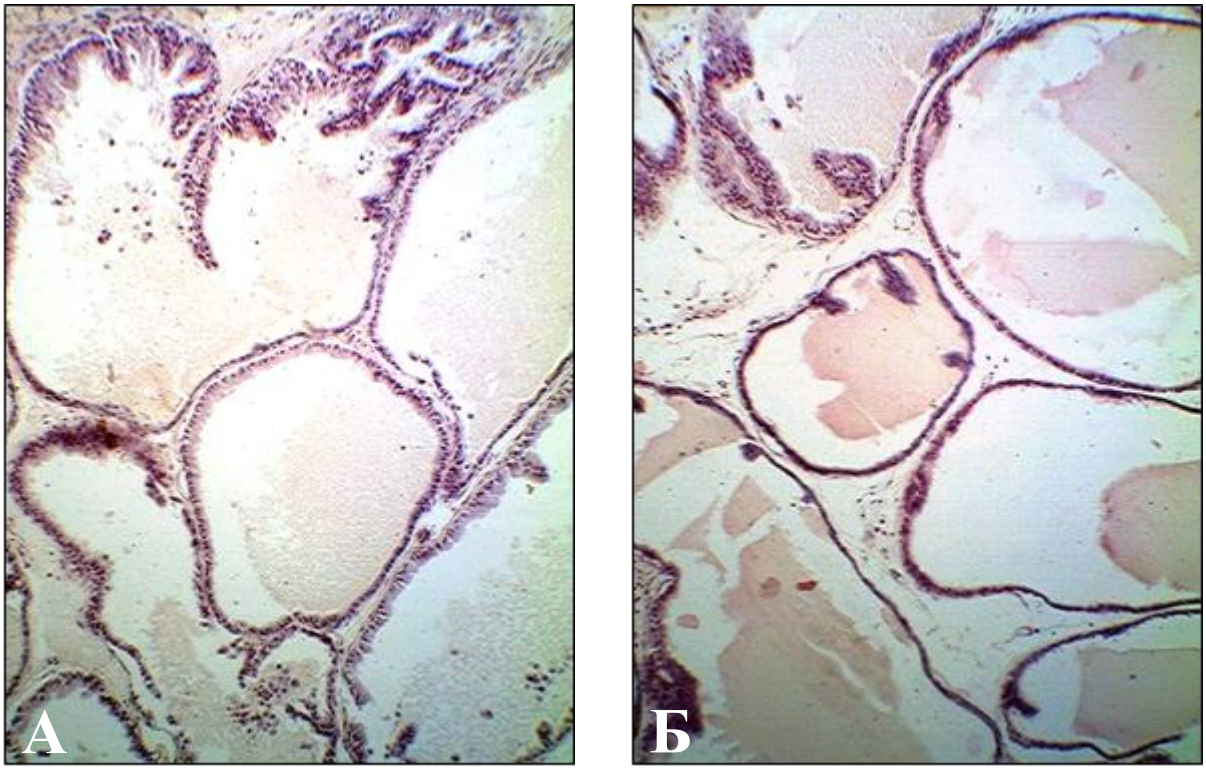

Рисунок 73. ДЛП при адаптации на фоне БАД дигидрокверцетин. Расширение секреторных отделов. Окрашивание гематоксилином и эозином. Увеличение: 10×10. А). Дистальный сегмент. Б). Промежуточный сегмент.

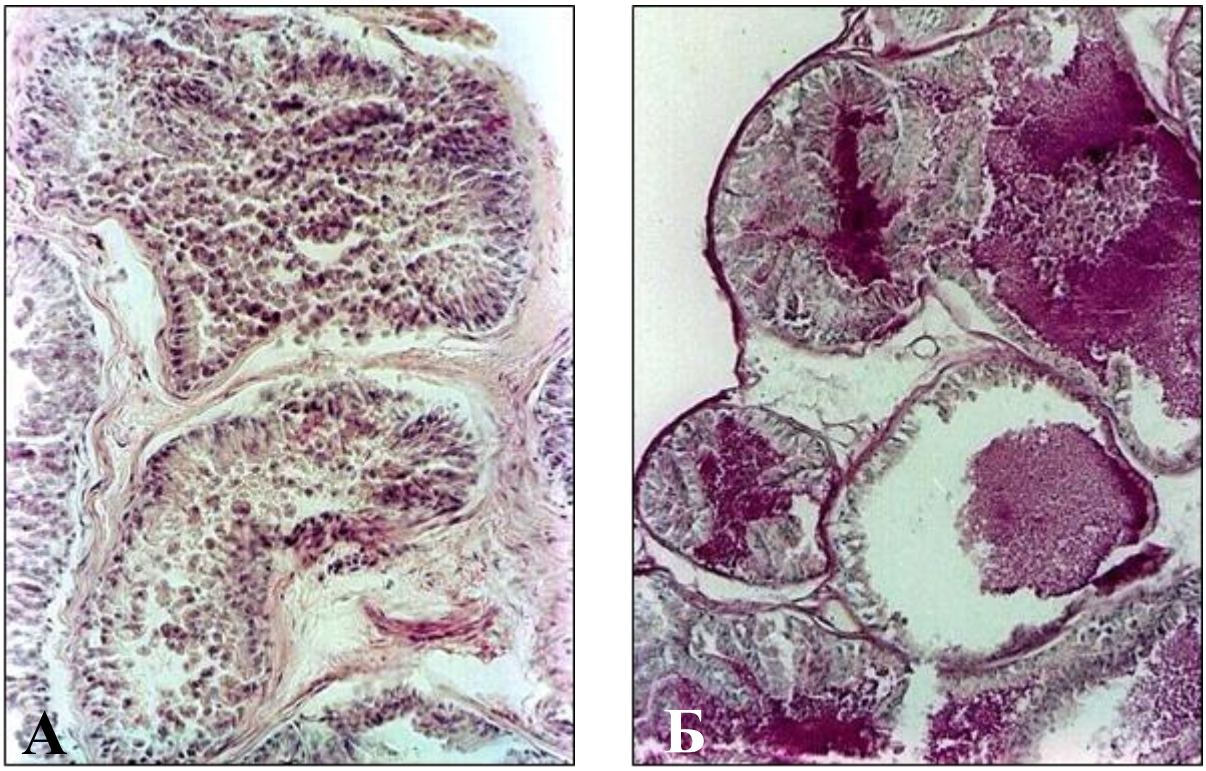

Рисунок 74. ДЛП при адаптации на фоне БАД дигидрокверцетин. А). Десквамация эпителия. Слущенные эпителиоциты маскируют секрет железы. Окрашивание гематоксилином и эозином. Увеличение: 10×20. Б). ШИК-реакция. Низкая активность реакции в эпителии ацинусов. Окрашивание гематоксилином. Увеличение: 10×10.

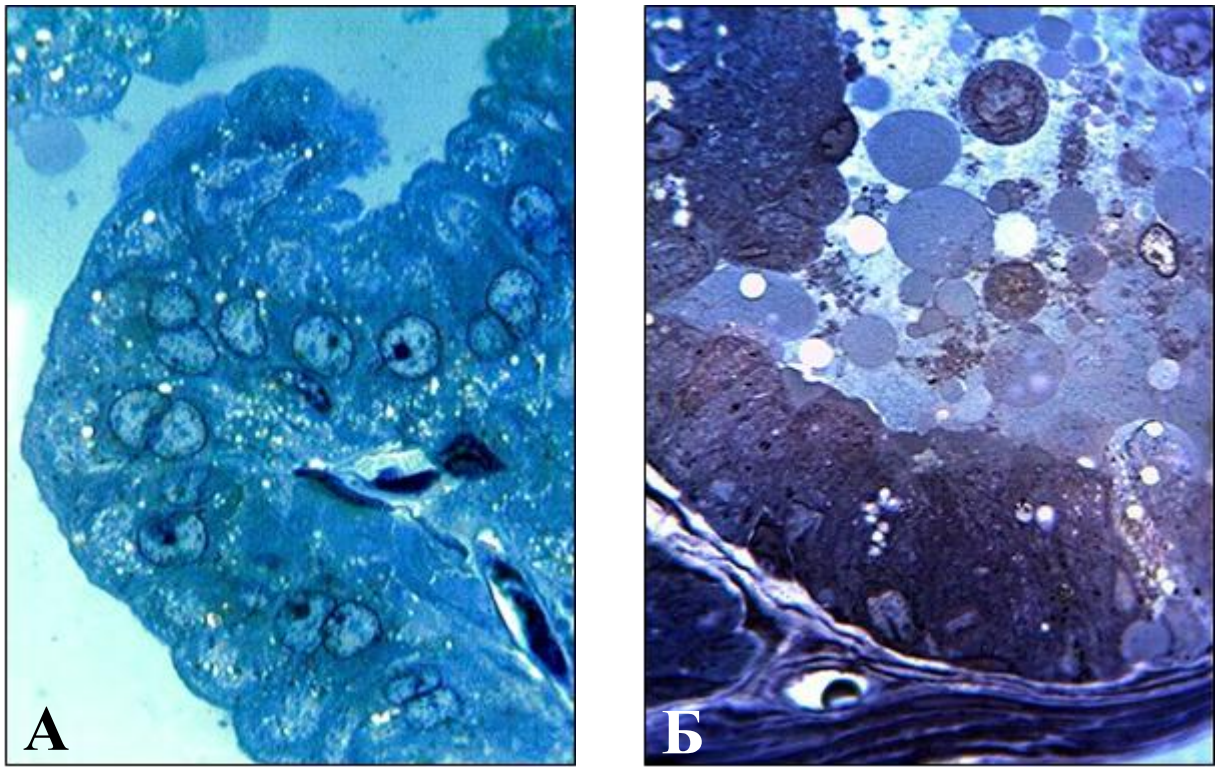

Рисунок 75. ДЛП при адаптации на фоне БАД дигидрокверцетин. Полутонкие срезы. Окрашивание толуидиновым синим. Увеличение: 10×100. А). Вакуолизация люминальных эпителиоцитов. Многие клетки имеют два ядра. Б). В просвете ацинуса находятся отделившиеся апикальные фрагменты эпителиоцитов, эпителиоциты и глобулы секрета.

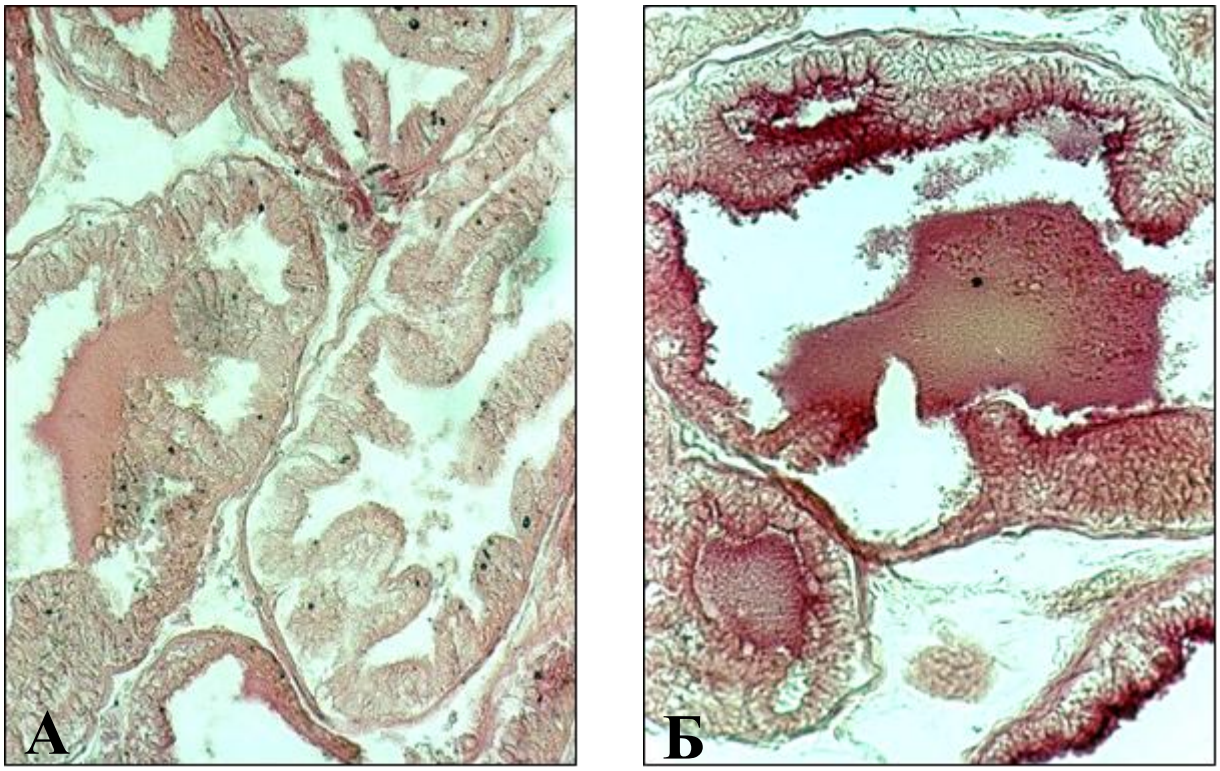

Рисунок 76. Гистохимическая реакция с дитизоном. Увеличение: 10×10. А). ДЛП после 4-х недель адаптации. Слабая активность реакции в железистом эпителии. Б). ДЛП после 4-х недель адаптации на фоне БАД дигидрокверцетин. Продукты реакции ярко-красного цвета в эпителии.

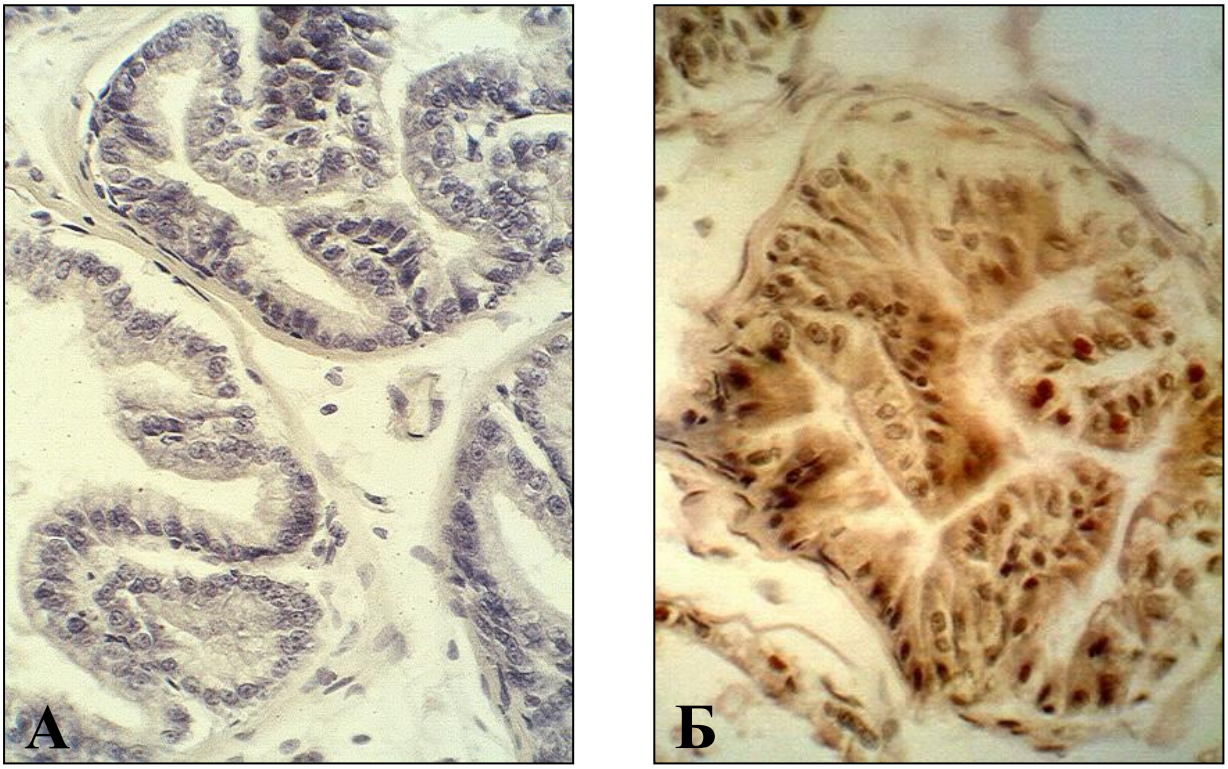

Рисунок 77. Реакция на NO-синтетазу. Окрашивание гематоксилином. Увеличение: 10×20. А). ДЛП после 4-х недель адаптации. Б). ДЛП после 4-х недель адаптации на фоне БАД дигидрокверцетин. Железистый эпителий проявляет иммунопозитивные свойства.

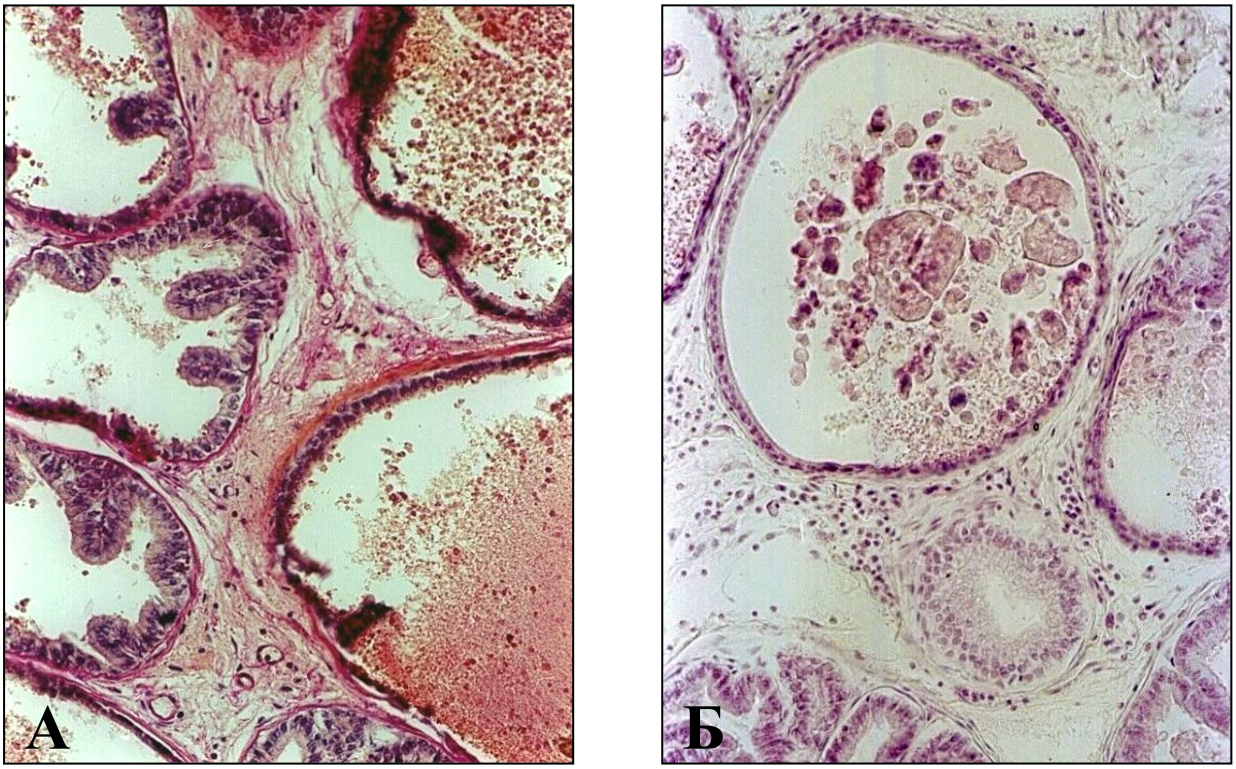

Рисунок 78. ДЛП при адаптации на фоне БАД дигидрокверцетин. А). Умеренный фиброз стромы. Окрашивание по Ван Гизон Увеличение: 10×20. Б). Клетки гематогенной природы в просветах выводных протоков ДЛП. Умеренная лимфоцитарная инфильтрация стромы. Окрашивание гематоксилином и эозином. Увеличение: 10×20.

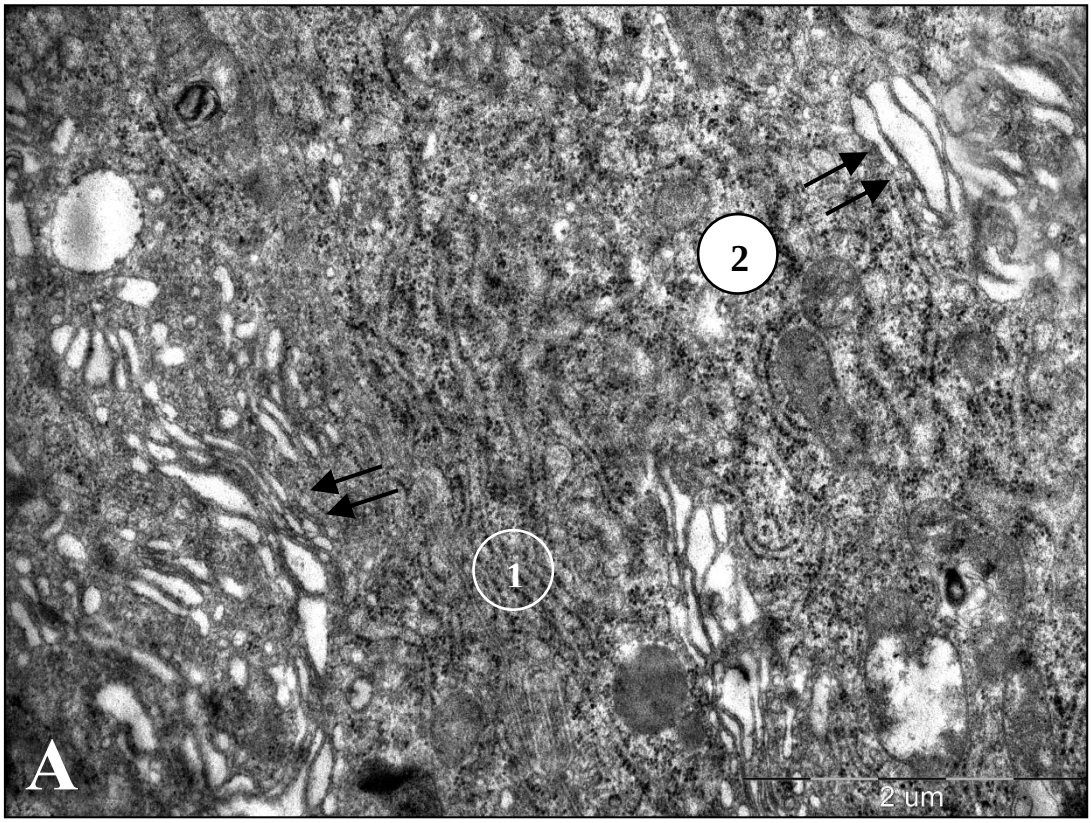

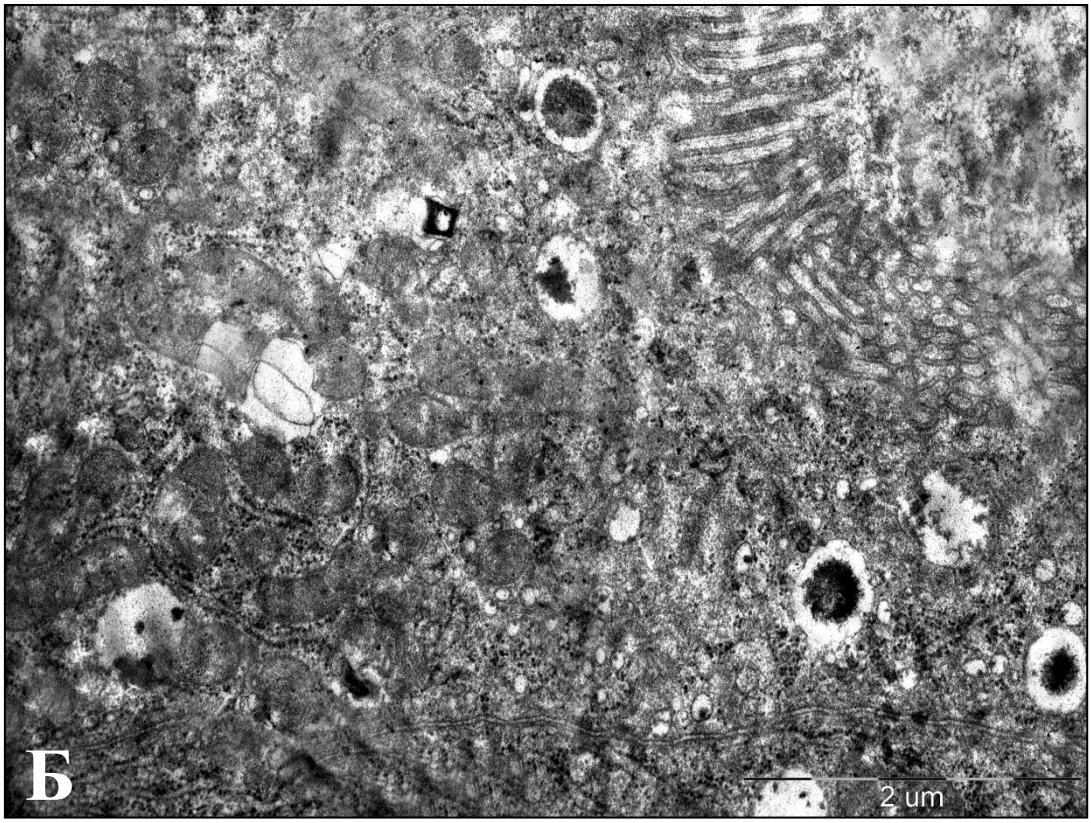

Рисунок 79. ДЛП после 4-х недель адаптации на фоне БАД дигидрокверцетин. Окрашивание уранилацетатом и цитратом свинца. Увеличение: 23000. А). Срез люминального эпителиоцита на уровне зоны Гольджи. Мембранные цистерны диктиосом расширены (↑↑). 1 – профили гранулярной ЭПС; 2 – полисомы. Б). Апикальный фрагмент люминального эпителиоцита. Между секреторными вакуолями находятся профили гранулярной ЭПС и митохондрии.

ЗАКЛЮЧЕНИЕ

На настоящий момент имеется достаточно большое количество научных трудов, где изложены основные принципы и механизмы адаптации человека и теплокровных животных к холоду. Однако большинство из них посвящено изучению стресс-реализующих систем, таких как иммунная и эндокринная система, а также систем, являющихся непосредственной мишенью при холодовом воздействии на организм. Морфологические работы по изучению органов системы репродукции крыс-самцов при адаптации к холоду в доступной литературе отсутствуют. Тем не менее, изучение влияния средовых факторов на гаметогенез, как начальный этап репродуктивного процесса, имеет важное практическое значение для биологии и медицины, так как от того, в каких условиях формируются половые клетки, зависит здоровье потомства.

Представленные в монографии результаты собственных исследований авторов показали, что при адаптации к низким температурам в семенниках и простате крыс развиваются стойкие нарушения функциональной морфологии органов. В связи с этим, разработанную экспериментальную модель холодовой адаптации мелких лабораторных животных рекомендуется использовать в экспериментальной лабораторной практике по определению свойств и оценке фармакологических эффектов биологически активных веществ, использующихся для коррекции экстремальных воздействий на органы мужской репродуктивной системы.

Бурное развитие и широкое внедрение в биомедицину молекулярно-биологических методов верификации, таких как иммуноцитохимия, позволяет значительно расширить возможности рутинных гистологических методик, и определяют высокую надёжность полученных результатов.

На основе комплексного морфологического анализа с привлечением методов электронной микроскопии, аппаратной морфометрии и иммуноцитохимии, было установлено, что при адаптации к низким температурам у животных развивается тестикулярная дисфункция, основу которой составляют стойкие нарушения сперматогенеза, появляющиеся на ранних сроках, имеющие выраженный депрессивный характер, и сохраняющиеся на всех последующих этапах адаптации.

Впервые была изучена динамика количественных и качественных преобразований популяции клеток Лейдига на этапах адаптации к низким температурам. Показано, что основополагающим фактором, вызывающим нарушения сперматогенеза на ранних этапах адаптации, является дефицит тестостерона, обусловленный угнетением инкреторной активности клеток Лейдига; на

поздних сроках адаптации основной причиной генеративной дисфункции являются нарушения структуры и функции клеток Сертоли, в совокупности с угнетением экспрессии NO-синтетазы в яичках.

Основной причиной, вызывающей ускоренную элиминацию клеток Лейдига при адаптации к низким температурам, является окислительный стресс, развивающийся в тканях яичка с первых недель адаптации. Было установлено, что ремоделирование эндокринного аппарата яичек в виде компенсаторной гипертрофии клеток Лейдига, приводит к увеличению концентрации тестостерона в сыворотке крови на поздних сроках адаптации.

Впервые установлены особенности ремоделирования паренхиматозного компартмента и стромального микроокружения простаты крыс, индуцированные адаптацией к низким температурам. Было показано, что к моменту завершения краткосрочной адаптации к холоду, простата не возвращается к исходному уровню функциональной морфологии, что связано с развитием в простате экспериментальных животных окислительного стресса, ограничивающего компенсаторно-приспособительные возможности органа. Показано, что степень выраженности окислительного стресса в яичках и простате коррелирует с длительностью срока адаптации.

Впервые доказана эффективность применения дигидрокверцетина в качестве средства, устраняющего тестикулярную дисфункцию и повышающего адаптационные возможности простаты при действии на организм экстремально низких температур.

Впервые было установлено, что применение дигидрокверцетина предотвращает элиминацию герминативных клеток, обеспечивает сохранность ультраструктурной организации клеток Сертоли, предотвращает гибель клеток Лейдига и нарушения их популяционного состава, способствует развитию компенсаторной гипертрофии интерстициальных эндокриноцитов яичек. В простате на фоне дигидрокверцетина уменьшаются явления интерстициального отёка, нормализуется активность десмопластических реакций, развивается компенсаторная гипертрофия и гиперплазия железистого эпителия.

Результаты проведённых экспериментальных исследований позволяют рекомендовать дигидрокверцетин как основу для создания фармакологических препаратов, предназначенных для коррекции нарушений репродуктивной функции человека и животных.

БАД дигидрокверцетин, на наш взгляд, может использоваться практически здоровыми лицами, проживающими в северных районах Сибири и Дальнего Востока, с целью профилактики тестикулярной дисфункции при действии экстремально низких температур.

ЛИТЕРАТУРА

1. Автандилов, Г.Г. Медицинская морфометрия / Г.Г. Автандилов. – М: Медицина, 1990. – 384 с.
2. Авцын, А.П. Патология человека на Севере / А.П. Авцын, А.А. Жаворонков, А.Г. Марачев и др. – М: Медицина, 1985. – 230 с.
3. Агаджанян, Н.А. Хроноструктура репродуктивной функции / Н.А. Агаджанян, И.В. Радыш, С.И. Краюшкин. – М: Крук, 1998. – 246 с.
4. Аляев, Ю.Г. Лечение хронического простатита как профилактика возможного развития аденомы предстательной железы / Ю.Г. Аляев, А.З. Винаров, Ю.Л. Демидко и др. // Урология. – 2012. – № 2. – С. 39-43.
5. Ананьев В.А. Влияние общей вибрации на структуру предстательной железы /В.А. Ананьев, Е.Л. Лушникова, Н.А. Абдуллаев и др. // Бюллетень экспериментальной биологии и медицины. – 2008. – Т. 146, № 9. – С. 573-579.
6. Анацкая, О.В. Особенности метаболизма полиплоидных клеток млекопитающих по данным биоинформатического анализа / О.В. Анацкая, А.Е. Виноградов // Цитология. – 2008. – Т. 52, № 1. – С. 52-62.
7. Андрусишина, И.Н. Морфофункциональные изменения сперматогенеза при воздействии свинца и кадмия на самцов белых крыс / И.Н. Андрусишина // Современные проблемы токсикологии. – 1999. – № 2. – С. 22-26.
8. Арав, В.И. Влияние эпифизэктомии на суточную динамику активности клеток Лейдига семенника белых крыс в связи со стадией сперматогенного цикла /В.И. Арав, Н.В. Позднякова, В.Ф. Сыч // Вестник новых медицинских технологий. – 2004. – Т. 10, № 4. – С. 9-10.
9. Арташян, О.С. Морфологические аспекты участия тучных клеток в формировании общего адаптационного синдрома / О.С. Арташян, Б.Г. Юшков, Ю.С. Храмцова // Таврический медико-биологический вестник. – 2012. – Т. 15, № 3. – С. 22-25.
10. Артифексов, С.Б. Основные направления сохранения и пути коррекции мужской инфертильности, обусловленной влиянием привычных интоксикаций /С.Б. Артифексов, А.А. Артифексова, И.А. Назаров и др. // Проблемы репродукции. – 2004. – № 5. – С. 105.
11. Артифексова А.А. Патогенетические аспекты мужской субфертильности как причины репродуктивных потерь / А.А. Артифексова // Проблемы репродукции. – 1999. – №6. – С. 37-41.
12. Афанасьева, Р.Ф. Холодовой стресс, критерии оценки, прогнозирование риска охлаждения человека / Р.Ф. Афанасьева, О.В. Бурмистрова // Безопасность жизнедеятельности. – 2006. – № 2. – С. 16-20.
13. Ахалая, М.Я. Кратковременное охлаждение повышает антиоксидантный статус и общую устойчивость животных / М.Я. Ахалая, А.Г.Платонов, А.А. Байжуманов // Бюллетень экспериментальной биологии и медицины. – 2006. – Т. 141, №1. – С.31-34.
14. Бадлуев, Э.Б. Строение и некоторые гистохимические показатели предстательной железы кролика / Э.Б. Бадлуев // Морфология. – 2000. – Т. 117, №3. – С. 17.

15. Бакалска, М.В. Пролиферация и дифференциация регенерирующих клеток Лейдига крыс после воздействия этандиметансульфонатом / М.В. Бакалска, П.А. Ангелова, Л.С. Канчева и др. // Морфология. – 2001. – Т. 119, №1. – С.69-72.
16. Батуева, А.Б. Гистологическое строение предстательной железы серебристо-черных лисиц и содержание в ней углеводных компонентов / А.Б. Батуева // Морфология. – 2000. – Т 117, №3. – С.19.
17. Боровская, Т. Г. Состояние сперматогенеза крыс после введения противоопухолевого препарата паклитаксела / Т. Г. Боровская, В.Е. Гольдберг, О.А. Румпель и др. // Бюллетень экспериментальной биологии и медицины. – 2009. – Том 147, № 6. – С. 655-658.
18. Бородин, Е.А. Стабилизация и реактивация цитохрома Р-450 фосфатидилхолином при перекисном окислении липидов / Е.А. Бородин, А.И. Арчаков // Биологические мембраны. – 1987. – № 7. – С. 719-728.
19. Брюхин, Г.В. Характеристика инкреторной функции семенников потомства самок крыс с экспериментальным хроническим поражением печени различного генеза / Г.В. Брюхин, М.Л. Сизоненко, А.С. Романов // В сборнике «Вопросы морфологии XXI века». – Спб: Деан, 2010. – С.70-75.
20. Быков, В.Л. Современные тенденции изменения активности сперматогенеза у человека / В.Л. Быков // Морфология. – 1999. – Т. 116, №6. – С.78-86.
21. Василевская, С.Е. Влияние динамики метеорологических и космофизических факторов на процесс сперматогенеза / С.Е. Василевская, Е.Г. Головина, А.О. Карелин и др. // Проблемы репродукции. – 2004. – № 5. – С. 104-105.
22. Васильев, Г.А. Эндокринная система при кислородном голодании / Г.А. Васильев, Ю.А. Меведев, О.К. Хмельницкий. – Л: Наука, 1974. – 126 с.
23. Величковский, Б.Т. Свободнорадикальное окисление как звено срочной и долговременной адаптации организма к факторам окружающей среды. / Б.Т. Величковский // Вестник РАМН. – 2001. – № 6. – С. 45-52.
24. Волкова, О.В. Локальные взаимоотношения между соматическими элементами мужской гонады / О.В. Волкова, С.Б. Тарабрин, В.С. Сухоруков и др. // Морфология. – 1992. – Т 103, № 9-10. – С.7-16.
25. Вольфсон, А.Г. Экологическая обусловленность особенностей процесса воспроизводства у народностей Севера, Сибири и Дальнего Востока /А.Г. Вольфсон // Бюллетень СО АМН СССР. – 1985. – № 1. – С. 51-56.
26. Гансбургский, А.Н. Ангиодермальный эпителий. Эндотелий. / А.Н. Гансбургский, А.В. Павлов // Руководство по гистологии, том 1. – Спб: Спецлит, 2011.– С. 180-188.
27. Гилинский, М.А. Влияние стресса и стресс протективных факторов на холодовую устойчивость и эффективность адаптации крыс к холоду / М.А. Гилинский, Н.Г. Колосова, Г.М. Петракова // Вестник РАМН. – 1998. – № 10. – С.22 - 26.
28. Гойкова, Л.А. Фармакологические методы коррекции стресса / Л.А. Гойкова, Е.В. Зорян, Е.Н. Анисимова и др. // Вопросы биологической, медицинской и фармацевтической химии. – 2004. – № 3. – С. 3-5.

29. Гордиенко, Е.Н. Оценка репродуктивного статуса на экспериментальной модели охлаждения /Е.Н. Гордиенко // В сборнике «Эколого-физиологические проблемы адаптации». – М: РУДН. – 1994. – С. 65-66.
30. Граевская, Е.С. Влияние холодового стресса и адреналовой нагрузки на дегрануляцию перитонеальных тучных клеток крыс / Е.С. Граевская // Бюллетень экспериментальной биологии и медицины. – 2001. – Т.131, № 4. – С. 396 - 398.
31. Дендеберов Е.С. Влияние гормонов гипофиза на функциональную активность интерстициальных эндокриноцитов семенников / Е.С. Дендеберов // Проблемы репродукции. – 2000. – №4. – С. 60-61.
32. Дмитриева О.А. Влияние стресс-индуцированного снижения уровня тестостерона на гистохимические изменения половых органов крыс / О.А. Дмитриева, Б.В. Шерстюк // Тихоокеанский медицинский журнал. – 2007. – № 3. – С. 55-57.
33. Дорофеев, С.Д. Современные взгляды на проблему хронического простатита / С.Д. Дорофеев, А.А. Камалов // Русский медицинский журнал. – 2003. – Том 11, № 4. – С. 229-234.
34. Доршакова, Н.В. Особенности патологии жителей Севера /Н.В. Доршакова, Т.А. Карапетян // Экология человека. – 2004. – № 6. – С. 53-58.
35. Ещенко, Ю.В. Действие хелатирующих агентов на предстательную железу у крыс / Ю.В. Ещенко, В.В. Новицкий, В.Д. Бовт // Бюллетень сибирской медицины. – 2010. – № 3. – С. 65-67.
36. Жанатаев, А.К. Изучение генотоксичности ДКВ in vivo / А.К. Жанатаев, А.В. Кулакова, В.В. Насонова и др. // Бюллетень экспериментальной биологии и медицины. – 2008. – Т. 145, № 3. – С. 309-312.
37. Захарова, Н.И. Особенности менструальной функции женщин в районах Крайнего Севера / Н.И. Захарова, А.С. Мусатова, Н.А. Шилова // В сборнике «Вопросы адаптации системы «мать-плод». – Новосибирск. – 1973. – С. 127-132.
38. Зашихин, А.Л. Структура популяции гладких миоцитов (аспекты внутриорганной организации гладкой мышечной ткани) / А.Л. Зашихин, Ю.В. Агафонов // Морфология. – 2007. – Т.134, №4. – С.61-67.
39. Зенков, Н.К. Окислительный стресс. Биохимические и патофизиологические аспекты / Н.К. Зенков, В.З.Ланкин, Е.Б. Меньшикова. – М.: МАИК Наука. Интерпериодика, 2001. – 433 с.
40. Иванов, А.Н. Изменение активности стрессреализующих систем организма под влиянием облучения терагерцовыми волнами на частотах оксида азота у белых крыс при остром стрессе / А.Н. Иванов // Бюллетень экспериментальной биологии и медицины. – 2012. – Т. 149, № 9. – С. 286-289.
41. Иванова С.В. Влияние электромагнитного облучения на морфологическое состояние семенников крыс / С.В. Иванова // Российский университет дружбы народов, Москва, 2002. – 13 с. – Рус. – Деп. в ВИНИТИ 12.03.2002, № 447-В02.
42. Иванова С.В. Функциональные изменения семенников крыс по действием электромагнитного облучения / С.В. Иванова // Российский университет дружбы народов, Москва, 2002. – 11 с. – Рус. – Деп. в ВИНИТИ 12.03.2002, № 448-В02.
43. Иванова, С.З. Полимер дигидрокверцетина из древесины лиственницы

/ С.З. Иванова, Т.Е. Федорова, Л.А. Остроухова и др. // Химия растительного сырья. – 2001. – №4. – С.21-24.
44. Казанин В.И. Систематика клеточных реакций в патологии: монография /В.И. Казанин. – М.: Медицина, 2004. – 104 с.
45. Кириллов, О.И. Стрессовая гипертрофия надпочечников: монография / О.И. Кириллов. – М.: Наука, 1994. – 176с.
46. Кожухарь, В.Г. Мужская половая система / В.Г. Кожухарь // Руководство по гистологии, том 2. – Спб: Спецлит, 2011.– С. 343-391.
47. Кондратьев, Б.Ю. Состояние симпато-адреналовой системы и гликогенолиз при остром холодовом воздействии на организм / Б.Ю. Кондратьев, Т.В. Ласукова // В сборнике «Актуальные проблемы кардиологии в Сибири и на крайнем Севере». – Тюмень, 1994. – С. 103.
48. Колпаков, А.Р. Механизмы адаптации человека и животных к холоду / А.Р. Колпаков, П.Е. Влощинский, Н.Г. Колосова // Вестник Российской АМН. – 1993. – № 8. – С. 29-31.
49. Князькин, И.В. Нейроиммуноэндокринология мужской половой системы, плаценты, эндометрия / И.В. Князькин, И.М. Кветной, П.Н. Зезюлин и др. – Спб: Издательство общества «Знание», 2007. – 192 с.
50. Козак, М.В. Половые различия уровня перекисного окисления липидов белых крыс в норме и его изменения после гонадэктомии и введении α-токоферола / М.В. Козак // Вопросы медицинской химии. – 2000. – Т. 46, № 6. – С. 115-118.
51. Козак, М.В. Изменение уровня кортикостерона плазмы крови при стрессе, введении альфа-токоферола и препарата «тималин» / М.В. Козак // Астраханский медицинский журнал. – 2010. – Т. 52, № 1. – С. 109-111.
52. Козак, М.В. Гонадотропная функция аденогипофиза при дополнительном введении антиоксидантов / М.В. Козак // Астраханский медицинский журнал. – 2007. – Т. 2, № 2. – С. 92-93.
53. Козырева Т.В. Особенности реакции симпатоадреналовой системы крыс при разных типах охлаждения / Т.В. Козырева, Е.Я. Ткаченко, В.П. Козарук и др. // Российский физиологический журнал Сеченова. – 1999. – Т. 85, №11. – С. 1434- 1439.
54. Козырева, Т.В. Иммунный ответ и содержание кортикостероидов при различных режимах охлаждения / Т.В. Козырева, Л.С. Елисеева // Бюллетень экспериментальной биологии и медицины. – 2002. – Т. 133, № 4. – С. 384-387.
55. Козырева, Т.В. Функциональные изменения при адаптации организма к холоду / Т.В. Козырева, Е.Я. Ткаченко, Т.Г. Симонова // Успехи физиологических наук. – 2003. – Т. 34, № 2. – С.76-84.
56. Коломина, С.М. Современное состояние вопроса о темных и светлых клетках в нормальных и опухолевых тканях / С.М. Коломина // Успехи современной биологии. – 1985. – Т.100, № 2. – С. 302-315.
57. Колосова, Н.Г. Кортикостерон и процессы ПОЛ у крыс при двухкратном холодовом воздействии / Н.Г. Колосова, Г.М. Петракова, М.А. Гилинский // Бюллетень экспериментальной биологии и медицины. – 1999. – Т. 127, № 3. – С. 261 -264.

58. Колхир, В.К. Диквертин – новое антиоксидантное и капилляропротекторное средство / В.К. Колхир, Н.А. Тюкавкина, В.А. Быков и др. // Химико-фармацевтический журнал. – 1995. – № 9. – С. 61-64.
59. Конкина, И.Г. Сравнительная оценка реакционной способности кверцетина и дигидрокверцетина по отношению к пероксильным радикалам / И.Г. Конкина, С.А. Грабовский, Ю.И. Муринов и др. // Химия растительного сырья. – 2011. – № 3. – С. 207-208.
60. Косых, М.И. Биоэнергетические свойства “темных” и “светлых” клеток / М.И. Косых, Ю.С. Ченцов // Доклады Академии Наук СССР. – 1991. – Т. 316, № 2. – С. 475-478.
61. Котельникова, С.В. Состояние перекисного окисления липидов в разных органах и тканях белых крыс в зимний и летний периоды в условиях кадмиевой интоксикации / С.В. Котельникова, Н.Г. Соколова, А.В. Котельников // Бюллетень экспериментальной биологии и медицины. – 2008. – Т. 146, № 9. – С. 264-265.
62. Куликов, В.Ю. Перекисное окисление липидов и холодовой фактор / В.Ю. Куликов, А.В. Семенюк, Л.И. Колесникова. – Новосибирск: Наука, 1988. – 192 с.
63. Кулинский, В.И. Активные формы кислорода и оксидативная модификация макромолекул: польза, вред и защита. / В.И. Кулинский // Соросовский образовательный журнал. – 1999. – № 1. – С. 2-7.
64. Кургалюк, Н.Н. Оксид азота как фактор адаптационной защиты при гипоксии. / Н.Н. Кургалюк // Успехи физиологических наук. – 2002. – Т. 33, № 4. – С. 65-79.
65. Кухаренко, Н.С. Ультраструктурная патология клетки / Н.С. Кухаренко. – Благовещенск: ДальГАУ, 2003. – 28 с.
66. Кушнарев, А.А. Две субпопуляции клеток Сертоли при экспериментальном крипторхизме и его хирургической коррекции / А.А. Кушнарев // Актуальні проблеми науки і освіти. – 2002. – № 3. – С. 54-57.
67. Луценко, М.М. Метаболические процессы при общем охлаждении организма / М.М. Луценко // Бюллетень физиологии и патологии дыхания. – 2007. – Вып. 24. – С. 51-54.
68. Лю, Б.Н. Кислородно-перекисная концепция апоптоза: повышение уровня аргументации и развития / Б.Н. Лю, М.Б. Лю // Успехи современной биологии. – 2005. – № 6. – С. 567-578.
69. Максимов, А.Л. Подходы к оценке региональной нормы реакции и адаптации физиологических систем организма у человека на Севере / А.Л. Максимов, В.Н. Голубев, В.Н. Носов // Вестник ДВО РАН. – 2007. – № 6. – С. 56-64.
70. Мартынова, Н.А. Влияние однократного и многократного холодового воздействия на показатели неспецифической резистентности у крыс / Н.А. Мартынова, Е.Г. Рыбакина, И.А. Козинец и др. // Бюллетень экспериментальной биологии и медицины. – 1998. – Т. 125, № 6. – С.620-623.
71. Машанов, А.А. Изменения некоторых регуляторных параметров организма человека в процессе адаптации к экологическим условиям Крайнего Севера / А.А. Машанов, Г.В. Булыгин // Вестник КрасГАУ. – 2006. – № 10. – С. 170-172.

72. Мельникова, Л.М. Изменения яичников потомства самок, подвергнутых длительному охлаждению / Л.М. Мельникова // Архив анатомии, гистологии и эмбриологии. – 1988. – Т. 94, №2. – С.82-86.
73. Медведев, Ю. А. Морфология гормонопродуцирующих клеток яичка при дисгормональной гиперпластической простатопатии /Ю.А. Медведев, А.С. Портной // Архив патологии. – 1969. – Том 31, № 5. – С. 65 — 71.
74. Меерсон, Ф.З. Адаптационная медицина: механизмы и защитные эффекты адаптации / Ф.З. Меерсон. – М.: Hypoxia Medical LTD, 1993. – 331 с.
75. Мурашов, А.К. Нарушение сперматогенеза при хроническом эмоциональном стрессе у крыс / А.К. Мурашов, В.С. Сухоруков // Бюллетень экспериментальной биологии и медицины. – 1990. – Т.110, № 8. – С.208-209.
76. Мхитаров, В.А. Морфофункциональные изменения системы гипофиз-надпочечники-гонады самцов крыс Вистар при длительном употреблении этанола в условиях свободного выбора / В.А. Мхитаров // Архив патологии. – 2008. – Т. 70, № 6. – С.38-41.
77. Накусов, Т.Т. Изучение влияния дигидрокверцетина на систему перекисного окисления липидов (антиоксидантная защита при острой экспериментальной гипоксии) / Т.Т. Накусов, Т.Х. Шортанова, Н.И. Самойлик и др. // Вопросы детской диетологии. – 2005. – Т. 3, № 6. - С. 9-11.
78. Намаконова В.С., Красавина Н.П., Целуйко С.С. Воздействие низких температур на эпителий дыхательных путей и реакции перекисного окисления липидов в лёгких у крыс различного возраста/ Бюллетень физиологии и патологии дыхания. 2017. № 63. С. 61-65.
79. Намаконова В.С., Красавина Н.П., Целуйко С.С. Регенерационный потенциал эпителия воздухоносных путей лёгкого у молодых и старых крыс при общем охлаждении /Морфология. 2017. Т. 151. № 3. С. 90.
80. Науменко, Е.В. Онтогенетические и генетико-эволюционные аспекты нейроэндокринной регуляции стресса / Е.В. Науменко, А.Л. Поленов. – Новосибирск: Наука, Сибирское отделение, 1990. – 230с.
81. Никитин, А.И. Вредные факторы среды и репродуктивная система человека (ответственность перед будущими поколениями) / А.И.Никитин. – СПб.: Элби-СПб, 2005. – 216 с.
82. Николаев, А.А. Селен – протектор сперматогенеза при хронической интоксикации природным газом / А.А. Николаев, Д.Л. Луцкий, М.В. Ушакова // Проблемы репродукции. – 2001. – №5. – С. 23-26.
83. Новиков, Б. П. Программированная клеточная смерть / Б.П. Новиков, А.П. Новожилова, Н.Н. Плужников. – СПб.: Наука, 1996. – 276 с.
84. Ноздрачев, А.Д. Анатомия крысы (Лабораторные животные) / А.Д.Ноздрачев. Е.Л. Поляков. – Спб.: Издательство «Лань», 2001. – 464 с.
85. Орманджиева, В.К. Морфометрический анализ эпителиоцитов сосудистых сплетений желудочков мозга в онтогенезе крысы / В.К. Орманджиева // Морфология. – 2003. – № 6. – С. 30-33.
86. Панин, Е.Л. Биохимические механизмы стресса / Е.Л. Панин. – Новосибирск: Наука, Сибирское отделение, 1983. – 222с.

87. Пастухов, Ю.Ф. Адренергический контроль термогенеза при экспериментальной и природной адаптации животных к холоду / Ю.Ф. Пастухов // Успехи физиологических наук. – 1979. – Т. 10, № 3. – С.121-142.
88. Потемина, Т.Е. Нарушение сперматогенеза в условиях стресса у самцов крыс /Т.Е. Потемина // Бюллетень экспериментальной биологии и медицины. – 2008. – Т. 145, № 6. – С. 645-647.
89. Рагимов, З.Х. Адренергическая и холинергическая иннервация предстательной железы некоторых лабораторных животных / З.Х. Рагимов // Архив анатомии, гистологии и эмбриологии. – 1988. – Т.94, №1. – С.47-53.
90. Романова, Л.А. Метод определения гидроперекисей липидов с помощью тиоцианата аммония / Л.А. Романова, И.Д. Стальная // Современные методы в биохимии. – М: Медицина, 1977. – С. 63-64.
91. Румпель, О. А. Коррекция нарушений генеративной функции семенников крыс, вызванных цитостатическим воздействием / О. А. Румпель, А. В. Пахомова, А. В. Вычужанина // Сибирский онкологический журнал. – 2010. – №1. – С. 86.
92. Самуилов, В Д. Программируемая клеточная смерть / В.Д. Самуилов, А.В. Олескин, Е.М. Лагунова // Биохимия. – 2000. – Т. 65, № 8. – С. 1029-1034.
93. Соломонов, Н.Г. Адаптация животных к холоду / Н.Г. Соломонов // В сборнике «Адаптация животных к холоду». – Новосибирск: Наука, Сибирское отделение, 1990. – С.3-5.
94. Саяпина, И.Ю. Динамика количественных показателей клеток Лейдига при адаптации организма к низким температурам /И.Ю. Саяпина, С.С. Целуйко// Дальневосточный медицинский журнал. – 2011. – № 2. – С. 84-87.
95. Саяпина, И.Ю. Долевая специфика ультраструктурной организации простаты крыс при адаптации к низким сезонным температурам / И.Ю. Саяпина, С.С. Целуйко // Дальневосточный медицинский журнал. – 2012. – № 2. – С. 108-114.
96. Саяпина, И.Ю. Структурные аспекты окислительного стресса в предстательной железе при адаптации организма к низким сезонным температурам и после адаптации / И.Ю. Саяпина // Вестник новых медицинских технологий. – 2012. – Т. 19, № 2. – С. 203-206.
97. Саяпина, И.Ю. Количественная оценка функциональной активности семенников крыс на этапах адаптации к низким температурам / И.Ю. Саяпина, Т.Л. Огородникова // Политематический сетевой электронный научный журнал Кубанского государственного аграрного университета (Научный журнал КубГАУ) [Электронный ресурс]. – Краснодар: КубГАУ, 2013. – №05(89). – IDA [article ID]: 0891304023. – Режим доступа: http://ej.kubagro.ru/2013/05/pdf/23.pdf, 0,813 у.п.л.
98. Саяпина, И.Ю. Окислительный стресс в семенниках крыс, индуцированный адаптацией к низким температурам, и его коррекция дигидрокверцетином / И.Ю. Саяпина, Т.Л. Огородникова // Политематический сетевой электронный научный журнал Кубанского государственного аграрного университета (Научный журнал КубГАУ) [Электронный ресурс]. – Краснодар: КубГАУ,

2013. – №05(89). – IDA [article ID]: 0891304039. – Режим доступа: http://ej.kubagro.ru/2013/05/pdf/39.pdf, 0,813 у.п.л.

99. Саяпина, И.Ю. Способ коррекции тестикулярной дисфункции у крыс, индуцированной адаптацией организма к низким сезонным температурам / Саяпина И.Ю., Целуйко С.С., Черденко О.А. // патент на изобретение RUS 2538639 09.07.2013.
100. Саяпина, И.Ю. Способ повышения адаптационных возможностей предстательной железы крыс при действии низких сезонных температур / Саяпина И.Ю., Целуйко С.С., Чередниченко О.А. // патент на изобретение RUS 2528906 01.03.201.
101. Саяпина, И.Ю. Биологическая роль цинка в предстательной железе (молекулярные аспекты)/ И.Ю. Саяпина, С.С. Целуйко, О.А. Чередниченко// Дальневосточный медицинский журнал, 2015., № 2. С. 137-143.
102. Саяпина И.Ю. Реактивные изменения эпителия предстательной железы, индуцированные холодовой адаптацией) / И.Ю. Саяпина, С.С. Целуйко, О.А. Чередниченко// Дальневосточный медицинский журнал, 2016., № 1. С. 78-82.
103. Серов, В.В. Ультраструктурная патология клетки / В.В. Серов, В.С. Пауков. – М: Медицина, 1975. – 432с.
104. Солодкова, О.А. Влияние экстракта кукумарии японской на структуру надпочечников белых крыс при холодовом стрессе /О.А. Солодкова, В.Г. Зенкина, В.С. Каредина // Фундаментальные исследования. – 2012. – № 8. – С. 419-423.
105. Спасокукоцкий, Ю.А. Действие специфических цитотоксических сывороток на половые железы / Ю.А. Спасокукоцкий, И.В. Ильичев, Л.И. Барченко и др. – Киев: Наукова думка, 1977. – 216 с.
106. Стадников, А.А. Морфофункциональная характеристика гипоталамо-гипофизарно-гонадной системы крыс-самцов в условиях эмоционально-болевого стресса (ЭБС) / А.А. Стадников, Н.Н. Шевлюк // Морфология. – 1996. – Т 110, №5. – С.38-42.
107. Стальная, И.Д. Метод определения диеновых конъюгаций ненасыщенных жирных кислот / И.Д. Стальная, В.Н. Орехович // Современные методы в биохимии. – М: Медицина, 1977. – С. 63-64.
108. Судаков, К.В. Эволюция концепции стресса / К.В. Судаков // Вестник Российской АМН. – 2008. – № 11. – С.59-65.
109. Суханов, С.Г. Способы оценки репродуктивной функции у женщин на европейском Севере / С.Г. Суханов, З.Д. Губкина, А.В. Смирнова. – Сыктывкар, 1990. – 110 с.
110. Сухоруков, В.С. Определение степени зрелости сперматогенного пласта крысы при его регенерации и в процессе созревания интактного семенника / В.С. Сухоруков, Д.А. Шамшад // Архив анатомии, гистологии и эмбриологии. – 1989. – Т.97, № 9. – С.88-91.
111. Сыч, В.Ф. Активность эндокринной ткани семенников и сперматогенный цикл / В.Ф. Сыч, В.И. Арав, Н.В. Позднякова // Российский физиологический

журнал им. И.М. Сеченова. – 2004. – Т. 90, № 8. – С. 97.
112. Теселкин, Ю.О. Антиоксидантное действие дигидрокверцетина при тетрахлорометановом гепатите у крыс / Ю.О. Теселкин, И.В. Бабенкова, В.К. Колхир и др. // Вопросы биологической, медицинской и фармацевтической химии. – 1999. – № 3. – С. 44-47.
113. Теселкин, Ю.О. Антиоксидантные свойства дигидрокверцетина / Ю.О. Теселкин, Б.А. Жамбалова, И.В. Бабенкова и др. // Биофизика. – 1996. – Т. 41, № 3. – С. 620-624.
114. Троценко, Б.В. Морфофункциональное состояние стромы и паренхимы простаты молодых крыс при гипокинетическом стрессе и воздействии КВЧ-сигналов / Б.В. Троценко, И.А. Лугин // В сборнике «Карповские чтения». – Днепропетровск: Пороги, 2005. – 93 с.
115. Троценко, Б.В. Сравнительный анализ морфогенеза предстательной железы у плодов человека и крысы / Б.В. Троценко, И.А. Лугин // В сборнике «Карповские чтения». – Днепропетровск: Пороги, 2006. – 86 с.
116. Трунова, Г.В. Морфофункциональная характеристика популяций тучных клеток у мышей BALB/C и C57BI/6 при холодовом воздействии / Г.В. Трунова // Бюлетень экспериментальной биологии и медицины. – 2004. – Т.140, № 8. – С. 207-209.
117. Тутельян, В.А. Биологически активные добавки к пище в питании человека / В.А. Тутельян, Б.П.Суханов, А.Н.Австриевских и др. – Томск: НТЛ, 2002. – 296 с.
118. Тюкавкина, Н.А. Природные флавоноиды как пищевые антиоксиданты и биологически активные добавки / Н.А. Тюкавкина, И.А. Руленко, Ю.А. Колесник // Вопросы питания. – 1996. – № 2. – С. 33-38.
119. Хмельницкий, О.К., Морфологическая характеристика гипофизарно-гонадной системы при действии на организм высокогорной гипоксии / О.К. Хмельницкий, Т.Я. Тарарак // Бюллетень экспериментальной биологии и медицины – 1991. – Т. 111, №4. – С.432-436.
120. Хотимченко, Ю.С. Биологически активные добавки к пище: законодательная база и применение в медицине / Ю.С. Хотимченко // Тихоокеанский медицинский журнал. – 2006. – № 3. – С. 19-22.
121. Хотимченко, Ю.С. Влияние настоя горца птичьего на дискриминационные показатели эякулята крыс при воздействии алкерана / Ю.С. Хотимченко, А.В. Кропотов, О.В. Лисаковская // Бюллетень экспериментальной биологии и медицины. – 2000. – Т. 130, №12. – С.636-638.
122. Цебржинский, О.И. Прооксидантно-антиоксидантная система семенников и спермы / О.И. Цебржинский, В.Ф. Почерняева, Н.А. Дмитренко. – Полтава: изд-во РВВ ПУПКУ, 2008. – 102 с.
123. Целуйко, С.С. Морфологические критерии риска репродуктивной системы при холодовых воздействиях / С.С. Целуйко, Е.Н. Гордиенко, О.О. Заварзина. – Благовещенск: Полисфера, 1998. – 377 с.
124. Целуйко С.С., Красавина Н.П., Корнеева Л.С., Лашин С.А., Остронков В.С. Морфофункциональная характеристика поджелудочной железы и лёгкого при

экспериментальной гипергликемии на фоне применения дигидрокверцетина /Амурская государственная медицинская академия. Благовещенск, 2017. 152С.
125. Целуйко С.С., Зиновьев С.В., Горбунов М.М., Решодько Д.П. Растровая электронная микроскопия криогенных объектов лёгких крыс при холодовом воздействии/ Амурский медицинский журнал. 2016. № 2 (14). С. 47-51.
126. Шарыпова, Н.В. Концентрация гормонов, регулирующих половую функцию, при длительном воздействии стресс-факторов чрезвычайной интенсивности / Н.В. Шарыпова, А.А. Свешникова // Фундаментальные исследования. – 2013. – № 3. – С. 404-410.
127. Шевлюк, Н.Н. Морфофункциональная характеристика нтерстициальных эндокриноцитов (клеток Лейдига) семенников и предстательной железы козлов оренбургской природы в онтогенезе и в условиях сезонного изменения их репродуктивной активности / Н.Н. Шевлюк, А.А. Стадников, Н.В. Обухова и др. // Морфология. – 1998. – Т. 113. – № 2. – С.97-104.
128. Шевлюк, Н.Н. Интерстициальные эндокриноциты (клетки Лейдига) семенников в постнатальном онтогенезе млекопитающих / Н.Н. Шевлюк, Е.В. Блинова, Д.А. Боков и др. // В сборнике: Вопросы морфологии XXI века. Выпуск 2. – Спб.: Издательство Деан, 2010. – С.192-195.
129. Шевлюк, Н.Н. Морфофункциональная характеристика интерстициальных эндокриноцитов семенников суслика рыжеватого в условиях сезонного изменения репродуктивной активности / Н.Н. Шевлюк // Морфология. – 1998. – Т. 114, № 4. – С.88-93.
130. Шкаренков, А.А. Доклиническое токсикологическое изучение диквертина / А.А. Шкаренков, А.А. Белошапко, Ю.Б. Кузнецов и др. // Вопросы биологической, медицинской и фармацевтической химии. – 1998. – № 3. – С. 36-39.
131. Шустанова, Т.А. Свободнорадикальный механизм развития холодового стресса у крыс / Т.А. Шустанова, Т.И. Бондаренко, Н.П. Милютина // Российский физиологический журнал им. Сеченова. – 2004. – Т.90, № 1. – С. 73 - 82.
132. Эмирбеков, Э.З. Влияние многократного холодового стресса на интенсивность перекисного окисления липидов и антиоксидантную систему тканей / Э.З. Эмирбеков, С.П. Львова, А.Г. Сасангаджиева // Бюллетень экспериментальной биологии и медицины. – 1998. – № 4. – С. 385-387.
133. Ackerman, M.R., Light microscopic and Ultrastructural Pathology of Seminiferous Tubules of Rates Given Multiple Doses of Pasteurella multocida Group D Protein Toxin / M.R. Ackerman, J.P.Tappe Jr., J.R. Thurston et al. // Toxicologic Pathology. – 1992. – Vol. 20, № 1. – P. 103-111.
134. Adams, M.L. Effects of nitric oxide-related agents on rat testicular function. / M.L. Adams, E.R. Meyer, B.N. Sewing et al. // The Journal of Pharmacology and Experimental Therapeutics. – 1994. – Vol. 269, № 1. – P. 230-237.
135. Ahmadnia, H. Effect of cigarette smoke on spermatogenesis in rats / H. Ahmadnia, M. Ghanbari, M.R. Moradi et al. // Urology Journal. – 2007. – Vol. 4, № 3. – P. 159-163.
136. Aitken, R.J. Antioxidant systems and oxidative stress in the testes / R.J. Aitken, S.D. Roman // Oxidative Medicine and Cellular Longevity. – 2008. – Vol. 1, № 1. – P. 15-24.

137. Aktas, C. Anti-apoptotic effects of curcumin on cadmium-induced apoptosis in rat testes / C. Aktas, M. Kanter, M. Erboga et al. // Toxicology and Industrial Health. – 2011. – Vol. 28, № 2. – P. 122-130.
138. Alderton, W.K. Nitric oxide synthases: structure, function and inhibition / W.K. Alderton, C.E. Cooper, R.G. Knowles // Biochemistry Journal. – 2001. – Vol. 357, № 3. – P. 593-615.
139. Andrade-Rocha, F.T. Assesment of increased desquamation of epididymal epithelial cells in semen of men as a predictor of acute epididymitis / F.T. Andrade-Rocha // Urology Journal. – 2011. – Vol. 8, № 4. – P. 320-322.
140. Antonioli, E. Smooth muscle cell behavior in the ventral prostate of the castrated rats / E. Antonioli, H.M. Della-Colleta, H.E. Carvalho // Journal of Andrology. – 2004. – Vol. 25, № 1. – P. 50-56.
141. Armagan, A. Caffeic acid phenethyl ester modulates methotrexate-induced oxidative stress in testes of rat / A. Armagan, E. Uzar, H.R. Yilmaz et al. // Human & Experimental Toxicology. – 2008. – Vol. 27, № 7. – P. 547-552.
142. Aronsson, A. Predictive sites of inflammatory manifestation in the prostatic gland: an experimental study on nonbacterial prostatitis in the rat / A. Aronsson, S. Dahlgren, L. Gatenbeck et al. // The Prostate. – 1988. – Vol. 13, № 1. – P. 17-24.
143. Athanassenas, G.A. Seasonal variation of births in Creece. Temporal changes and regional differences over 24-year period. / G.A. Athanassenas // Chronobiologia. – 1985. – Vol. 12, № 4. – P. 351-357.
144. Aydin, A. Oxidative stress and antioxidant status in non-metastatic prostate cancer and benign prostatic hyperplasia / A. Aydin, Z. Arsova-Sarafinovska, A. Sayal et al. // Clinical Biochemistry. – 2006. – Vol. 39, № 2. – P. 176-179.
145. Banerjee, B.B. Age-dependent and Lobe-Specific Spontaneous Hyperplasia in the Brown Norway Rate Prostate / B.B. Banerjee, S. Banerjee, J.M. Lai // Biology of Reproduction. – 1998. – Vol. 59, № 5. – P. 1163-1170.
146. Banerjee, P.P. Bcl-2 protein expression correlates with cell survival and androgen independence in rat prostatic lobes / B.B. Banerjee, S. Banerjee, T.R. Brown // Endocrinology. – 2002. – Vol. 143, № 5. – P. 1825-1832.
147. Banerjee, P.P. Lobe-specific apoptotic cell death in rat prostate after androgen ablation by castration / B.B. Banerjee, S. Banerjee, K.I.Tilly et al. // Endocrinology. – 1995. – Vol. 136, № 10. – P. 4368-4376.
148. Banerjee, P.P. Age- and lobe-specific responses of the brown Norway rat prostate to androgen / B.B. Banerjee, S. Banerjee, R. Dorsey et al. // Biology of Reproduction. – 1994. – Vol. 51, № 4. – P. 675-684.
149. Banerjee, S. Castration-induced apoptotic cell death in the Brown Norway rat prostate decreases as a function of age / S. Banerjee, P.P. Banerjee, T.R. Brown // Endocrinology. – 2000. – Vol. 141, № 2. – P. 821-832.
150. Banerjee, S. Increased androgen receptor expression correlates with development of age-dependent, lobe-specific spontaneous hyperplasia of the Brown Norway rat prostate / S. Banerjee, P.P. Banerjee, T.R. Brown // Endocrinology. – 2001. – Vol. 142, № 9. – P. 4066-4075.
151. Banerjee, P.P. Regional expression of transforming growth factor-alpha in rat ventral prostate during postnatal development, after androgen ablation, and after an-

drogen replacement. / P.P. Banerjee, S. Banerjee, B.R. Zirkin et al. // Endocrinology. – 1998. – Vol. 139, № 6. – P. 3005-3013.
152. Banks, F.C.L. Smooth muscle and purinergic contraction of the human, rabbit, rat, and mouse testicular capsule. / F.C.L. Banks, G.E. Knight, R.C. Calvert et al. // Biology of Reproduction. – 2006. – Vol. 74, № 3. – P. 473-480.
153. Bartlett, J.M. Differential effects of FSH and testosterone on the maintenance of spermatogenesis in the adult hypophysectomized rat /J.M. Bartlett, G.F. Weinbauer, E. Nieschlag // Journal of Endocrinology. – 1989. – Vol. 121, № 1. – P. 49-58.
154. Bergh, A. Local differences in Leydig cell morphology in the adult rat testis: evidens for a local control of Leydig cells by adjacent semineferous tubules / A. Berg // International Journal of Andrology. – 1982. – Vol. 5, № 3. – P. 325-330.
155. Bethel, C.R. Gene expression changes are age-dependent and lobe specific in the Brown Norway rat model of prostatic hyperplasia / C.R. Bethel, J. Chaudhary, M.D. Anway et al. // The Prostate. – 2009. – Vol. 69, № 8. – P. 838-850.
156. Blanco-Rodriguez, J. Mild hypothermia induces apoptosis in rat testis at specific stages of the seminiferous epithelium / J. Blanco-Rodriguez, C. Martinez-Garcia // Journal of Andrology. – 1997. – Vol. 18, № 5. – P. 535-539.
157. Bogdan, C. Nitric oxide and the regulation of gene expression / C. Bogdan // Trends in Cell Biology. – 2001. – Vol. 11, № 2. – P. 66-75.
158. Borradaile, N.M. Polyploidy impairs human aortic endothelial cell function and is prevented by nicotinamide phosphoribosyltransferase / N.M. Borradaile, J.G. Pickering // American Journal of Physiology – Cell Physiology. – 2010. – Vol. 298, № 1. – P. 66-74.
159. Bossland, M.C. Proliferative lesions of the prostate and other accessory sex glands in male rats / M.C. Bossland, D.L. Tuomari , M.R. Elwell et al. // In Guides for Toxicologic Pathology. – Washington: DC, 1998. – P. 1-20.
160. Botelho Cabral, M.G. Histomorphometry of sexually immature albino rat testis after X-ray-irradiation / M.G. Botelho Cabral, H. Hayashi, S.M. Miraglia// Interciencia. – 1997. – Vol. 22, № 2. – P. 71-80.
161. Bremner, W.J. Immunohistochemical localization of androgen receptors in the rat testis: evidence for stage-dependent expression and regulation by androgens / W.J. Bremner, M.R. Millar, R.M. Sharpe et al. // Endocrinology. – 1994. – Vol. 135, № 3. – P. 1227-1234.
162. Bronson, F.H. Seasonal variation in human reproduction: environmental factors / F.H. Bronson // The Quarterly Review of Biology. – 1995. – Vol. 70, № 2. – P. 141-164.
163. Bruckdorfer, R. The basics about nitric oxide. / R. Bruckdorfer // Molecular Aspects of Medicine. – 2005. – Vol. 26. – P. 3-31.
164. Bryant, B.H. Spermatid Head Retention as a Marker of 2,5-Hexanedione-induced Testicular Toxity in the Rat / B.H. Bryant, H. Yamasaky, M.A. Sandrof // Toxicologic Pathology. – 2008. – Vol. 36, № 2. – P. 552-559.
165. Burnett, A.L. Localization of nitric oxide synthase in the reproductive organs of the male rat. / A.L. Burnett, D.D. Ricker, S.L. Chamness et al. // Biology of Reproduction. – 1995. – Vol. 52, № 1. – P. 1-7.
166. Bussemakers, M.J. Decreased expression of E-cadherin in the progression of rat prostate cancer / M.J. Bussemakers, R.J. van Moorselaar, L.A. Giroldi et al. // Cancer Research. – 1992. – Vol. 52, № 10. – P. 2916-2922.

167. Buttyan, R. Regulation of apoptosis in the prostate gland by androgenic steroids /R. Buttyan, A. Shabsigh, H. Perlman et al. // Trends in Endocrinology & Metabolism. – 1999. – Vol. 10, № 2. – P. 47-54.
168. Byrne, R.L. Peptide growth factors in the prostate as mediators of stromal epithelial interaction // R.L. Byrne, H. Leung, D.E. Neal // British Journal of Urology. – 1996. – Vol. 77, № 5. – P. 627-633.
169. Calvo, A. Morphological and histochemical changes in epididymis of hamsters (Mesocricetus auratus) subjected short photoperiod / A. Calvo, E. Bustos-Obregon, L.M. Pastor // Journal of Anatomy– 1997. – Vol. 191, № 1. – P. 77-78.
170. Candido, E.M. Experimental alcoholism and pathogenesis of prostatic diseases in UChB rats / Candido E.M., Carvalho C.A., Martinez F.E. et al. // Cell Biology International. – 2007. – Vol. 31, № 5. – P. 459-472.
171. Carvalho, C.A. Morphometric and ultrastructure features of the ventral prostate of rats (Rattus norvegicus) submitted to long-term nicotine treatment / C.A. Carvalho, W.J. Favaro, C.R. Padovani et al. // Andrologia. – 2006. – Vol. 38, № 4. – P. 142-151.
172. Carvalho, C.A. Morphological alterations in the prostate stroma of rats submitted to chronic nicotine treatment / C.A. Carvalho, M. Pissolato, E.M. Candido et al. // Microscopy Research and Technique. – 2012. – Vol. 75, № 1. – P. 46-53.
173. Cayatte, C. Protein profiling of rat ventral prostate following chronic finasteride administration / C. Cayatte, C. Pons, J. Guigonis et al. // Mollecular & Cellular Proteomics. – 2006. – Vol. 5, № 11. – P. 2031-2043.
174. Chandra, J. Triggering and modulation of apoptosis by oxidative stress / J. Chandra, A. Samali, S. Orrenius // Free Radical Biology and Medicine. – 2000. – Vol. 29, № 3-4. – P. 323-333.
175. Chandra, S. Oxidative species increase arginase activity in endothelial cells through the RhoA/Rho kinase pathway / S. Chandra, M.J. Romero, A. Satanawi et al. // Brithish Journal of Pharmacology. – 2012. – Vol. 165, № 2. – P. 506-519.
176. Chen, H. Depletion and repopulation of Leydig cells in the testes of aging brown Norway rats /H. Chen, I. Huhtaniemi, B.R. Zirkin // Endocrinology. – 1996. – Vol. 137, № 8. – P. 3447-52.
177. Chen, H. Vitamin E, aging and Leydig cell steroidogenesis. / H. Chen, J. Liu, L. Luo et al. // Experimental Gerontology. – 2005. – Vol.40, № 8-9. – P. 728-736.
178. Chen, H. Effect of glutathione depletion on Leydig cell steroidogenesis in young and old brown Norway rats./ H. Chen, A.S. Pechenino, J. Liu et al. // Endocrinology. – 2008. – Vol. 149, № 5. – P. 2612-2619.
179. Chen H, Zirkin BR. Long-term suppression of Leydig cell steroidogenesis prevents Leydig cell aging. / H. Chen, B.R. Zirkin// PNAS. – 1999. – Vol. 96, № 26. – P. 14877-14881.
180. Chen, H. Aging and caloric restriction: effects on Leydig cell steroidogenesis / H. Chen, L. Luo, J. Liu et al. // Experimental Gerontology. – 2005. – Vol. 40, № 6. – P. 498-505.
181. Cheng, C.Y. Stress induces glucocorticoid-mediated apoptosis of rat Leydig cells in vivo/ C.Y. Cheng, Q. Wang, F.F. Wang et al. // Stress. – 2012. – Vol. 15, № 1. – P.74-78.

182. Cheng, C.Y. Molecular mechanisms of spermatogenesis / C.Y. Cheng // Springer science + Bisness Media, LLC Landes Bioscience. Advances in Experimental Medicine and Biology. 2008. Austin, Texas, USA. Vol. 638. 271p.
183. Chiba, Y. Cultured murine dermal fibroblast-like cells from senescence-accelerated mice as in vitro models for higher oxidative stress due to mitochondrial alterations / Y. Chiba, Y. Yamashita, M. Ueno et al. // Journal of Gerontology and Biol Sci Med Sci. – 2005. – Vol. 60, № 9. – P. 1087-1098.
184. Clement, M. V. Reactive oxygen intermediates regulate cellular response to apoptotic stimuli: an hypothesis. / M.V. Clement, S. Pervaiz // Free Radicals Researches. – 1999. – Vol. 30, № 4. – P. 247-252.
185. Clermont, Y. Connections between the various elements of the cis- and mid-compartments of the Golgi apparatus of early rat spermatids / Y. Clermont, A. Rambourg, L. Hermo // Anatomy Records. – 1994. – Vol. 240, № 4. – P. 469-480.
186. Cocuzza, M. Clinical relevance of oxidative stress and sperm chromatin damage in male infertility: an evidence based analysis / M. Cocuzza, S.C. Sikka, K.S. Athayde et al. // International Brazil Journal of Urology. – 2007. – Vol. 33, № 5. – P. 603-621.
187. Cole, N.B. Oxidative stress causes reversible changes in mitochondrial permeability and structure / N.B. Cole, M.P. Daniels, R.L. Levine et al. // Experimental Gerontology. – 2010. – Vol. 45, № 7-8. – P. 596-602.
188. Colombel, M.C. Hormonal control of apoptosis: the rat prostate gland as a model system / M.C. Colombel, R. Buttyan // Methods of Cellular Biology. – 1995. – Vol. 46. – P. 369-385.
189. Cooke, B.A. Control of steroidogenesis in Leydig cells / B.A. Cooke, M.C. Choi, G. Dirami et al. // The Journal of Steroid Biochemistry & Molecular Biology. – 1992. – Vol. 43, № 5. – P. 445-449.
190. Cooke, B.A. The geterogenity of Leydig cells from mouse and rat testes – evidence for a Leydig cell cycle? / B.A. Cooke, R. Magee-Brown, M. Golding et al. // International Journal of Andrology. – 1981. – Vol. 4, № 3. – P. 355-366.
191. Coutard, M. The rat testicular artery: a model of spontaneous aneurismal-like structure-formation. / M. Coutard, M. Osborne-Pellegrin // American Journal of Pathology. – 1992. – Vol. 141, № 5. – P. 1053-1061.
192. Cowin, P.A. Early-onset endocrine disruptor-induced prostatitis in the rat /P.A. Cowin, P. Foster, J. Pedersen et al. // Environmental Health Perspective. – 2008. – Vol. 116, № 7. – P. 923-929.
193. Creasy, D. M. Pathogenesis of mail reproductive toxicity/ D.M. Creasy // Toicologic Pathology. – 2001. – Vol. 29, № 1. – P. 64-76.
194. Creasy, D. M. Male reproductive system/ D.M. Creasy, P. Foster // Handbook of toxicologic pathology. – San-Diego: Academic press, 2002. – P. 785-786.
195. Culig, Z. Regulation of prostatic growth and function by peptide growth factors / Z. Culig, A. Hobisch, M.V. Cronauer et al. // The Prostate. – 1996. – Vol. 28, № 6. – P. 392-405.
196. Cummings, D.R. Additional confirmation for the effect of environmental light intensity on the seasonality of human conception / D.R. Cummings // Journal of Biosocial Sciences. – 2007. – Vol. 39, № 3. – P. 383-396.
197. Curtin, J. F. Regulation and measurement of oxidative stress in apoptosis.

/ J.F. Curtin, M. Donovan, T.G. Gotter // Journal of Immunological Methods. – 2002. – Vol. 265, № 1-2. – P. 49-72.

198. Danielpour, D. Transdifferentiation of NRP-152 rat prostatic epithelial basal cells to ward a luminal phenotype: regulation by glucocorticoid, insulin growth factor-I and transforming growth factor-beta / D. Danielpour // Journal of Cell Science. – 1999. – Vol. 112, № 2. – P. 169-179.
199. Davidoff, M.S. The neuroendocrine Leydig cells and their stem cell progenitors, the pericytes / M.S. Davidoff, R. Middendorf, D. Müller, A.F. Holstein // Springer Verlag. – 2009. – Advanced in Anatomy, Embryology and Cell Biology, Vol. 9. – 112 p.
200. Davis, K.L. Novel effects of nitric oxide. / K.L. Davis, E. Martin, I.V. Turko et al. // Annual Reviewe of Pharmacology and Toxicology. – 2001. – Vol. 41. – P. 203-236.
201. Deveci, E. Histopathological effects of organomethallic maneb on testis in rats: a light and electron study / E. Deveci // Toxicology and Industrial Health. – 2006. – Vol. 22, № 9. – P. 395-398.
202. Day, M.L. E-cadherin mediates aggregation-dependent survival of prostate and mammary epithelial cells through retinoblastoma cell cycle control pathway / M.L. Day, X. Zhao, C.J. Vallorosi // Journal of Biological Chemistry. – 1999. – Vol. 274. – P. 9656-9664.
203. De Kretser, D.M. Spermatogenesis / D.M. de Kretser, K.L. Loveland, A. Meinhardt et al. // Human Reproduction. – 1998. – Vol. 13, Supplement 1. – P. 1-7.
204. Dhabuwala, C.B. Cigarette Smoking Induces Apoptosis in Rat Testis / C.B. Dhabuwala, J.C. Dunbar, H.Li et al. // Journal of Environmental Pathology, Toxicology and Oncology. – 2002. – Vol. 21, № 3. – P. 243-248.
205. Di Sant Agnesse, P. Neuroendocrine cells of the prostate and neuroendocrine differentiation in prostatic carcinoma: a review of morphologic aspects / P. Di Sant Agnesse // Urology. – 1998. – Vol. 51, № 5. – P. 121-124.
206. Dirami, G. Separation and characterization of Leydig cells and macrophages from rat testes / G. Dirami, L.W. Poulter, B.A. Cooke // Journal of Endocrinology. – 1991. – Vol. 130, № 3. – P. 357-365.
207. Donadio, A.C. Inflammatory cells and MHC class II antigens expression in prostate during time-course experimental autoimmune prostatitis development / A.C. Donadio, M. Depiante-Depaoli // Clinical Immunology and Immunopathology. – 1997. – Vol. 85, № 2. – P. 158-165.
208. Dufau, M.L. Hormonal regulation of androgen production by the Leydig cell. / M.L. Dufau, C.A. Winters, M. Hattori et al. // Journal of Steroid Biochemistry. – 1984. – Vol. 20, № 1. – P. 161-73.
209. El-Shahat, A.E. Altered testicular morphology and oxidative stress induced by cadmium in experimental rats and protective effect of simultaneous green tea extract / A.E. El-Shahat, A. Gabr, A.R. Meki et al. // International Journal of Morphology. – 2009. – Vol. 27, № 3. – P. 757-764.
210. Ercan, F. Role of afferent neurons in stress induced degenerative changes of the bladder / F. Ercan, S. Oktay, N. Erin // Journal of Urology. – 2001. – Vol. 165, № 1. – P. 235-239.
211. Eriksson, A.W. Seasonal variation of livegbirths, stillbirths, extramarital births and twin maternities in Switzerland / A.W. Eriksson, J. Fellman // Twin Research. – 2000. – Vol. 3, № 4. – P. 189-201.

212. Fakoya, F.A. Morphological alterations in the seminiferous tubules of adult Wistar rats: the effects of prenatal ethanol exposure. / F.A. Fakoya, E.A. Caxton-Martins // Folia Morphology. – 2004. – Vol. 63, № 2. – P. 195-102.
213. Fakoya, F.A. Reticulum fibers in the tunica albuginea and peritubular tissue of seminiferous tubules of adult male Wistar rats. / F.A. Fakoya // Acta Histochemistry. – 2002. – Vol. 104, № 3. – P. 279-283.
214. Ferlin, A. Changes in serum insulin-like factor 3 during normal male puberty /A. Ferlin, A. Garolla, F. Rigon et al. // Journal Clinical Endocrinology and Metabolism. – 2006. – Vol. 91. – P. 3426-3431.
215. Flickinger, C.J. Protein secretion in the rat ventral prostate and the relation of Golgi vesicles, cisternae and vacuoles, as studies by electron microscope radioautography / C.J. Flickinger // The Anatomical Record. – 1974. – Vol. 180, № 3. – P. 427-447.
216. Farias, J.G. Oxidative stress in rat testis and epididymis under intermittent hypobaric hypoxia: protective role of ascorbate supplementation/ J.G. Farias, M. Puebla, A. Acevedo et al. //Journal of Andrology. – 2010.– Vol.32, № 3. – P. 314-321.
217. Favaro W.J., Cagnon V.H. Morphometric and morphological features of the ventral prostate in rats submitted to chronic nicotine and alcohol treatment / W.J. Favaro, V.H. Cagnon // Tissue and Cell. – 2006. – Vol.38, № 5. – P. 311-323.
218. Fekete, M. Receptors for luteinizing hormone-releasing gormone, somatostatin, prolactine, and epidermal growth factor in rat and human prostate cancers and in benign prostate hyperplasia / M. Fekete, T.W. Redding, A.M. Comaru-Schally et al. // The Prostate. – 1989. – Vol. 14, № 3. – P. 191-208.
219. Fibbi, B. Chronic inflammation in the pathogenesis of benign prostatic hyperplasia / B. Fibbi, G. Penna, A. Morelli et al. // International Journal of Andrology. – 2010. – Vol. 33, № 3. – P. 475-488.
220. Foley, G.L. Overview of Male Reproductive Pathology /G.L. Foley // Toxicologic Pathology. – 2001. – Vol. 29, № 1. – P. 49-63.
221. Forrester, K. Nitric oxide-induced p53 accumulation and regulation of inducible nitric oxide synthase expression by wild-type p53 / K. Forrester, S. Ambs, S.E. Lupold et al. / PNAS. – 2000. – Vol. 19, № 54. – P. 6369-6375.
222. Forstermann, U. Isoforms of nitric oxide synthase: properties, cellular distribution and expressional control. / U. Forstermann, I. Gath, P. Schwarz et al. // Biochemical Pharmacology. – 1995. – Vol. 50, № 9. – P. 1321-1332.
223. Foster, C. S. Stem cells in prostatic epithelia. C.S. Foster, Y. Ke // International Journal of Experimental. Pathology. – 1997. – Vol. 78, № 5. – P. 311-329.
224. Franck-Lissbrant, I. Testosterone stimulates angiogenesis and vascular regrowth in the ventral prostate in castrated adult rats / I. Frank-Lissbrant, S. Häggström, J.E. Damber et al. // Endocrynology. – 1998. – Vol. 139, № 2. – P. 451-456.
225. Fujii, J. Cooperative function of antioxidant and redox systems against oxidative stress in male reproductive tissues / J. Fujii, Y. Iuchi, S. Matsuki et al. // Asian Journal of Andrology. – 2003. – Vol. 5, № 3. – P. 231-242.
226. Fujisawa, M. Decrease in apoptosis of germ cells in the testes of infertile men with varicocele / M. Fujisawa, H. Hiramine, H. Tanaka et al. // World Journal of Urology. – 1999. – Vol. 17, № 5. – P. 296-300.

227. Fujisawa, M. Expression of endothelial nitric oxide synthase in the Sertoli cells of men with infertility of various causes / M. Fujisawa, K. Yamanaka, H. Tanaka et al. // BJU International. – 2001. – Vol. 87, № 1. – P. 85-88.
228. Fujisawa, H. Accelerated aging of dermal fibroblast-like cells from the senescence-accelerated mouse (SAM): acceleration of changes in DNA ploidy associated with in vitro cellular aging / H. Fujisawa, T. Nishikawa, B.H. Zhu et al. // Journal of Gerontology: Series A. – 1998. – Vol. 53, № 1. – P. 11-17.
229. Gao, H.B. Glucocorticoid induces apoptosis in rat Leydig cells. / H.B. Gao, M.H. Tong, Y.Q. Hu et al. / Endocrinology. – 2002. – Vol. 143, № 1. – P.130-138.
230. Gao, L. Aging alters the functionbal expression of enzymatic and non-enzymatic anti-oxidant defense systems in testicular rat Leydig cells / L. Gao, S. Leers-Sucheta, S. Azhar // Journal of Steroids, Biochemistry & Molecular Biology. – 2004. – Vol. 88, № 1. – P. 61-67.
231. Gatenbeck, L. Stress stimuli and the prostatic gland – an experimental study in the rat / L. Gatenbeck // Scandinavian Journal of Urology and Nephrology. – 1986. – Vol. 99, № 1. – P. 1-11.
232. Gatenbeck, L. Stress stimuli-induced histopathological changes in the prostate: an experimental study in the rat // L. Gatenbeck, A. Aronsson, S. Dahlgren et al. // The Prostate. – 1987. – Vol. 11, № 1. – P. 69-76.
233. Gaytan, F.C. Lucena, E. Munos, R. Paniagua Morphometric aspects of rat testis development /F.C. Gaytan, E. Lucena, R. Munos et al. // Journal of Anatomy. – 1986. – Vol. 145, № 4. – P. 155-159.
234. Gaytan, F. Differentiation of mast cells during postnatal development of neonatally estrogen-treated rats / F. Gaytan, C. Belido, G. Carrera et al. // Cell and Tissue Research. – 1990. – Vol. 259, № 1. – P. 25-31.
235. Gaytan, F. Leydig cell involvement in the paracrine regulation of mast cells in the testicular interstitium of the rat / F. Gaytan, C. Bellido, J. Aceitero et al. // Biology of Reproduction. – 1990. – Vol. 43, № 4. – P. 665-671.
236. Gaytan, F. Mast cells in the testis, epididymis and accessory glands of the rat: effects of neonatal steroid treatment / F. Gaytan, G. Carrera, L. Pinilla et al. // Journal of Andrology. – 1989. – Vol. 10, № 5. – P. 351-358.
237. Gerdes, M.J. Regulation of rat prostate stromal cell myodifferentiation by androgen and TGF-beta 1 / M.J. Gerdes, M. Larsen, T.D. Dang et al. // The Prostate. – 2004. – Vol. 58, № 3. – P. 299-307.
238. Ghatak, S. Age-related changes in the activities of antioxidant enzymes and lipid peroxidation status in ventral and dorsolateral prostate lobes of noble rats / S. Ghatak, S.M. Ho // Biochemical and Biophysical Research Communications. – 1996. – Vol. 222, № 2. – P. 362-367.
239. Gobbo, M.G. Short-term stromal alterations in the rat ventral prostate following alloxan-induced diabetes and the influense of insulin replacement / M.G. Gobbo, S.R. Taboga, D.L. Ribeiro et al. // Micron. – 2012. – Vol. 43, № 2-3. – P. 326-333.
240. Golomb, E. Spontaneous hyperplasia of the ventral lobe of the prostate in aging genetically hypertensive rats /E. Golomb, N. Rosenzweig, R. Eilam et al. // Journal of Andrology. – 2000. – Vol. 21, № 1. – P. 58-64.
241. Gomes, N.N. Morfological changes and oxidative stress in rat prostate exposed to a non-carcinogenic dose of cadmium / N.N. Gomes, S.M.Alvares, F. Zirulnik

et al. // Toxicology Letters. – 2004. – Vol. 153, №3. – P. 365-376.
242. Gong, Y. Nonylphenol induces apoptosis in rat testicular Sertoli cells via endoplasmic reticulum stress / Y. Gong, J. Wu, Y. Huang et al. // Toxicology Letters. – 2009. – Vol. 186, № 2. – P. 84-95.
243. Gong, Y.G. Deprival of testicular innervation induces apoptosis of Leydig cells via caspase-8-dependent signaling: a novel survival pathway revealed / Y.G. Gong, Y.Q. Wang, M. Gu et al. // Biochemical and Biophysical Research Communications. – 2009. – Vol. 382, № 1. – P. 165-170.
244. Gorla, G.R. Polyploidy associated with oxidative injury attenuates proliferative potential of cells / G.R. Gorla, H. Malhi, S. Gupta // Journal of Cell Science. – 2001. – Vol. 114, № 16. – P. 2943-2951.
245. Groschwitz, K.R. Mast cells regulate homeostasis intestinal epithelial migration and barrier function by a chymase/Mcpt4-dependent mechanism / K.R. Groschwitz, R. Ahrens, H. Osterfield et al. // PNAS. – 2009. – Vol. 106, № 52. – P. 22381-22386.
246. Grzywacz, F.W. Does age-associated reduced Leydig cell testosterone production in Brown Norway rats result from under-stimulation by luteinizing hormone? / F.W. Grzywacz, H. Chen, J. Allegretti et al. // Journal of Andrology. – 1998. – Vol. 19, № 5. – P. 625-630.
247. Gupta, R.S. The toxic effects of sodium fluorideon the reproductive system of male rats /R.S. Gupta, T.I. Khan, D. Agrawal et al. // Toxicology and Industrial Health. – 2007. – Vol. 23, № 9. – P. 507-513.
248. Güven, M.C. Ultrastructural effects of cigarette Smoke on Rat Testis / M.C. Güven, B. Can, A. Ergün et al. // European Urology. – 1999. – Vol. 36, № 6. – P. 645-649.
249. Haberman, H. Developmental exposure to estrogens alters epithelial cell adgesion and gap junction proteins in the adult rat prostate / H. Haberman,W.Y. Chang, L. Birch et al. // Endocrinology. – 2001. – Vol. 142, № 1. – P. 359-369.
250. Hales, D.B. Testicular macrophage modulation of Leydig cell steroidogenesis / D.B. Hales // Journal of Reproductive Immunology. – 2002. – Vol. 57, № 1. – P.3-18.
251. Hammel, I. Ontogeny of mast cells in the ventral prostate of the rat / I. Hammel, P. Roizman, R. Massas et al. // International Archive of Allergy: Immunology. – 1990. – Vol. 93, № 2-3. – P. 212-215.
252. Hayashi, N. Morphological and functional heterogeneity in the rat prostate gland / N. Hayashi, Y. Sugimura, J. Kawamura et al. // Biology of Reproduction. – 1991. – Vol. 45, № 2. – P. 308-321.
253. Hardy, M.P. Trends of reproductive hormones in male rats during psychosocial stress: role of glucocorticoid metabolism in behavioral dominance / M.P. Hardy, C.M. Sottas, R. Ge et al. // Biology of Reproduction. – 2002. – Vol. 67, № 6. – P. 1750-1755.
254. Hardy, M.P. Stress hormone and male reproductive function /M.P. Hardy, H. Gao, Q. Dong et al. // Cell and Tissue Researches. – 2005. – Vol. 322, № 1. – P. 147-153.
255. Hayek, O.R. Castration induces acute vasoconstriction of blood vessels in the rat prostate concomitant with a reduction of prostatic nitric oxide synthase activity /O.R. Hayek, A. Shabsigh, S.A. Kaplan et al. // Journal of Urology. – 1999. – Vol. 162, № 4. – P. 1527-1531.
256. Hayward, S.W. Epithelial development in the rat ventral prostate, anterior prostate and seminal vesicle / S.W. Hayward, L.S. Baskin, P.C. Haughney et al. //Acta Anat-

omy. – 1996. – Vol. 155, № 2. – P. 61-93.
257. Hayward, S.W. Stromal development in the ventral prostate, anterior prostate and seminal vesicle of the rat / S.W. Hayward, L.S. Baskin, P.C. Haughney et. al. //Acta Anatomy. – 1996. – Vol. 155, № 2. – P. 94-103.
258. Heindel, J.J., Treinen K.A. Physiology of the Male Reproductive System: Endocrine, Paracrine and Autocrine Regulation / J.J. Heindel, K.A. Treinen // Toxicologic Pathology. – 1989. – Vol. 17, № 2. – P. 411-445.
259. Hikim, A.P. Involvement of nitric oxide-mediated intrinsic pathway signaling in age-related increase in germ cell apoptosis in male Brown-Norway rats. / A.P. Hikim, Y. Vera, D. Vernet et al. // Journal of Gerontology. Biological Science and Medical Science. – 2005. – Vol. 60, № 6. – P. 702-708.
260. Hikosaka, A. Inhibitory effects of soy isoflavones on rat prostate carcinogenesis induced by 2-amino-1-methyl-6-phenylimidazo [4,5-b]pyridine (PhIP) /A. Hikosaka, M. Asamoto, N. Hokaiwado et al. // Carcinogenesis. – 2004. – Vol. 25, №. 3. – P. 381-387.
261. Hofkamp, L. Tresguerres Region-Specific Growth Effects in the Developing Rat Prostate Following Fetal Exposure to Estrogenic Ultraviolet Filters / L. Hofkamp, S. Bradley, J. Tresguerres et al. // Environmental Health Perspectives. – 2008. – Vol. 116, № 7. – P. 867-872.
262. Homma, Y. Promotion of carcinogenesis and oxidative stress by dietary cholesterol in rat prostate / Y. Homma, Y. Kondo, M. Kaneko et al. // Carcinogenesis. – 2004. – Vol. 25, № 6. – P. 1011-1014.
263. Hsu, T.H. Role of spermatic artery in spermatogenesis and sex hormone synthesis / T.H. Hsu, J.K. Huang, R.S. Liu et al. // Archive of Andrologia. – 1993. – Vol. 31, № 3. – P. 191-197.
264. Hu, G. Ingibition of 11β-hydroxysteroid dehydrogenase enzymatic activities by glycyrrhetinic acid in vivo supports direct glucocorticoid-mediated suppression of steroidogenesis in Leydig cells / G. Hu, H. Lin, C.M. Sottas et al. // Journal of Andrology. – 2008. – Vol. 29, № 3. – P. 345-351.
265. Husain Perwez, S. p-53-Mediated Oxidative Stress and Apoptosis / S. Husain Perwez, P. Amstad, P. He et al. // Toxicologic Pathology. – 2004. – Vol. 32, № 1. – P. 163-164.
266. Iguchi, K. Castration- and aging-induced changes in the expression of zinc-transporter and metallothionein in rat prostate / K. Iguchi, N. Morihara, S. Usui et al. // Journal of Andrology. – 2011. – Vol. 32, № 2. – P. 253-258.
267. Iida, H. Association of the developing acrosome with multiple small Golgi units, the Golgi satellites, in spermatids of the musk shrew, Suncus murinus / H. Iida, T. Kaneko, S. Tanaka et al. // Journal of reproducrion and Fertility. – 2000. – Vol. 119. – P. 49-58.
268. Ilio, K.Y. The primary culture of rate prostate basal cells / K.Y. Ilio, J.A. Nemeth, S. Lang et al. // Journal of Andrology. – Vol. 19, № 6. – P. 718-724.
269. Ishibashi, K. Immunohistochemical localization of a water channel, aquaporin 7 (AQP7), in the rat testis / K. Ishibashi, S.Yuasa // Cell and Tissue Research. – 1999. – Vol. 295, № 2. – P. 279-285.
270. Jacobs, S. Exocrine secretion of epidermal growth factor by the rat prostate: effect of adrenergic agents, cholinergic agents, and vasoactive intestinal peptide / S.C. Jacobs, M.T. Story // The Prostate. – 1988. – Vol. 13, № 1. – P. 79-87.

271. Jara, M. Age-induced apoptosis in the male genital tract of the mouse / M. Jara, R. Carballada, P. Esponda // Reproduction. – 2004. – Vol. 127. – P. 359-366.
272. Jeyaraj, D.A. Dinamics of testicular germ cell apoptosis in normal mice and transgenic mice overexpressing rat androgen-binding protein / D.A. Jeyaraj, G. Grossman, P. Petrusz // Reproductive Biology and Endocrinology. – 2003. – Vol.48, № 1. – P. 1-14.
273. Jezenik, K. Desquamation of urinary bladder epithelial cells / K. Jezenik // Pfluger Archive. – 1996. – Vol. 431, № 6. – P. 249-250.
274. Jiang, F.X. Behaviour of spermatogonia following from busulfan treatment in the rat /F.X. Jiang // Anatomy and Embryology. – 1998. – Vol. 198, № 1. – P.53-61.
275. Jimenez, N. Expression of adrenomedullin and proadrenomedullin N-terminal 20 peptide in human and rat prostate / N. Jimenez, A. Calvo, A. Martinez et al. // The Journal of Histochemistry & Cytochemistry. – 1999. – Vol. 47, № 9. – P. 1167-1177.
276. Jindo, T. Protein Kinase Activity Is Central to Rat Germ Cell Apoptosis Induced by Methoxyacetic Acid / T. Jindo, R.N. Wine, Li Ling-Hong et al. // Toxicologic Pathology. – 2001. – Vol. 29, № 6. – P. 607-616.
277. Juarranz, M.G. Vasoactive intestinal peptide (VIP) stimulates rat prostatic epithelial cell proliferation / M.G. Juarranz, G. Bodega, J.C. Prieto et al. // The Prostate. – 2001. – Vol. 47, № 4. – P. 285-292.
278. Kachar, B. Freeze-fracture study of rat ventral prostate: secretory mechanisms in the epithelial cell / B. Kachar, P. P. da Silva // The Anatomical Record. – 1980. – Vol. 198, December. – P. 549-565.
279. Kagan, V. A role for oxidative stress in apoptosis: oxidation and externalization of phosphatidylserine is required for macrophage clearance of cells undergoing Fas-mediated apoptosis / V. Kagan, B. Gleiss, Y.Y. Tyurina et al. // Jornal of Immunology. – 2002. – Vol. 169, № 1. – P. 487-499.
280. Kaido, M. Testicular Damage Caused by Inhalation of Ethilene Oxide in Rats: Light and Electron Microscopic Studies / M. Kaido, K. Mori, O. Koide // Toxicologic Pathology. – 1992. – Vol. 20, № 1. – P. 32-43.
281. Kao, S.H. Increase of oxidative stress in human sperm with lower motility / S.H. Kao, H.T. Chao, H.W. Chen et al. // Fertility and Sterility. – 2008. – Vol. 89, № 5. – P. 1183-1190.
282. Kasai, S. Hepatocyte Growth Factor is a paracrine regulator of rat prostate epithelial growth /S. Kasai, K. Sugimura, K. Matsumoto et al. // Biochemical and Biophysical Research Communications. – 1996. – Vol. 228, № 2. – P. 646-652.
283. Kassim, N.M. The effects of pre- and postnatal exposure to the nonsteroidal antiandrogen flutamide on testis descent and morphology in the Albino Swiss rat / N.M. Kassim, S.W. McDonald, O. Reid et al. // Journal of Anatomy. – 1997. – Vol. 190. – P. 577-588.
284. Kavitha, T.S. Effects of excess corticosterone on NADPH generating enzymes and glucose oxidation in Leydig cells of adult rats /T.S. Kavitha, C.Parthasarathy, R. Sivacumar et al. // Human & Experimental Toxicology. – 2006. – Vol. 25, № 3. – P. 119-125.
285. Kaya, C. Comparison of microvessels densities in rat prostate tissues treated with finasterid, bicalutamide and surgical castration: a preliminary study / C. Kaya, M.

Ozyurek, L.N. Turkeri // International Journal of Urology. – 2005. – Vol. 12, № 2. – P. 194-198.
286. Kenny, H.A. Photoperiod-dependent regulation of inhibin in Siberian hamsters: Regulation of inhibin production and secretion by pregnant mare serum gonadotroin / H.A. Kenny, D.J. Bernard, T.H. Horton et al. // Journal of Endocrinology. – 2002. – Vol. 174. – P. 85-94.
287. Keith, I.M. Cell Relationship in a Wistar rat model of spontaneous prostatitis / I.M. Keith, J. Jin, D. Neal et al. // Journal of Urology. – 2001. – Vol. 166, № 1. – P. 323-328.
288. Khaki, A. Adverse effects of ciprofloxacin on testis apoptosis and sperm parameters in rats / A. Khaki, M. Heidari, M.G. Novin et al. // Iranian Journal of Reproductive Medicine. – 2008. – Vol. 6, № 2. – P. 71-76.
289. Khaki, A. Ultrastructural study of gentamicin and ofloxacin effect on testis tissue in rats: light and transmission electron microscopy / A. Khaki, M.G. Novin, A.A. Khaki et al. // African Journal of Pharmacy and Pharmacology. – 2009. – Vol. 3, № 4. – P. 105-109.
290. Kim, K.H. Nicotine induces apoptosis in TM3 mouse Leydig cells / K.H. Kim, K.J. Joo, H.J. Park et al. // Fertility and Sterility. – 2005. – Vol. 83, № 4. – P. 1093-1099.
291. Koji, T. Male germ cell death in mouse testes: possible involvement of Fas and Fas ligand // Medical Electron Microscopy. Special Review Series: Apoptosis in health and disease. – 2001. – Vol. 34, № 4. – P. 213-222.
292. Koksal, I.T. Potential role of reactive oxygen species on testicular pathology associated with infertility / I.T. Koksal, M. Usta, I. Orhan et al. // Asian Journal of Andrology. – 2003. – Vol. 5, № 2. – P. 95-99.
293. Kohen, R. Oxidation of biological systems: oxidative stress phenomena, antioxidants, redox reactions, and methods for their quantification / R. Kohen, A. Nyska // Toxicologic Pathology. – 2002. – Vol. 30, № 6. – P. 620-650.
294. Kolasa, A. Morphology of the testis and the epididymis in rats with dihydrotestosterone (DHT) deficiency /A. Kolasa, M. Marchlewicz, L. Wenda-Rojevicka. et al. // Roszniki Akademii Medycznej w Biafimstoku. – 2004. – Vol. 49, №. 1. – P. 117-119.
295. Korac, A. Leptin immunoexpression and innervation in rat interscapular brown adipose tissue of cold-acclimated rats: the effects of L-arginine and L-NAME. / A. Korac, B. Buzadzic, V. Petrovic et al. // Folia Histochemistry and Cytobiology. – 2008. – Vol. 46, № 4. – P. 103-109.
296. Korac, A. The role of nitric oxide in remodeling of capillary network in rat interscapular brown adipose tissue after long-term cold acclimation. / A. Korac, B. Buzadzic, V. Petrovic et al. // Histology and Histopathology. – 2008. – Vol. 23, № 4. – P. 441-450.
297. Kukucka, M.A. Isolation and culture og highly enriched population of Leydig cells from guinea-pig (Cavia porcellus) testes / M.A. Kukucka, H.P. Misra // Andrologia. – 1994. – Vol. 26, № 4. – P. 217-224.
298. Kumar, P. Trichloroethylene induced testicular toxity in rats exposed by inhalation /P. Kumar, A.K. Prasad, U. Mani et al. // Experimental Toicology. – 2001. – Vol. 20, № 11. – P. 585-589.

299. Kumar, A.P. Antioxidant prophilaxis in the prevention of prostatic epithelial neoplasia / A.P. Kumar. – USA, 2005. Award Number: W81XWH-04-1-0275. 16 p.
300. Kutlubay, R. Vitamin E Protection from Testicular Damage Caused by Intraperitoneal Aluminium /R. Kutlubay, E.O. Oğuz, B. Can et al. // International Journal of Toxicology. – 2007. – Vol. 26, № 4. – P. 297-306.
301. Kwon, S.M. Development of rat prostatitis model by oral administration of isoflavone and its characteristic / S.M. Kwon, S.I. Kim, D.C. Chun et al. // Yonsei Medical Journal. – 2001. – Vol. 42, № 4. – P. 395-404.
302. Lanning, L.L. Reccommended approaches for the evaluation of testicular and epididymal toxicity / L.L. Lanning, D.M. Creasy, R.E. Chapin et al. // Toxicologic Pathology. – 2002. – Vol. 30, № 4. – P. 507-520.
303. Lam, D.A. Global patterns of seasonal variation in human fertility /D.A. Lam, J.A. Miron // Annals of the New York Academy of Sciences. – 1994. – Vol. 709. – P. 9-28.
304. Lee, C. Role of androgen in prostate growth and regression: stromal-epithelial interaction / C. Lee // The Prostate. – 1996. – Vol. 6. – P. 52-56.
305. Lee, N.P. Nitric oxide and cyclic nucleotides: their roles in junction dynamics and spermatogenesis / N.P. Lee, C.Y. Cheng // Oxidative Medicine and Cellular Longevity. – 2008. – Vol. 1, № 1. – P. 25-32.
306. Leblond, C.P. Definition of the stage of the cycle of the seminiferous epithelium in the rat / C.P. Leblond, Y. Clermont // Annals of the New York Academy of Sciences. – 1952. – Vol. 55. – P. 548-573.
307. Lee, N.P.Y. Nitric oxide/nitric oxide synthase, spermatogenesis, and tight junction dynamics. / N.P.Y. Lee, C.Y. Cheng // Biology of Reproduction. – 2004. – Vol. 70, № 2. – P. 267-276.
308. Lee, N.P. Regulation of Sertoli-germ cell adherens junction dynamics in the testis via the nitric oxide synthase (NOS)/cGMP/proteine kinase G (PRKG)/β-catenin (CATNB) signaling pathway: an in vivo study. / N.P. Lee, D.D. Mruk, C.H. Wong et al. // Biology of Reproduction. – 2005. – Vol. 73, № 3. – P. 458-471.
309. Lissbrant, E. Localization and effects of calcitonin gene-related peptide in the testicular vasculature of the rat / E. Lissbrant, O. Colin, A. Bergh // Journal of Andrology. – 1997. – Vol. 18, № 4. – P. 385-392.
310. Lissbrant, E. Nitric oxide involved in the regulation of the rat testicular vasculature? / E. Lissbrant, U. Löfmark, O. Colin et al. // Biology of Reproduction. – 1997. – Vol. 56, № 5. – P. 1221-1227.
311. Long, R.M. Prostate epithelial cell differentiation and its relevance to the understanding of prostate cancer therapies / R.M. Long, C. Morrissey, J.M. Fitzpatrick et al. // Clinical Science. – 2005. – Vol. 108, № 1. – P. 1-11.
312. Lopez-Beltran, A. Atypical Adenomatous Hyperplasia (Adenosis) of the Prostate: DNA Ploidy and Immunophenotype / A. Lopez-Beltran, J. Qian, R. Montironi et al. // International Journal of Surgical Pathology. – 2005. – Vol. 13, № 2. – P. 167-173.
313. Luo L., Chen H., Zirkin B.R. Are Leydig cell steroidogenic enzymes differentially regulated with aging? // Journal of Andrology. – 1996. – Vol. 17, № 5. – P. 509-515.
314. Luo, L. Temporal relationships among testosterone production, steroidogenic acute regulatory protein (StAR), and P450 side-chain cleavage enzyme (P450scc) during

Leydig cell aging. / L. Luo, H. Chen, B.R. Zirkin // Journal of Andrology. – 2005. – Vol. 26, № 1. – P. 25-31.

315. Ma, Z. Reduction of rat prostate weight by combined quercetin-finasteride treatment is associated with cell cycle deregulation /Z. Ma, T. Hung Nguen, T. Hoa Huynh et al. // Journal of Endocrinology. – 2004. – Vol. 181, № 3. – P. 493-507.
316. MacCalman, C.D. The loss of E-cadherin mRNA transcripts in rat prostatic tumors is accompanied by increased expression of mRNA transcripts encoding fibronectin and its receptor / C.D. MacCalman, P. Brodt, J.D. Doublet et al. // Clinical and Experimental Metastasis. – 1994. – Vol. 12, № 2. – P. 101-107.
317. Maekawa, M. Distribution of actin-filament bundlesin myoid cells, Sertoli cells, and tunica albuginea of rat and mouse testes. / M. Maekawa, T. Nagano, K. Kamimura et al. //Cell and Tissue Reasearches. – 1991. – Vol. 266, № 2. – P. 295-300.
318. Makker, K. Oxidative stress & male infertility / K. Makker, A. Agarwal, R. Sharma // Indian Journal of Medical Researches. – 2009. – Vol. 129, №4. – P. 357-367.
319. Makpol, S. Modulation of collagen synthesis and its gene expression in human skin fibroblasts by tocotrienol-rich fraction / S. Macpol, F.A. Jam, Y.A. Yusof et al. // Archive Medical Scince. – 2011. – Vol. 7, №5. – P. 889-895.
320. Martinez, F.E. Morphology of the ventral prostate and seminal vesicles in an ethanol drinking strain of rats (UChA and UChB) / F.E. Martinez, I.A. Laura, M. Martinez et al. // Journal of submicroscopic Cytology and Pathology. – 2001. – Vol. 31, № 1-2. – P. 99-106.
321. Martinez, V.G. Galectin-1, a cell adhesion modulator, induces apoptosis of rat Leydig cells in vitro / V.G. Martinez, E.H. Pellizzari, E.S. Diaz et al. // Glycobiology. – 2004. – Vol. 14, № 2. – P. 127-137.
322. Martins, M.R. Ultrastructural aspects of spermatids in isogenic black mouse C57BL6J / M.R. Martins, P.J. Silva // International Journal of Morphology. – 2005. – Vol. 24, № 4. – P. 323-328.
323. Matityahou, A. Rapid proliferation of prostatic epithelial cells in spontaneously hypertensive rats: a model of spontaneous hypertension and prostate hyperplasia / A. Matityahou, N. Rosenzweig, E. Golomb // Journal of Andrology. – 2003. – Vol. 24, № 2. – P. 263-269.
324. Matos, H.R. Lycopene and β-carotene protect in vivo iron-induced oxidative stress damage in rat prostate / H.R. Matos, S.A. Marques, O.F. Gomes et al. // Brazilian Journal of Medical and Biological Research. – 2006. – Vol. 39, № 2. – P. 203-210.
325. Maywood, E.S. Differential Testicular Gene Expression in Seasonal Fertility / Maywood E.S., Chahad-Ehlers S., Garabette M.L. et al. // Journal of Biological Rhythms. – 2009. – Vol. 24, № 2. – P. 114-125.
326. Mc Crann, D.J. Vascular smooth muscle cell polyploidy: an adaptive or maladaptive response? / D.J. McCrann, H.G. Nguyen, M.R. Jones et al. // Journal Cellular Physiology. – 2008. – Vol. 215, № 3. – P. 588-592.
327. Mc Lachlan, R.I. Identification of specific sites of hormonal regulation in spermatogenesis in rats, monkeys, and man / R.I. McLachlan, L. O'Donnell, S.J. Meachem et al. // Recent Progress in Hormone Research. – 2002. – Vol. 57. – P. 149-179.

328. Mc Vary, K.T. Growth of the rat prostate gland is facilitated by the autonomic nervous system / K.T. Mc Vary, A. Razzag, C. Lee et al. // Biology of Reproduction. – 1994. – Vol. 51, № 1. – P. 99-107.
329. Mc Vary, K.T. Prostate innervation / K.T. Mcvary, A. Razzag, C. Lee et al. // The Prostate. – 1998. – Vol. 36, № 8 (Supplement). – P. 2-13.
330. Meachem, S.J. Neonatal exposure of rats to recombinant follicle stimulating hormone increases adult Sertoli and spermatogenic cell numbers / S.J. Meachem, R. McLachlan, D.M. de Kretser et al. // Biology of Reproduction. – 1996. – Vol. 54, № 1. – P. 36-44.
331. Mendes, L.O. Mast cells and ethanol consumption: interactions in the prostate, epididymis and testis of UChB rats // L.O. Mendes, J.P. Amorim, G.R. Teixeira et al. // American Journal of Reproduction Immunology. – 2011. – Vol. 66, № 3. – P. 170-178.
332. Mitropoulos, D. In vivo effect of the lipido-sterolic extract of Serenoa repens (Permixion) on mast cell accumulation and glandular epithelium tropism in the rat prostate / D. Mitropoulos, A. Kyroudi, A. Zervas et al. // World Journal of Urology. – 2002. – Vol. 19, № 6. – P. 457-461.
333. Moffit, J.S. Dose-Dependent Effects of Sertoli Cell Toxicants 2,5-Hexanedione, Carbendazim, and Mono-(2-ethylhexyl) phthalate in Adult Rat Testis / J.S. Moffit, B.H. Bryant, S.J. Hall et al. // Toxicologic Pathology. – 2007. – Vol. 35, № 5. – P. 719-727.
334. Montpetit, M.L. Separation of mature rat ventral prostate epithelial and fibroblast cells / M.L. Montpetit, M.P. Tenniswood // The Prostate. – 1989. – Vol. 15, № 4. – P. 315-325.
335. Mora, L.B. Stage B prostate cancer: correlation of DNA ploydy analysis with histological and clinical parametrs / L.B. Mora, L.C. Moscinski, J.I. Diaz et al. // Cancer Control. – 1999. – Vol. 6, № 6. – P. 587-591.
336. Mori, H. Morphometric analysis of Leydig cells in the normal rat testis / H. Mori, A.K. Christensen // The Journal of Cell Biology. – 1980. – Vol. 84, № 2. – P. 340-354.
337. Moron, G. Age –relarted alterations in inflammatory response during experimental autoimmune prostatitis / G. Moron, B. Maletto, M. Orsilles et al. // Mechanisms of Ageing and Development. – 2000. – Vol. 118, № 1-2. – P. 71-85.
338. Morris, A.J. Leydig cell apoptosis in response to ethane dimethansulphonate after both in vivo and in vitro treatment / A.J. Morris, M.F. Taylor, I.D. Morris // Journal of Andology. – 1997. – Vol. 18, № 3. – P. 274-280.
339. Motabagani, M.A. Morphological and morphometric study on the effect of simulated microgravity on rat testis / M.A. Motabagani // Chinese Journal of Physiology. – 2007. – Vol. 50, № 4. – P. 199-209.
340. Motrich, R.D. Autoimmune prostatitis: state of the art / R.D. Motrich, M. Maccioni, C.M. Riera et al. // Scandinavian Journal of Immunology. – 2007. – Vol. 66, № 2-3. – P. 217-227.
341. Mukerjee, B. Morphometric study of rat prostate in normal and under stressed condition / B. Mukerjee, T. Rajan // Journal of Anatomy Society India. – 2004. – Vol. 53, № 2. – P. 29-34.

342. Murakami, T. The blood vascular architecture of the rat testis: a scanning electron microscopic study of corrosion casts followed by light microscopy of tissue sections. / T. Murakami, Y. Uno, A. Ohtsuka et al. // Archive Histology and Cytology. – 1989. – Vol. 52, № 2. – P. 151-172.
343. Murakoshi, M. A significant relationship between glutathione-peroxidase (GSH-PO) localization and biological action of testosterone in rat ventral prostate / M. Murakoshi, R. Ikeda, M. Tagawa // Journal Toxicology Science. – 1999. – Vol. 24, № 3. – P. 209-216.
344. Murakoshi, M. Expression of prostatic glutathione-peroxidase (GSH-PO) in the rat treated with a combination of testosterone and 17-beta-estradiol / M. Murakoshi, R. Ikeda et al. // Tokai Journal of Experimental and Clinic Medicine. – 2003. – Vol. 28, № 2. – P. 45-50.
345. Murakoshi, M. Immunohistochemistry of the rat prostate / M. Murakoshi, R. Ikeda, N. Fukui et al. // Pharmacometrics. – 2002. – Vol. 62, № 2-3. – P. 21-25.
346. Murugesan, P. Studies on the protective role of vitamin C and E against polychlorinated biphenyl (Aroclor 1254)-induced oxidative damage in Leydig cells / P. Murugesan, T. Muthusami, K. Balasubramanian et al. // Free Radical Research. – 2005. – Vol. 39, № 11. – P. 1259-1272.
347. Nakada, T. The effect of oestradiol-17β on connective tissue protein in rat prostate / T. Nakada, Y. Kubota, I. Sasagawa et al. // International Urology and Nephrology. – 1994. – Vol. 26, № 3. – P. 327-335.
348. Nakaya, N. Specific pattern of p53 phosphorylation during nitric oxide-induced cell cycle arrest / N. Nakaya, S.W. Lowe, Y. Taya et al. // Oncogene. – 2000. – Vol. 19, № 54. – P. 6369-6375.
349. Nechifor, M.T. Biochemical changes in rat testis induced in vitro by reactive oxygen species / M.T. Nechifor, C. Constantin, G. Manda et al. // Romanian Archives of Microbiology & Immunology. – 2006. – Vol. 65, № 3-4. – P. 135-140.
350. Nemeth, J.A. Prostate ductal system in rats: regional variation in stromal organization / J.A. Nemeth, C. Lee // The Prostate. – 1996. – Vol. 28, № 2. – P. 124-128.
351. Nemeth, J.A. Prostatic ductal system in rats: tissue-specific expression and regional variation in stromal distribution of transforming growth factor-beta 1 /J.A. Nemeth, J.A. Sensibar, R.R. White et al. // The Prostate. – 1997. – Vol. 33, № 1. – P. 64-71.
352. Nevalainen, M.T. Androgen-dependent expression of prolactin in rat prostate epithelium in vivo and in organ culture /M.T. Nevalainen, E.M. Valve, T. Ahonen et al. // The FASEB Journal. – 1997. – Vol. 11. – P. 1297-1307.
353. Nevalainen, M.T. Epithelial defect in prostates of Stat5a-Null mice / M.T. Nevalainen, T.J. Ahonen, H. Yamashita et al. // Laboratory Investigation. – 2000. – Vol. 162, № 6. – P. 2324-2329.
354. Nieschlag, E. Role of FSH in the regulation of spermatogenesis: clinical aspects /E. Nieschiag, M. Simoni, J. Gromoll et al.// Clinical Endocrinology. – 1999. – Vol. 51, № 2. – P. 139-146.
355. Nishi, N. Rat prostatic growth factors: purification and characterization of high and low molecular weight epidermal growth factors from rat dorsolateral prostate / N. Nishi, C. Shimizu, T. Okutani et al. // Biochimica et Biophysica Acta (BBA) – Molecular Cell Research. – 1991. – Vol. 1095, № 3. – P. 268-275.

356. Nyska, A. New Tools in Therapeutic Research – Prostatic Cancer and Models / A. Nyska, A. Dayan, R.R. Maronpot // Toxicologic Pathology. – 2002. – Vol. 30, № 2. – P. 283-287.
357. O'Shaughnessy, P.J. Leydig cell regeneration and expression of cell signaling molecules in the germ cell-free testis / P.J. O'Shaughnessy, I.D. Morris, P.J. Baker // Reproduction. – 2008. – Vol. 135, № 6. – P. 851-858.
358. Oda, S.S. Protective effect of viamin E and selenium combination deltamethrin induced reproductive toxity in male rats / S.S. Oda, Z.K. El-Maddawy // Experimental and Toxicologic Pathology. – 2012. – Vol. 64, № 7-8. – P. 813-819.
359. Odum, J. Guidance document for histologic evaluation of endocrine and reproductive tests in rodents / J. Odum, D. Creasy, J. Cartwright et al. // ENV/JM/MONO. – 2009. – Vol. 11, № 106.
360. Oka, M. Effect of the phytotherapeutic agent Eviprostat on 17beta-estradiol-induced nonbacterial inflammation in the rat prostate / M. Oka, M. Ueda, T. Oyama et al. // The Prostate. – 2009. – Vol. 69, № 13. – P. 1404-1410.
361. Okamura, M. Possible Mechanisms Underlying the Testicular Toxicity of Oxfendazole in Rats /M. Okamura, T. Watanabe, Y. Kashida Y. et al. // Toxicologic Pathology. – 2004. – Vol. 32, № 1. – P. 1-8.
362. Oke, B.O. Partitioning of the Golgi apparatus in rat primary and secondary spermatocytes during meiosis / B.O. Oke, C.A. Suarez-Quian // Anatomy Records. – 1992. – Vol. 233, № 2. – P. 245-256.
363. Olaso, R. Expression of type I and II receptors for transforming growth factor in the adult rat testis / R.Olaso, C. Pairault, R.Habert // Histochemistry and Cell Biology. – 1998. – Vol. 110, № 6. – P. 613-618.
364. Ombelet, W. Chronobiological fluctuations in semen parameters with a constant absistentce period / W. Ombelet, M. Maes, H. Vandeput et al. // Archive of Andrologia. – 1996. – Vol. 37. – P. 91-96.
365. Omezzine, A. Caspase-3 and -6 expression and activation are targeted by hormone action in the rat ventral prostate during the apoptotic cell death process / A. Omezzine, C. Mauduit, E. Tabone et al. // Biology of Reproduction. – 2003. – Vol. 65, № 3. – P. 752-760.
366. Ono, Y. Androgen-dependent blood flow control and morphological changes of the capillaries in rat prostate // Y. Ono, K. Suzuki, H. Yuasa et al. // International Journal of Andrologia. – 2004. – Vol. 27, № 1. – P. 50-56.
367. Ono, Y. Ultrastructural changes in subepithelial capillaries and their surrounding stroma in rat prostate and seminal vesicle after castration // Y. Ono, K. Suzuki, H. Yuasa et al. // Tonoku Journal of Experimental Medicine. – 2003. – Vol. 201, № 1. – P. 29-38.
368. Ordonez, C. Epithelial desquamation in asthma artifact or pathology? / C. Ordonez, R. Fernando, M.H. Dallas et al. // American Journal of Respiratory and Critical Care Medicine. – 2000. – Vol. 162, № 6. – P. 2324-2329.
369. Orlowski, J. Epithelial-stromal interactions in the regulation of the rat ventral prostate function: identification and characterization of pathways for androgen metabolism in isolated cell types / J. Orlowski, A.F. Clark // Endocrynology. – 1991. – Vol. 128, № 2. – P. 872-884.

370. Orsilles, M.A. Oxidative stress-related parameters in prostate of rats with experimental autoimmune prostatitis / M.A. Orsilles, M. Depiante-Depaoli // The Prostate. – 1998. – Vol. 34, № 4. – P. 270-274.
371. Orth, J.M. Proliferation of Sertoli cells in fetal and postnatal rats: a quantitative and autoradiographic study. / J.M. Orth // Anatomy Records. – 1982. – Vol. 203, № 4. – P. 485-492.
372. Pajarinen, J. Incidence of disorders of spermatogenesis in middle aged finish men, 1981-91: two necropsy series /J. Pajarinen, P. Laippala, A. Penttila. et al. // BMJ. – 1997. – Vol. 314. – P. 13–18.
373. Palapattu, G.S. Prostate carcinogenesis and inflammation: emerging insights / G.S. Palapattu, S. Sutcliffe, P.J. Bastian et al. // Carcinogenesis. – 2005. – Vol. 27, № 7. – P. 1170-1181.
374. Papadoukakis, S. Quantitative study of mast cells in experimentally induced benign prostatic hyperplasia / S. Papadoukakis, A. Kyroudi-Voulgary, M.C. Truss et al. // Urology International. – 2010. – Vol. 84, № 1. – P. 100-104.
375. Parthasarathy, C. Differential response of Leydig cells in expressing 11β-HSD type I and cytochrome P_{450} aromatase in male rats subjected to corticosterone deficiency / C. Parthasarathy, S. Yuvaraj, R. Ilangovan et al. // Mollecular and Cellular Endocrinology. – 2009. – Vol. 311, № 1-2. – P. 18-23.
376. Pechenino, A.S. Superoxide dismutase in the prostate lobes of aging Brown Norway rats / A.S. Pechenino, T.R. Brown // The Prostate. – 2006. – Vol. 66, № 5. – P. 522-535.
377. Pelletier, G. Effects of estradiol on prostate epithelial cells in the castrated rat / G. Pelletier // Journal of Histochemistry & Cytochemistry. – 2002. – Vol. 50, № 11. – P. 1517-1523.
378. Peltola, V. Induction of lipid peroxidation during steroidogenesis in the rat testis / V. Peltola, I. Huhtaniemi, T. Metsa-Ketela et al. // Endocrinology. – 1996. – Vol. 137, № 1. – P. 105-112.
379. Petein, M. Morphonuclear relationship between prostatic intraepithelial neoplasia and cancers as assessed by digital cell image analysis / M. Petein, P. Michel, R. van Velthoven et al. // American Journal of Clinical Pathology. – 1991. – Vol. 96, № 5. – P. 628-634.
380. Petrovic, V. Antioxidative defence alterations in skeletal muscle during prolonged acclimation to cold: role of L-arginine/NO-producing pathway / V. Petrovic, B. Buzadzic, A. Korac et al. // The Journal of Experimental Biology. – 2008. – Vol. 211, № 1. – P. 114-120.
381. Pinto, L.C. Proliferative, strucrural and molecular features of the Mdx mouse prostate / L.C. Pinto, W.J. Favaro, V.H. Cagnon // International Journal of Experimental Pathology. – 2010. – Vol. 91, № 5. – P. 408-419.
382. Place, N.J. Graded response to short photoperiod during development and early adulthood in Siberian hamsters and the effects on reproduction as females age / N.J. Place, J. Cruickshank // Hormones and Behaviour. – 2009. – Vol. 55, № 3. – P. 390-397.
383. Plećas, B. Propranolol treatment affects ventral prostate blood vessels and serum testosterone concentration in adult rats / B. Plećas, A. Glavaski, T. Solarović // Andrologia. – 1997. – Vol. 29, № 2. – P. 109-114.

384. Plećas, B. Ventral prostate structure and serum testosterone levels after chronic treatment with isoproterenol in adult rats with different androgen status / B. Plećas, A. Glavaski, M. Hristić et al. // Archive of Andrologia. – 1998. – Vol. 40, № 3. – P. 225-236
385. Pomerantz, D.K. Nitric oxide is a mediator of the ingibitory effect of activated macrophages on production of androgen by the Leydig cells of the mouse / D.K. Pomerantz, V. Pitelka // Endocrinology. – 1998. – Vol. 139, № 3. – P. 922-931.
386. Prahalada, S. Morphological and hormonal changes in the ventral and dorsolateral prostatic lobes of rats treated with finasteride, a 5-alpha reductase ingibitor / S. Prahalada, L. Rhodes, S.J. Grossman et al. // The Prostate. – 1998. – Vol. 35, № 3. – P. 157-164.
387. Prins, G.S. Immunocytochemical analysis of androgen receptors along the ducts of the separate rat prostate lobes after androgen withdrawal and replacement / G.S. Prins, L. Birch // Endocrinology. – 1993. – Vol. 132, № 1. – P. 169-178.
388. Properzi, G. Postnatal development and distribution of peptide-containing nerves in the genital system of the male rat / G. Properzi, G. Cordeschi, S. Francavilla // Histochemistry. – 1992. – Vol. 97, № 1. – P. 61-68.
389. Qin, D.N. Studies on relationship between testicular capsule and sperm transport in rat testis. / D.N. Qin, M.A. Lung // Asian Journal of Andrology. – 2000. – Vol. 2, № 3. – P. 191-198.
390. Quintar, A.A. Acute inflammation promotes early cellular stimulation of the epithelial and stromal compartments of the rat prostate / A.A. Quintar, A. Doll, C. Leimgruber et al. // The Prostate. – 2010. – Vol. 70, № 11. – P. 1153-1165.
391. Rajasekaran, M. Rho-kinase ingibition improves erectile function in aging male Brown-Norway rats / M. Rajasekaran, S. Wite, A. Baquir et al. // Journal of Andrology. – 2005. – Vol. 26, № 2. – P. 182-188.
392. Rajeswary, S. Modulation of antioxidant defense system by the environmental fungicide carbendazim in Leydig cells of rats. / S. Rajeswary, B. Kumaran, R. Ilangovan et al. // Reproductive Toicology. – 2007. – Vol. 24, № 3-4. – P. 371-380.
393. Ramos, J.G. Prenatal exposure of low doses of bisphenol A alters the periductal stroma and glandular cell function in the rat ventral prostate /J.G. Ramos, J. Varayoud, C. Sonnenschein et al. // Biology of Reproduction. – 2001. – Vol. 65, № 4. – P. 1271-1277.
394. Rehm, S. Effects of Food Restriction on the Testis and Accessory Sex Glands in Maturing Rats /S. Rehm, T.E. White, E.A. Zahalka et al. // Toxicologic Pathology. – 2008. – Vol. 36, № 5. – P. 687-694.
395. Rezvanfar, M.A. Protection of cyclophosphamide-induced toxicity in reproductive tract histology, sperm characteristics, and DNA damage by an herbal source; evidence for role of free-radical toxic stress / M.A. Rezvanfar, R.A. Sadrkhanlou, A. Ahmadi et al. // Human & Experimental Toxicology. – 2008. – Vol. 27, № 12. – P. 901-910.
396. Ribeiro, D.L. Diabetes induces stromal remodelling and increase in chondroitin sulphate proteoglycans of the rat ventral prostate. / D.L. Ribeiro, S.R. Taboga, R.M. Góes // International Journal of Experimental Pathology. – 2009. – Vol. 90, № 4. – P. 400-411.

397. Ribeiro, D.L. Malignant lesions in the ventral prostate of alloxan-induced diabetic rats. / D.L. Ribeiro, S.F. Marques, S. Alberty et al. // International Journal of Experimental Pathology. – 2008. – Vol. 89, № 4. – P. 276-283.
398. Risbridger, G.P. Minireview: regulation of prostatic stem cells by stromal niche in health and diseases / G.P. Risbridger, R.A. Taylor // Endocrinology. – 2008. – Vol. 149, № 9. – P. 4303-4306.
399. Rodrígues, R. Evolution of neuroendocrine cells population and peptidergic innervation, assessed by discriminant analysis, during postnatal development of the rat prostate / R. Rodríques, J.M. Pozuelo, A.S. Alberca et al. // Image Analysis & Stereology. – 2007. – Vol. 26, № 1. – P. 1-11.
400. Rodrígues, R. Presence of neuroendocrine cells during postnatal development in rat prostate: immunohistochemical, molecular, and quantitative study / R. Rodríques, J.M. Pozuelo, R. Martín et al. // The Prostate. – 2003. – Vol. 57, № 2. – P. 176-185.
401. Rodrígues, R. Stereological quantification of nerve fibers immunoreactive of PGP 9.5, NPY, and VIP in rat prostate during postnatal development / R. Rodríques, J.M. Pozuelo, R. Martín et al. // Journal of Andrology. – 2005. – Vol. 26, № 2. – P. 197-204.
402. Rojansky, N. Seasonality in human reproducrtion: an update / N. Rojansky, A. Brzezinski, J. Schenker // Human Reproducrion. – 1992. – Vol. 7, № 6. – P. 735-745.
403. Rosai J. An Evolutionary View of Neuroendocrine Cells and Their Tumors /J. Rosai //International Journal of Surgical Pathology. – 2001. – Vol. 9, № 2. – P. 87-92.
404. Rouleau, M. Ductal heterogeneity of cytokeratins, gene expression, and cell death in the rat ventral prostate / M. Rouleau, J. Leger, M. Tenniswood // Mollecular Endocrinology. – 1990. – Vol. 4, № 12. – P. 2003-2013.
405. Rudolfsson, S.H. Testosterone-stimulated growth of the rat prostate may be driven by tissue hypoxia and hypoxia-inducible factor 1-α / S.H. Rudolfsson, A. Bergh // Journal of Endocrinology. – 2008. – Vol. 196, № 1. – P. 11-19.
406. Russinova, A.I. Acrosomal component of rat round spermatids recognized by a novel monoclonal antibody / A.I. Russinova, N.N. Atanasova, M.L. Pascaleva et al. // Endocrine regulations. – 1998. – Vol. 32. – P. 155-159.
407. Russel, L.D. Histological and histopathological evaluation of the testis / L.D. Russel, R.A. Ettlin, A.P. Sinha Hikim et al. // Clearwater, Cache River Press, Florida, 1990. – 286 p.
408. Sakamoto, S. Effects of danazol on DNA synthesis in rat prostate / S. Sakamoto, T. Mori, K. Sawaki et al. // The Prostate. – 1993. – Vol. 22, № 2. – P. 119-124.
409. Sakr, S.A. Effect of selenium on carbimazole-induced histopatholigical and histochemical alterations in prostate of albino rats / S.A. Sakr, H.A. Mahran, A.F. Nofal // American Journal of Medicine and Medical Sciences. – 2000. – Vol. 80, № 7. – P. 993-1006.
410. Santamaria L. Neuroendocrine Cells and Peptidergic innervation in Human and Rat prostate / L. Santamaria, I. Ingelmo, L. Alonso et al. – Advances in anatomy embryology and cell biology 194. Springer- Verlag, 2007. – 80 p.
411. Santamaria, L. Histochemistry and ultrastructure of nerve fibers and contractile cells in the tunica albuginea of the rat testis. / L. Santamaria, A. Reoyo, J. Regadera et al. // Acta Anatomy. – 1990. – Vol. 139, № 2. – P. 126-133.

412. Sáttolo, S. Influence of hormonal replacement on the ventral lobe of the prostate of rats (Rattus norvegicus albinus) submitted to chronic ethanol treatment /S.Sáttolo, C.A. Carvalho, V.H. Cagnon // Tissue and Cell. – 2004. – Vol. 36, № 6. – P. 417-430.
413. Schalken, J.A. Cellular and molecular biology of the prostate: stem cell biology / J.A. Schalken, G. van Leenders // Urology. – 2003. – Vol. 62, № 5. – P. 11-20.
414. Schauer, I.G. Elevated epithelial expression of interleukin-8 correlates with myofibroblast reactive stroma in benign prostatic hyperplasia / I.G.Schauer, S.J. Ressler, J.A. Tuxhorn et al. // Urology. – 2008. – Vol. 72, № 1. – P. 205-213.
415. Schauer, I.G. The functional role of reactive stroma in benign prostatic hyperplasia. / I.G. Schauer, D.R. Rowley // Differentiation. – 2011. – Vol. 82, № 4-5. – P. 200-210.
416. Schulze, C. Sertoli cells and Leydig cells in man. /C. Schulze. – Berlin – Heidelberg – New York – Tokyo: Springer Verlag, Advances in anatomy, embryology and cell biology, 1984. – 104p.
417. Scolnik, M. The development of vascular supply of normal rat prostate during the sexual maturation: an angiographic study / M. Scolnik, G. Tykochinsky, C. Servadio et al. // The Prostate. – 1992. – Vol. 21, № 1. – P. 1-14.
418. Seethalakshmi, L. 17-beta-estradiol induced prostatitis in the rat is an autoimmune disease / L. Seethalakshmi, R.S. Bala, R.K. Malhorta et al. // Journal of Urology. – 1996. – Vol. 156, № 5. – P. 1838-1842.
419. Shabsigh, A. Early effects of castration on the vascular system of the rat ventral prostate gland /A. Shabsigh, N. Tanji, V. D'Agati et al. // Endocrynology. – 1999. – Vol. 140, № 4. – P. 1920-1926.
420. Shabsigh, A. Rapid reduction in blood flow to the rat ventral prostate gland after castration: preliminary evidence that androgens influence prostate size by regulating blood flow to the prostate gland and prostatic endothelial cell survival / A. Shabsigh, D.T. Chang, D.F. Heitjan et al. // The Prostate. – 1998. – Vol. 36, № 3. – P. 201-206.
421. Shabsigh, A. Unique morphological aspects of the rat ventral prostate gland revealed by vascular corrosion casting / A. Shabsigh, B. Lee, R. Buttyan // The Prostate. – 1999. – Vol. 39, № 4. – P. 240-245.
422. Shabsigh, A. Vascular anatomy of the rat ventral prostate / A. Shabsigh, N. Tanji, V. D'Agati, T. Burchardt et al. // The Anatomical Record. – 1999. – Vol. 256, № 4. – P. 403-411.
423. Shibata, Y. Hormonal and morphologic evaluation of the effects of antiandrogens on the blood supply of the rat prostate / Y. Shibata, Y. Ono, B. Kashiwagi et al. // Urology. – 2003. – Vol. 62, № 5. – P. 942-946.
424. Shiraishi, H. ER stress-induced apoptosis and caspase-12 activation occurs downstream of mitochondrial apoptosis involving Apaf-1 / H. Shirashi, H. Okamoto, A. Yoshimura et al. // Journal of Cell Science. – 2006. – Vol. 119, № 19. – P. 3958-3966.
425. Siwik, D.A. Oxidative stress regulates collagen synthesis and matrix metalloproteinase activity in cardiac fibroblasts / D.A. Siwik, P.J. Pagano, W.S. Colucci // American Journal of Physiology and Cell Physiology. – 2001. – Vol. 280, № 1. – P. 53-60.
426. Slater, M. Changes in growth factor expression in the ageing prostate may disrupt epithelial-stromal homeostasis / M. Slater, J.A. Barden, C.R. Murphy // Histochemistry Journal. – 2000. – Vol. 32, № 6. – P. 357-364.

427. Sluczanowska-Glabowska, S. Morphology of the epithelial cells and expression of androgen receptor in rat prostate dorsal lobe in experimental hyperprolactinemia / S. Sluczanowska-Glabowska, M. Laszczynska, W. Glabowski // Folia Histochemica et cytobiologia. – 2006. – Vol. 44, № 1. – P. 25-30.
428. Song, Y. Zinc transporter expression profiles in the rat prostate following alterations in dietary zinc // Y. Song, V. Elias, C.P. Wong et al. // Biometals. – 2010. – Vol. 23, № 1. – P. 51-58.
429. Stuehr, D.J. Structure-function aspects in the nitric oxide synthases /D.J. Stuehr // Annual Review Pharmacol Toxicol. – 1997. – Vol. 37. – P. 339-359.
430. Suwa, T. A Retrospective Analysis of Background Lesions and Tissue Accountability for Male Accessory Sex Organs in Fischer-344 Rats / T. Suwa,
A. Nyska, J.C. Peckham et al. // Toxicologic Pathology. – 2001. – Vol. 29, № 4. – P. 467-468.
431. Suwalsky, M. Plasma absorption and ultrastructural changes of rat testicular cells induced by lindane / M. Suwalsky, F. Villena, D. Marcus et al. // Human & Experimental Toxicology. – 2000. – Vol. 19, № 9. – P. 529-533.
432. Suzuki, T. Studies of distribution of blood vessels of normal rat prostate, seminal vesicles, coagulating glands and vasa deferentia / T. Suzuki, K. Suzuki // Nihon Hinyokika Gakkai Zasshi. – 1986. – Vol. 77, № 7, P. 1099-1107.
433. Syntin, P. Gene Expression in Brown Norway Rat Leydig Cells: Effects of Age and of Age-Related Germ Cell Loss / P. Syntin, H. Chen, B.R. Zirkin // Endocrinology. – 2001. – Vol. 142, № 12. – P. 5277-5285.
434. Taboga, S.R. Nuclear phenotypes and morphometry of human secretory prostate cells: a comparative study of benign and malignant lesions in Brazilian patients / S.R. Taboga, A.B. Dos Santos, A. Gonzatti et al. // Caryologia. – 2003. – Vol. 56, № 3. – P. 315-322.
435. Taepongsorat, L. Stimulating effects of quercetine on sperm quality and reproductive organs in adult male rats / L. Taepongsorat, P. Tangpraprutgul, N. Kitana et al. // Asian Journal of Andrology. – 2008. – Vol. 10, № 2. – P. 249-258.
436. Takis, A. Impact of hypercholesterol diet (HD) on the antioxidant system of the rat ventral prostate / A. Takis, A. Kyroudi-Voulgari, K. Ploumidou et al. // European Urology. – 2009. – Vol. 8, № 4. – P. 208.
437. Tam, N.C Androgenic Regulation of Oxidative Stress in the Rat Prostate: involvement of NAD (P) H oxidases and antioxidant defense machinery during prostatic involution and regrowth /N.C. Tam, Y. Gao, Y-K. Leung et al. //
The American Journal of Pathology. – 2003. – Vol. 163, № 6. – P. 2513-2522.
438. Tang, J. Etiopathogenesis of benign prostatic hyperplasia / J. Tang, J. Yang // Indian Journal of Urology. – 2009. – Vol. 25, № 3. – P. 312-317.
439. Taniguchi, S. Influence of inflammation and aging on macrophage inhibitory cytokine-1 gene expression in rat ventral prostate / S. Taniguchi, R. Taoka, M. Inui et al. // Urology. – 2009. – Vol. 73, № 2. – P. 410-414.
440. Tanii, I. Change in expression of a 90-kDa glycoprotein GP90-MC301 during prenatal and postnatal testicular development: a differentiation marker for rat germ cells /I. Tanii, K.Yoshinaga // Histochemistry and Cell Biology. – 2002. – Vol. 118, № 5. – P. 409-414.

441. Tash, J.S. Long-term (6-wk) hindlimb suspension inhibits spermatogenesis in adult male rats /J.S. Tash, D.C. Johnson, G.C. Enders // Journal of Applied Physiology. – 2002. – Vol. 92, № 3. – P. 1191-1198.
442. Taylor, M.F. Leydig cell apoptosis in the rat testes after administration of the cytotoxin ethane dimethanesulfonate: role of the Bcl-2 family members. / M.F. Taylor, I. Woolverige, A.D. Metcalfe et al. // Journal of Endocrinology. – 1998. – Vol. 157, № 2. – P. 317-326.
443. Teerds, K.J. The development of rat Leydig cell progenitors in vitro: how essential is luteinising hormone? /K.J. Teerds, E. Rijntjies, M.B. Veldhuizen-Tsoerkan et al. // Journal of Endocrinology. – 2007. – Vol. 194, № 3. – P. 579-593.
444. Teng, X. Effect of testosterone on spermatogenesis: dynamics of testosterone secretion in adult rat testis / X. Teng, Z. Min, Y. Zhu et al. // Zhonghua Wai Ke Za Zhi. – 1999. – Vol. 37, № 10. – P. 635-638.
445. Turner, T.T. Oxidative Stress: A Common Factor in Testicular Dysfunction / T.T. Turner, J.J. Lysiak // Journal of Andrology. – 2008. – Vol. 29, № 5. – P 488-498.
446. Terry, D.E. Glycosaminoglycans in the three lobes of the rat prostate following castration and testosterone treatment. / D.E. Terry, A.F. Clark // Biochemistry and Cell Biology. – 1996. – Vol. 74, № 5. – P. 653-658.
447. Terry, D.E. Influence of testosterone on chondroitin sulphate proteoglycan in the rat prostate. / D.E. Terry, A.F. Clark // Biochemistry and Cell Biology. – 1996. – Vol. 75, № 5. – P. 645-651.
448. Toledo, M.S. Migrating mast cells in the gallbladder epithelium of cattle and sheep / M.S. Toledo, C.R. Morales, L.A. Pereyra et al. // Histochemistry and Cell Biology. – 1981. – Vol. 72, № 3. – P. 433-442.
449. Tonomura, N. The role of oxidative stress in apoptosis / N. Tonomura. – USA: University of Massachusetts at Amherst, 2003. – 314 p.
450. Torring, N. Epidermal growth factor in the rat prostate: production, tissue content and molecular forms in the different prostatic lobes / N. Torring, P.E. Jorgensen, S.S. Poulsen et al. // The Prostate. – 1998. – Vol. 35, № 1. – P. 35-42.
451. Untergasser, G. Benign prostatic hyperplasia: are-related tissue remodeling. / G. Untergasser, S. Madersbacher, P. Berger // Experimenthal Gerontology. – 2005. – Vol. 40, № 3. – P. 121-128.
452. Van Coppenolle, F. Effects of hyperprolactinemia on rat prostate growth: evidence of androgeno-dependence / F. van Coppenolle, C. Slomianny, F. Carpentier et al. // The American Journal of Physiology, Endocrinology and Metabolism. – 2001. – Vol. 280, № 1. – P. 120-129.
453. Vasilijevic, A. The effects of cold acclimation and nitric oxide on antioxidative enzymes in rat pancreas / A. Vasilijevic, B. Buzadzic, A. Korac et al. // Comparative Biochemistry and Physiology Part C: Toxicology & Pharmacology. – 2007. – Vol. 145, № 4. – P. 641-647.
454. Villamaior P.S., Felisbino S.L., Taboga S.R., Carvalho H.F. Collagen fiber reorganization in the rat ventral prostate following androgen deprivation: a possible role for smooth muscle cells /P.S. Villamaior, S.L. Felisbino,S.R. Taboga // The Prostate. – 2000. – Vol. 45, № 5. – P. 253-258.

455. Vornberger, W. Androgen receptor distribution in rat testis: new implications for androgen regulation of spermatogenesis / W. Vornberger, G. Prins, N. Musto et al. // Endocrinology. – 1994. – Vol. 134, № 5. – P. 2307-2316.
456. Vozianov, A.F. Influence of chronic inflammatory process of prostate and urethra on clinical course of benign prostatic hyperplasia / A.F. Vozianov, S.P. Pasiechnikov, V.S. Gritsai // European Urology. – 2009. – Vol. 8, № 4. – P. 208.
457. Vykhovanets, E.V. Experimental rodent models of prostatitis: limitations and potential / E.V. Vykhovanets, M.I. Resnick, G.T. MacLennan et al. // Prostate Cancer and Prostatic Diseases. – 2007. – Vol. 10, № 1. – P. 15-29.
458. Walker, W.H. Molecular mechanism of testosterone action in spermatogenesis / W.H. Walker // Steroids. – 2009. – Vol. 74, № 7. – P. 602-607.
459. Walker, W.H. Molecular mechanisms controlling Sertoli cell proliferation and differentiation / W.H. Walker // Endocrinology. – 2003. – Vol. 144, № 9. – P. 3719-3721.
460. Walker, W.H. Testosterone signaling and the regulation of spermatogenesis /W.H. Walker // Spermatogenesis. – 2011. – Vol.1, № 2. – P. 116-120.
461. Wang, Z. Genes regulated by androgen in the rat ventral prostate / Z. Wang, R. Tufts, R. Haleem et al. // PNAS. – 1997. – Vol. 94, № 24. – P. 12999-13004.
462. Wang, Z.Q. Germ-cell degeneration in experimental unilateral cryptorchidism: role of apoptosis / Z.Q.Wang, T. Todani, Y. Watanabe // Pediatric Surgery International. – 1998. – Vol. 14, № 1-2. – P. 9-13.
463. Wang, J.M. Requuirement of innervation for maintenance of structural and functional integrity in the rat prostate / J.M. Wang, K.T. Mc Vary, L. Chung // Biology of reproduction. – 1991. – Vol. 44, № 6. – P. 1171-1176.
464. Wang, Y. Cell differentiation lineage in the prostate / Y. Wang, S. Hayward, M. Gao et al. // Differentiation. – 2001. – Vol. 68, № 4-5. – P 270-279.
465. Wang, Z. Expression and localization of basic fibroblast growth factor in diabetic rat prostate / Z. Wang, K. Ikeda, Y. Wada et al. // BJU International. – 2000. – Vol. 85, № 7. – P. 945-952.
466. Wang, Z.X. Determination of Sertoli cells numbers in the developing rat testis by stereological methods. / Z.X. Wang, N.G. Wreford, D.M. de Kretser // International Journal of Andrology. – 1989. – Vol. 12, № 1. – P. 58-64.
467. Weerasooriya, T.R. Three-dimensional organization of the vasculature of the rat spermatic cord and testis. A scanning electron-microscopic study of vascular corrosion casts. / T.R. Weerasooriya, T. Yamamoto // Cell and Tissue Reasearches. – 1985. – Vol. 241, № 2. – P. 317-323.
468. Wehr T.A. Photoperiodism in Humans and Other Primates: Evidence and Implications // Journal of Biological Rhythms. – 2001. – Vol. 16, № 4. – P. 348-364.
469. Weissman, B.A. Paracrine modulation of androgen synthesis in rat Leydig cells by nitric oxide / B.A. Weissman, E. Nin, R. Ge, et al. // Journal of Andrology. – 2005. – Vol. 26, № 3. – P. 369-378.
470. Welsh, C. Evidence to suggest nitric oxide is an interstitial regulator of Leydig cell steroidogenesis. / C. Welsh, M.E. Watson, M. Poth et al. // Metabolism. – 1995. – Vol. 44, № 2. – P. 234-238.

471. Wilkes, N. Phosphodiesterase-5 ingibition synergizes rho-kinase antagonism and enhances erectile response in male hypertensive rats /N. Wilkes, S. White, J. Bernie et al. // International Journal of Impotention Research. – 2004. – Vol. 16, № 2. – P. 187-194.
472. Wilkinson, J.M. Comparison of male reproductive parameters in three rat strains: Dark Agouti, Sprague-Dawley and Wistar / J.M. Wilkinson, S. Halley, P.A. Towers // Laboratory animals. – 2000. – Vol. 34, № 1. – P. 70-75.
473. Wilson, M.J. Matrix metalloproteinases in the pathogenesis of estradiol-induced nonbacterial prostatitis in the lateral prostate lobe of the Wistar rat / M.J. Wilson, M. Woodson, C. Wiehr et al. // Experimenthal and Molecular Pathology. – 2004. – Vol. 77, № 1. – P. 7-17.
474. Wing, T.Y. Morphometric studies of the rat seminiferous tubules / T.Y. Wing, A.K. Christensen // The American Journal of Anatomy. – 1982. – Vol. 165, № 1. – P. 13-25.
475. Wu, H.H. Immunohistochemical localization of epidermal growth factor and transforming growth factor alpha in the male rat accessory sex organs / H.H. Wu, H. Kawamata, K. Kawai et al. // Journal of Urology. – 1993. – Vol. 150, № 3. – P. 990-993.
476. Wylot, M. Aging process of epithelial cells of the rat prostate lateral lobe in experimental hyperprolactinemia induced by haloperidol /M. Wylot, M. Laszczynska, S. Sluszanowska-Glsibowska et al. // Roszniki Akademii Medycznej w Biafimstoku. – 2004. – Vol. 49. – P. 111-113.
477. Xue, Y. Prostatic neuroendocrine cells have a unique keratin expression pattern and do not express Bcl-2: cell kinetic features of neuroendocrine cells in the human prostate / Y. Xue, A. Verhofstad, W. Lange et al. // American Journal of Pathology. – 1997. – Vol. 151, № 6. – P. 1759-1765.
478. Yamashita, M. Determination of percent area density of epithelial and stromal components in development of prostatic hyperplasia in spontaneously hypertensive rats /M. Yamashita, X. Zhang, T. Shiraishi et al. // Urology. – 2003. – Vol. 61, №2. – P. 484-489.
479. Yang, G.S. Effect of cocaine on germ cell apoptosis in rats at different ages / G.S. Yang, W. Wang, Y.M. Wang et al. // Asian Journal of Andrology. – 2006. – Vol. 8, № 5. – P. 569-575.
480. Yao, R. Lack of acrosome formation in mice lacking a Golgi protein, GOPC / R. Yao, C. Ito, Y. Natsume et al. // PNAS. – 2002. – Vol. 99, № 17. – P. 11211-11216.
481. Yassa, H.A. Subchronic toxity of cannabis leaves on male albino rats /H.A. Yassa, W. Dawood Ael, M.M. Shehata et al. // Human & Experimental Toxicology. – 2010. – Vol. 29, № 1. – P. 37-47.
482. Yazawa, H. Apoptosis of testicular germ cells induced by exogenous glucocorticoid in rats / H. Yazawa, I. Sasagawa, T. Nakada // Human Reproduction. – 2000. – Vol. 15, № 9. – P. 1917-1920.
483. Yazawa, H. Effect of immobilization stress on testicuilar germ cell apoptosis in rats / H. Yazawa, I. Sasagawa, M. Ishigooka et al. // Human reproduction. – 1999. – Vol. 14, № 7. – P. 1806-1810.
484. Ye, S.J. Sertoli cell cycle: a re-examination of the structural changes during the cycle of the seminiferous epithelium of the rat. /S.J. Ye, S. Gosh, L.R. Franca et al. // Anatomy Records. – 1993. – Vol. 237. – P. 187–198.

485. Yu, G. Effects of subchronic exposure to carbendazim on spermatogenesis and fertility in male rats /G.Yu, Q. Guo, L. Xie // Toxicology and Industrial Health. – 2009. – Vol. 25, № 1. – P. 41-47.
486. Yue, S.C. Isolation and properties of mast cells from rat prostate / S.C. Yue, F.L. Pearce // Inflammation Research. – 1999. – Vol. 48, № 1. – P. 23-24.
487. Zahedi, A. Protective effect of Ginger on gentamicin-induced apoptosis in testis of rats / A. Zahedi, F. Fathiazad, A. Khaki et al. // Advanced Pharmatheutical Bulletin. – 2012. – Vol. 2, № 2. – P. 197-200.
488. Zhang, X. Biologic feature of prostatic hyperplasia developed in spontaneously hypertensive rats/ X. Zhang, Y. Na, Y.Guo // Urology. – 2004. – Vol. 63, – P. 983-988.
489. Zhang, X. Testosterone regulates smooth muscle contractile pathways in the rat prostate: emphasis on PDE5 signaling / X. Zhang, N. Zang, Y. Wei et al. // American Journal of Physiology. Endocrinology and Metabolism. – 2012. – Vol. 302, № 2. – P. 243-253.
490. Zhu, Q. Calponin is expressed by Sertoli cells within rat testes and is associated with actin-enriched cytoskeleton / Q. Zhu, N.V. Emmanuel, D.H. van Thiel // Cell and Tissue Research. – 2004. – Vol. 316, № 2. – P. 243-253.
491. Zirkin, B.R. Regulation of Leydig cell steroidogenic function during aging /B.R.Zirkin, H. Chen // Biology of Reproduction. – 2000. – Vol. 63, № 4. – P. 977-981.