МИНИСТЕРСТВО ЗДРАВООХРАНЕНИЯ И
СОЦИАЛЬНОГО РАЗВИТИЯ РОССИЙСКОЙ ФЕДЕРАЦИИ

ГОСУДАРСТВЕННОЕ БЮДЖЕТНОЕ ОБРАЗОВАТЕЛЬНОЕ УЧРЕЖДЕНИЕ
ВЫСШЕГО ПРОФЕССИОНАЛЬНОГО ОБРАЗОВАНИЯ

АМУРСКАЯ ГОСУДАРСТВЕННАЯ МЕДИЦИНСКАЯ АКАДЕМИЯ

ФАКУЛЬТЕТ ПОВЫШЕНИЯ КВАЛИФИКАЦИИ И
ПРОФЕССИОНАЛЬНОЙ ПЕРЕПОДГОТОВКИ СПЕЦИАЛИСТОВ

КАФЕДРА АКУШЕРСТВА И ГИНЕКОЛОГИИ

Е.А. Близнюк

АКУШЕРСКИЕ ПОСОБИЯ И ВЛАГАЛИЩНЫЕ ОПЕРАЦИИ

(Учебное пособие)

БЛАГОВЕЩЕНСК – 2012

УДК 618.2/.7 (071)

Рецензенты:

Пестрикова Татьяна Юрьевна – доктор медицинских наук, профессор, заведующая кафедрой акушерства и гинекологии ГБОУ ВПО Дальневосточного государственного медицинского университета, Заслуженный врач Российской Федерации

Чижова Галина Всеволодовна - доктор медицинских наук, профессор, проректор по научной работе и международным связям, заведующая кафедрой акушерства и гинекологии ГБОУ ДПО Института повышения квалификации специалистов здравоохранения Министерства здравоохранения Хабаровского края

Автор:

Близнюк Елена Александровна – доцент, заведующая кафедрой акушерства и гинекологии факультета повышения квалификации и профессиональной переподготовки специалистов ГБОУ ВПО «Амурская государственная медицинская академия» Министерства здравоохранения и социального развития Российской Федерации

Близнюк Е.А. **Акушерские пособия и влагалищные родоразрешающие операции:** Учебное пособие. – Благовещенск, 2012. – 146 с.: ил.

В учебном пособии изложены основные акушерские пособия и влагалищные родоразрешающие операции, применяемые в практической деятельности врача акушера-гинеколога. Предназначено для врачей-интернов, ординаторов и слушателей циклов повышения квалификации и профессиональной переподготовки специалистов по специальности 040101 «Акушерство и гинекология».

Рекомендовано Учебно-методическим объединением по медицинскому и фармацевтическому образованию вузов России в качестве учебного пособия для системы послевузовского профессионального образования врачей.

© Издательство, 2012
© Близнюк Е.А., 2012

СОДЕРЖАНИЕ

Предисловие 4

ГЛАВА 1 Акушерские пособия 5

1.1 Ручное пособие при головном вставлении 5

1.2 Ручное пособие при дистоции плечиков 11

1.3 Ручное пособие при тазовых вставлениях 18

ГЛАВА 2 Влагалищные акушерские операции..... 32

2.1 Операции, исправляющие положение и предлежание плода (акушерский поворот)..... 32

2.2 Влагалищные родоразрешающие операции..... 40

2.2.1 Извлечение плода за тазовый конец..... 41

2.2.2 Акушерские щипцы 57

2.2.3 Вакуум-экстракция плода 83

2.2.4 Плодоразрушающие операции 97

2.2.5 Операции, подготавливающие родовые пути 120

2.2.6 Влагалищные операции в последовом и послеродовом периодах..... 127

Рекомендуемая литература 146

ПРЕДИСЛОВИЕ

Сегодня от специалиста акушера-гинеколога требуются не только умения осмотреть беременную или роженицу, поставить правильный диагноз и принять роды, но и при необходимости оказать ей оперативную помощь в полном объеме в зависимости от конкретной акушерской ситуации.

В течение последних нескольких лет отсутствуют работы, в которых излагались бы основы оперативного акушерства при беременности и в родах, как при их физиологическом течении, так и при возникновении тех или иных акушерских осложнений.

Цель настоящего пособия – помочь начинающим специалистам освоить основы оперативного акушерства, а практикующим врачам – получить современные сведения и установки по данному разделу специальности.

В пособии с современных позиций изложены самые необходимые, в том числе и недостаточно освещенные в отечественной литературе акушерские пособия и влагалищные операции с указанием показаний, противопоказаний, условий и техники их выполнения в конкретной акушерской ситуации. В каждом разделе имеются контрольные вопросы для самоподготовки.

Пособие составлено в соответствии с требованиями Государственного образовательного стандарта послевузовской профессиональной подготовки специалистов с высшим медицинским образованием и предназначено для врачей-интернов, ординаторов, и слушателей циклов повышения профессиональной квалификации по специальности «Акушерство и гинекология».

ГЛАВА 1 АКУШЕРСКИЕ ПОСОБИЯ

Акушерские пособия – это ручные манипуляции, которые выполняются во время родов без помощи инструментов с целью защиты промежности, профилактики плодового травматизма и ускорения окончания родов. Акушерские ручные пособия оказывают при головных и тазовых вставлениях.

1.1 Ручное пособие при головном вставлении

Ручное пособие при головном вставлении оказывают врач или акушерка.

Показания: второй период родов при головном вставлении.

Противопоказания: недоношенность.

Условия:

- отсутствие плодного пузыря;
- врезавшаяся головка;

Обезболивание: не требуется.

Техника пособия

Традиционно роженица лежит на спине, головной конец приподнят, ноги согнуты в коленных и тазобедренных суставах и разведены в стороны, ступни упираются в кровать. Пособие можно оказывать и в положении роженицы на боку с разведенными бедрами, а также вертикально и на корточках – «мягкие роды».

К оказанию пособия приступают с момента начала прорезывания головки.

Пособие состоит из нескольких моментов, совершаемых в определенной последовательности:

Первый момент – воспрепятствование преждевременному разгибанию головки;

Второй момент – уменьшение напряжения и перерастяжения мягких тканей промежности;

Третий момент – регулирование потуг;

Четвертый момент – освобождение плечевого пояса и рождение туловища плода.

Первый момент – воспрепятствование преждевременному разгибанию головки

Головка, прорезываясь через половую щель, должна пройти в состоянии сгибания, самой наименьшей своей окружностью (32 см), соответствующей малому косому размеру (9,5 см), что предупреждает чрезмерное растяжение промежности и уменьшает давление на саму рождающуюся головку.

Для этого врач или акушерка встают справа от роженицы и кладут ладонь левой руки на лонное сочленение, а ладонные поверхности четырех пальцев, плотно прилегающих друг к другу, располагают плашмя на головке, закрывая всю ее поверхность, показывающуюся из половой щели (рис. 1).

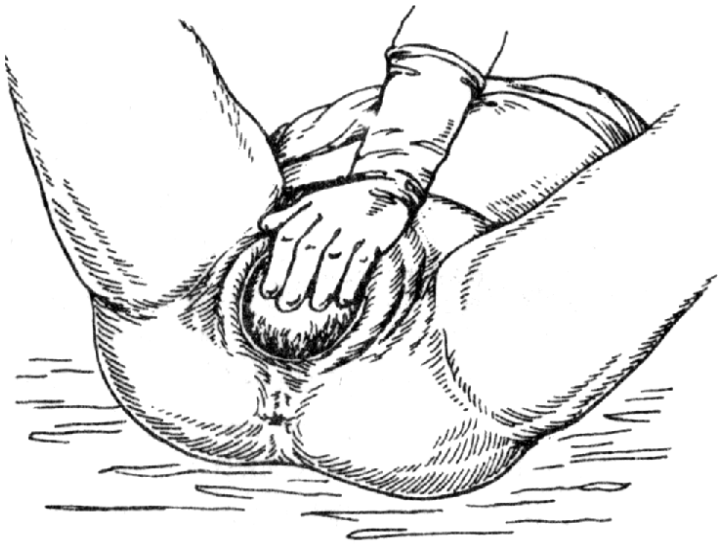

Рисунок 1 – Предупреждение преждевременного разгибания головки

Во время потуги бережно (без давления и насильственного сгибания) задерживают преждевременное разгибание головки и при необходимости предупреждают быстрое ее продвижение по родовому каналу. Манипуляцию выполняют строго ладной поверхностью пальцев руки, а не кончиками пальцев, т.к. давление последних может повредить головку.

Воспрепятствование разгибанию головки продолжают до тех пор, пока подзатылочная ямка не подойдет под лонное сочленение и не образует точку фиксации, а из половой щели не покажутся теменные бугры.

Второй момент – уменьшение напряжения и перерастяжения мягких тканей промежности (травмы) за счет «заимствования» из области половых губ

С момента прорезывания головки во время потуги ладонную поверхность правой руки располагают на промежности так, чтобы четыре пальца плотно прилегали к левой стороне тазового дна в области большой половой губы, а большой, максимально отведенный палец – к правой (рис. 2).

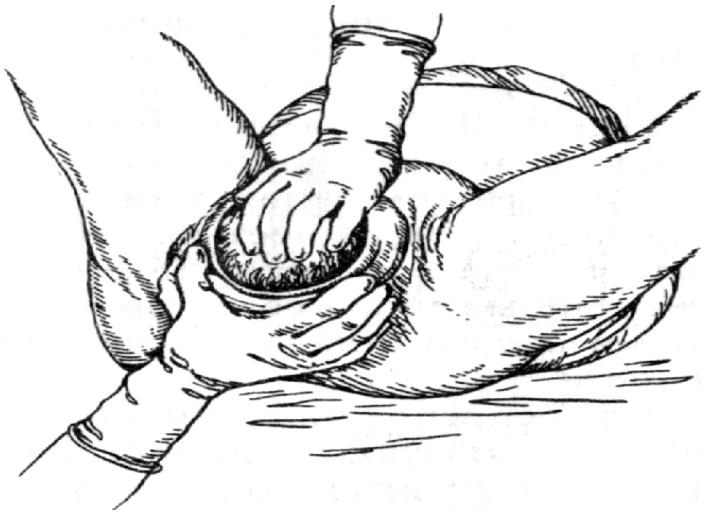

Рисунок 2 – Уменьшение напряжения мягких тканей промежности

Складка между большим и указательным пальцами должна располагаться над ладьевидной ямкой промежности. Осторожно надавливая кончиками всех пальцев на мягкие ткани вдоль больших половых губ, низводят их книзу в сторону промежности, уменьшая этим ее напряжение. Одновременно ладонью этой же руки поддерживают промежность, бережно прижимая ее к прорезывающейся головке. Избыток мягких тканей, так называемый „заём тканей", уменьшает напряжение промежности, восстанавливает кровообращение и предотвращает разрыв.

Третий момент – регулирование потуг

Наибольшее растяжение и угроза разрыва промежности, а так же максимальное сдавление головки и угроза внутричерепной травмы возникают, когда головка вставляется в вульварное кольцо теменными буграми. Для предупреждения травматизма матери и плода необходимо регулирование потуг, т.е. ослабление или выключение их или, наоборот, удлинение и усиление.

После того как головка плода установилась теменными буграми в половой щели, а подзатылочная ямка подошла под лонное сочленение, обеспечивают выведение головки вне потуги. Для этого роженицу просят глубоко и часто дышать открытым ртом, чтобы снизить силу потуги, так как во время такого дыхания потуги невозможны. В это время обеими руками задерживают продвижение головки до окончания потуги. Как только потуги закончатся, правой рукой соскальзывающими движениями осторожно снимают ткани с личика и, одновременно отпуская левую руку, расположенную на головке, позволяют разогнуться головке. При необходимости роженицу просят произвольно потужиться с силой, достаточной для полного выведения головки из половой щели. Таким образом, командами "тужься", "не тужься" достигают оптимального напряжения

тканей промежности и благополучного рождения самой плотной и большой части плода – головки.

После рождения головки указательным пальцем убеждаются, что на шее нет пуповины. Если видна или пальпируется петля пуповины, то ее снимают через головку, при невозможности сделать это, особенно если пуповина натягивается и сдерживает продвижение плода, ее рассекают между двумя зажимами и быстро извлекают туловище ребенка.

Четвертый момент – освобождение плечевого пояса и рождение туловища плода

После рождения головки роженице предлагают потужиться. Во время потуги совершается внутренний поворот плечиков и наружный поворот головки, которая поворачивается лицом к правому бедру матери при первой позиции и к левому бедру – при второй позиции. При следующей потуге возможно самостоятельное рождение плечиков, но если этого не происходит, то головку захватывают ладонями в области правой и левой височных костей и щечек, и легко, без насильственных тракций оттягивают книзу и кзади, пока под лонное сочленение не подойдет верхняя треть переднего плечика (рис. 3).

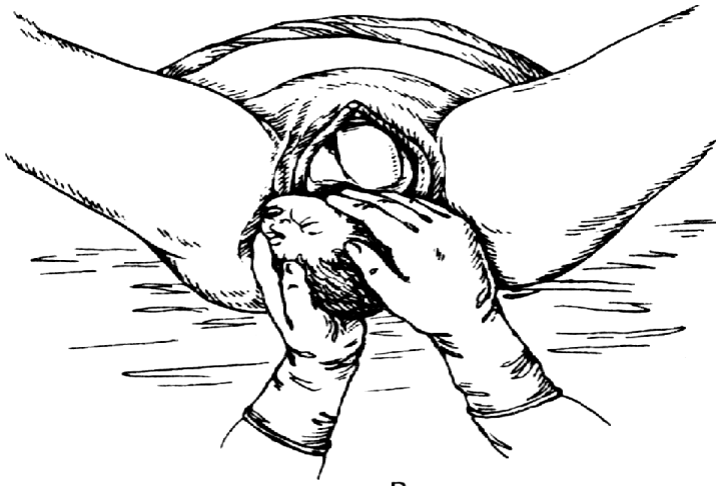

Рисунок 3 – Выведение переднего плечика

Затем левой рукой, ладонь которой находится на нижней щечке, захватывают головку и приподнимают ее вверх, а правой рукой бережно выводят заднее плечико, снимая с него ткани промежности (рис. 4).

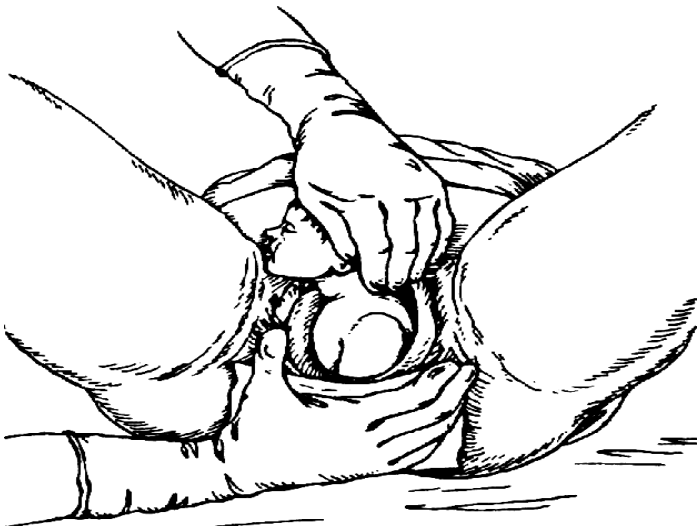

Рисунок 4 – Выведение заднего плечика

После рождения плечевого пояса в подмышечные впадины со стороны спинки плода вводят указательные пальцы обеих рук, и туловище приподнимают кпереди (вверх, на живот матери), соответственно проводной оси таза.

Освобождение плечевого пояса выполняют очень бережно, не растягивая шейный отдел позвоночника плода, что может привести к его травме. Нельзя так же первой полностью выводить переднюю ручку из-под лонного сочленения, что может привести к ее перелому или перелому ключицы.

При угрозе разрыва промежности или для предупреждения внутричерепной травмы при неподатливой промежности выполняют ее рассечение (см. «операции, подготавливающие родовые пути»).

1.2 Ручное пособие при дистоции плечиков

Дистоция плечиков — осложнение периода изгнания, развивающееся в результате диспропорции, т.е. клинического несоответствия плечевого пояса плода тазу матери.

Несмотря на то, что головка родилась, и ребенок делает попытки сделать вдох, его грудная клетка сильно сдавлена стенками родового канала, и легкие не могут расправиться. В результате уменьшения объема матки, а иногда и за счет сдавления пуповины нарушается плодово-плацентарный кровоток, и плод может погибнуть от асфиксии в течение короткого времени.

В отечественной литературе термин «дистоция плечиков» идентифицируется с «затрудненным выведением плечиков», что на практике не совсем одно и то же. Дистоция плечиков возникает при устанавливании плечиков в прямом размере и задержке переднего плечика над лонным сочленением, а заднего под мысом или вколачивании плечиков между лонным сочленением и крестцовой впадиной (рис. 5). Потягивание за головку в этом случае не сопровождается рождением плечиков, задержка составляет более одной минуты после рождения головки и дальнейшее изгнание становится невозможным без применения специальных пособий.

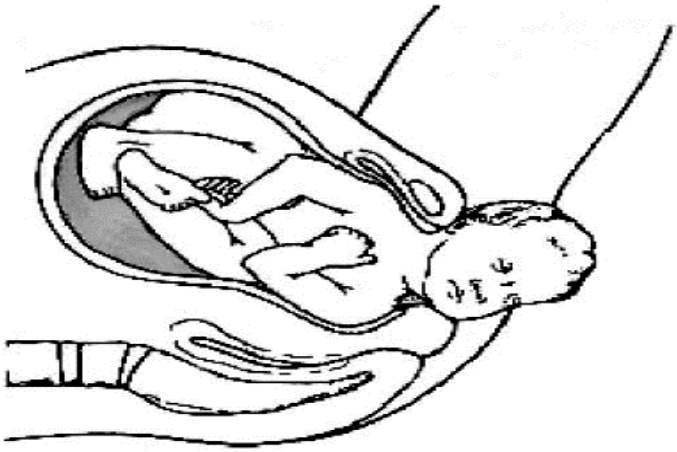

Рисунок 5 – Задержка переднего плечика над лонным сочленением

В случае дистоции плечиков необходимо действовать быстро, избегая при этом трех вещей:

- не тянуть, т.е. не производить чрезмерных тракций за головку;
- не толкать, т.е. не выдавливать плод;
- не сгибать, т.е. не совершать чрезмерных латеральных сгибаний головки.

В англоязычном акушерстве для обозначения приемов оказания помощи при дистоции плечиков используют мнемоническую аббревиатуру HELPERR, что означает:

- H – help – позвать на помощь,
- E – evaluate for episiotomy – рассмотреть необходимость эпизиотомии (обычно выполняют большую медиолатеральную эпизиотомию под адекватной пудендальной анестезией),
- L – legs, the Mc Roberts maneuver – ноги, приём Мак-Робертса (максимальное сгибание ног роженицы в тазобедренных суставах),
- P – pressure – давление рукой помощника над лоном дорсально или косо дорсально,
- E – enter, Woods, Rubin maneuvers – приёмы Вудса и Рубина путем введения руки во влагалище для внутреннего поворота,
- R – roll – поворот роженицы по Гаскину в коленно-локтевую позу,
- R – remove the posterior arm – извлечение задней ручки «умывающим» движением в направлении от спинки к груди.

Мнемонический термин «HELPERR» был предложен Carlan и соавт. для того, чтобы в острой ситуации быстро вспомнить последовательность действий при данном осложнении.

При дистоции плечиков легкой степени мероприятия, как правило, включают приемы H E L P, при умеренной – E R R. При выраженной дистоции плечиков не исключают возможность извлечения путем

перелома ключицы (clavicle fracture), а в случае полной невозможности рождения плечевого пояса – вправление головки обратно в полость малого таза с последующим кесаревым сечением (Zavenelli).

Одно из основных условий оказания всех пособий при дистоции плечиков – это исключение потуг и адекватное обезболивание! При этом эффективным может быть любой из выше указанных приёмов, однако ни один из них не является универсальным.

Приемы по Mazzanti и Rubin

Первый и самый простой ручной приём, применяемый при дистоции плечиков – это прямое давление над лоном в направлении несколько краниальнее лона (по Mazzanti) или поочерёдное давление вправо и влево (по Rubin). чтобы перевести плечики в косой размер таза (рис. 6).

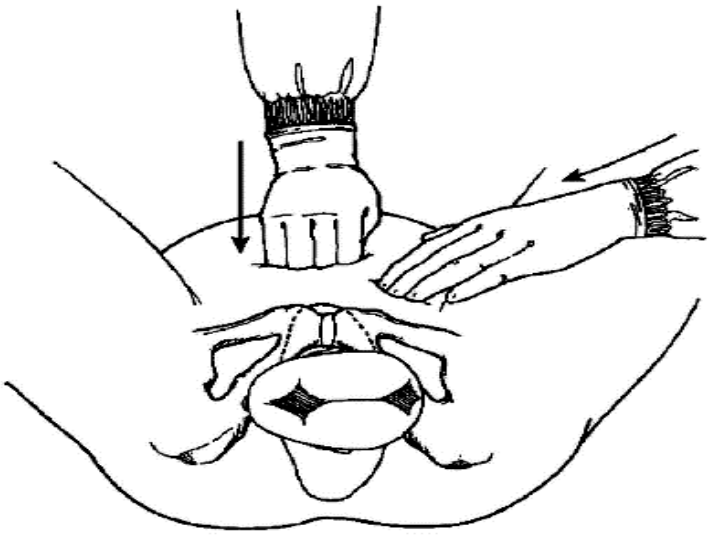

Рисунок 6 – Давление над лоном – дорсально (по Mazzanti) или косо-латерально (по Rubin)

Приёмы Вудса, Хиббарда и Рубина

Следующий по сложности – это приём Вудса или его модификация (обратный приём Вудса). По Вудсу давление оказывают на переднюю поверхность заднего плечика и отводят его от грудки («завинчивание»). По Рубину давление оказывают на заднюю

поверхность заднего плечика с целью приведения обоих плечиков к грудине, что с точки зрения физиологии плода более целесообразно (рис. 7).

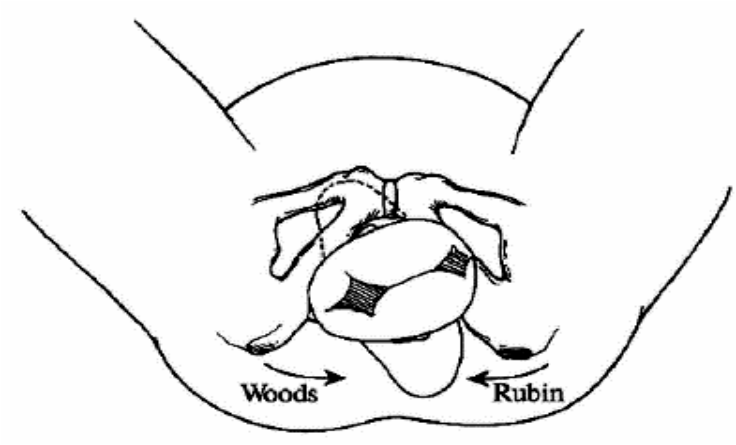

Рисунок 7 – Поворот по Вудсу и приём Рубина

По Хиббарду давят на головку, пытаясь несколько «затолкать» её обратно во влагалище. Переднее плечико отталкивают по направлению к прямой кишке, т.е. отодвигают от лонного сочленения. Для выполнения данного приема необходим помощник, чтобы сначала отдавить плечико, а затем оказывать давление на дно матки.

Пособие состоит из нескольких последовательных этапов:

1. Давление ладонью одновременно на головку, челюсти и выйную область по направлению к прямой кишке и немного краниально, чтобы облегчить высвобождение переднего плечика.
2. После высвобождения переднего плечика – сильное давление на дно матки с одновременным смещением давления на челюсти и выйную область несколько в сторону прямой кишки.

Основное требование при выполнении данного пособия — достаточно сильное и постоянное давление ассистента на дно матки. При правильном применении приема можно избежать повреждения

плечевого сплетения и гипоксических повреждений из-за затяжного изгнания.

При дистоции плечиков средней степени предложено применять сочетание приёмов Хиббарда и обратный приём Вудса.

Прием освобождения задней ручки

При умеренной дистоции плечиков в качестве ручного пособия можно попытаться освободить сначала заднюю ручку как при запрокидывании ручек при тазовом предлежании, но в обратном направлении (рис. 8).

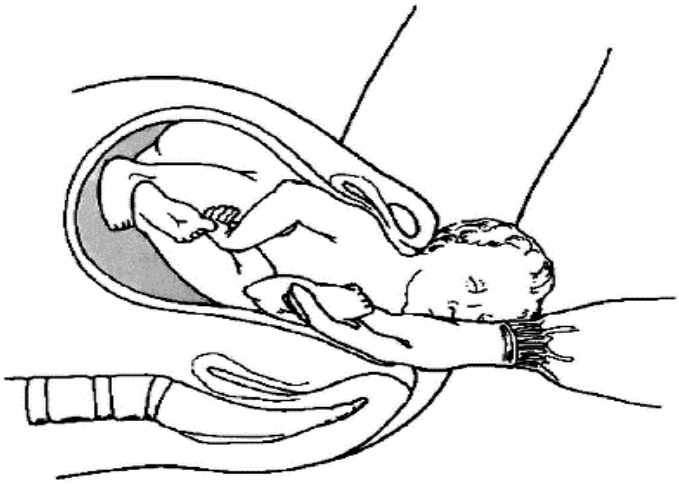

Рисунок 8 – Освобождение задней ручки при дистоции плечиков

Приём Мак-Робертса

Для выполнения приема Мак-Робертса требуется два помощника. Бёдра роженицы приводят в соприкосновение с животом, добиваясь при этом уменьшения лордоза и наклонения таза (рис. 9).

Несмотря на то, что данный прием не уменьшает размеров малого таза, при движении лонного сочленения краниально создаются условия для высвобождения переднего плечика. Если нет немедленного эффекта, добавляют все вышеуказанные приёмы.

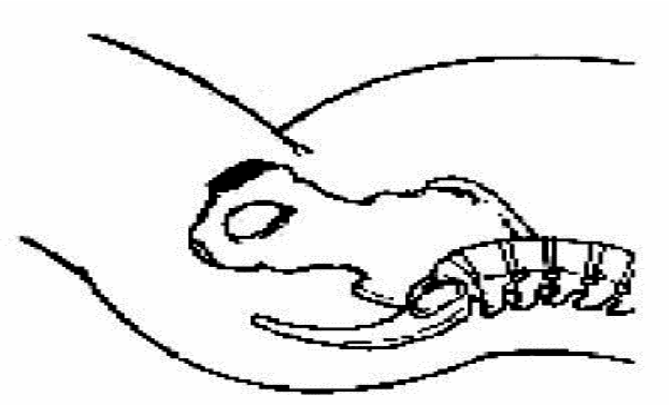

Рисунок 9 – Краниальное смещение лонного сочленения и уплощение поясничного лордоза (приём Мак-Робертса).

Заправление головки по Заванелли

При безуспешной попытке родить плечевой пояс (тяжелая дистоция плечиков) J. A. O'Leary, H. B. Leonetti (1990) рекомендуют прибегнуть к заправлению головки по Заванелли (cephalic replacement). Прием предполагает выполнение следующих манипуляций:

1. начать подготовку к кесареву сечению;
2. начать интенсивный токолиз;
3. при необходимости установить кардиомониторинг;
4. быстро произвести заправление головки.

Головка, по утверждению авторов, легко заводится при постоянном и достаточно энергичном усилии, оказываемом ладонью.

Головку сгибают и подталкивают вверх до точки «0» по Бишопу, что соответствует уровню «большой сегмент в полости малого таза» (рис.10). При необходимости ассистент удерживает головку на этом уровне стояния до родоразрешения.

Рисунок 10 – Головка большим сегментом в полости малого таза

Рекомендации ведения родов при узком тазе

В отечественной литературе специальных приемов, применяемых при дистоции плечиков, не описано, однако имеется информационное письмо Министерства здравоохранения РФ от 2002 г. «Ведение беременности и родов у женщин с анатомически узким тазом» с рекомендациями, которые уместны и при дистоции плечиков:

- На родах присутствуют два врача акушера-гинеколога, владеющие приёмами оказания помощи при дистоции плечиков, анестезиолог и неонатолог-реаниматолог.
- Обязательное рассечение промежности под адекватным обезболиванием (предпочтительна срединно-латеральная эпизиотомия).
- Захват головки плода двумя руками в щёчно-височных областях, осторожное потягивание головки книзу до тех пор, пока под лоно не подойдет переднее плечико на границе верхней и средней трети. В это время ассистент осуществляет умеренное давление рукой над лобком. Затем головка приподнимается кпереди и освобождается заднее плечико.
- Максимальное сгибание бёдер роженицы в тазобедренных и коленных суставах и отведение их в сторону живота.

- Одноименной рукой акушер захватывает, сгибает и выводит заднюю ручку плода, затем выводится переднее плечико.
- Акушер рукой, введённой во влагалище, смещает переднее плечико в сторону грудки и кзади. Ассистент в это время проводит умеренное давление на дно матки и в надлобковой области кзади и латерально в сторону живота матери.
- Акушер рукой, введённой под заднее плечико плода, поворотом на 180° переводит его в переднее и оно извлекается.

Все ручные манипуляции выполняют последовательно по мере увеличения сложности их исполнения: вначале применяют менее сложные и менее травматичные для плода приемы, при их неэффективности – переходят к более сложным.

1.3 Ручное пособие при тазовых вставлениях

При тазовых вставлениях клинически различают четыре этапа родов: рождение плода до пупка, от пупка до нижнего угла лопаток, рождение плечевого пояса и рождение головки. Как только плод рождается до пупка, головка начинает вставляться во вход в малый таз и прижимает пуповину. Если с момента рождения плода до пупка роды не заканчиваются в течение ближайших 5 минут, то ребенок родится в асфиксии, если же это время составит 10 минут и больше, то может наступить интранатальная гибель.

При тазовых вставлениях акушерские пособия выполняют по методу Н. А. Цовьянова.

Ручное пособие при чисто ягодичном вставлении (метод Цовьянова 1)

Основная цель ручного пособия при чисто ягодичном вставлении по методу Н. А. Цовьянова 1 – это сохранение физиологического членорасположения плода и обеспечение продвижения его по

проводной линии таза, что предупреждает развитие таких серьёзных осложнений, как запрокидывание ручек, образование заднего вида и разгибание головки.

Правильное членорасположение достигается удерживанием и прижатием ножек к туловищу при рождении плода, не давая тем самым им родиться раньше времени. Ножки плода, прижимая к груди скрещённые ручки, в свою очередь предупреждают их запрокидывание. Поскольку на уровне грудной клетки объём туловища вместе со скрещенными ручками и ножками больше, чем объём головки, последняя рождается без затруднений.

К оказанию пособия приступают после прорезывания ягодиц. Ягодицы захватывают руками так, чтобы большие пальцы находились на прижатых к животу бёдрах плода, а остальные пальцы обеих рук располагались на поверхности крестца (рис. 11).

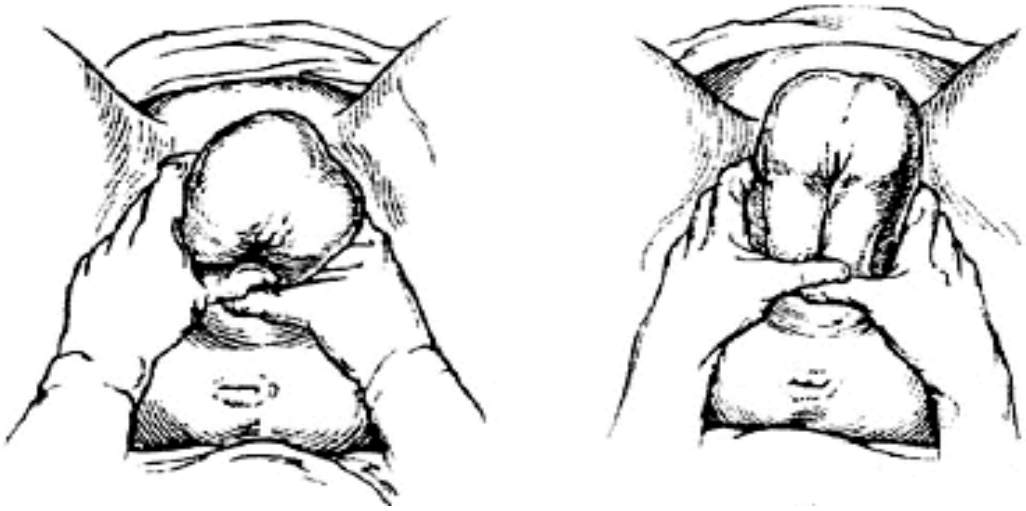

Рисунок 11 – Пособие по Цовьянову 1 при чисто ягодичном вставлении: захватывание туловища плода и расположение рук при рождении тазового конца

По мере рождения туловища большими пальцами ножки плода бережно прижимают к его брюшной стенке, а остальные пальцы рук, удерживающие тазовый конец, перемещают вверх по спинке,

постепенно передвигая руки к половой щели. Туловище удерживают так, чтобы не образовался задний вид (спинка должна поворачиваться кпереди).

Следующая после прорезывания ягодиц потуга обычно приводит к быстрому рождению плода до пупочного кольца, а затем и до нижних углов лопаток. При этом поперечный размер плечиков плода переходит в один из косых размеров таза, а к моменту рождения плечевого пояса – в прямой размер выхода. В этот момент ягодицы плода направляют несколько книзу, чтобы облегчить рождение передней ручки из-под лонной дуги. Затем туловище плода приподнимают кверху, и из крестцовой впадины рождается задняя ручка. Одновременно с рождением задней ручки выпадают ножки плода, а из зияющей половой щели показывается подбородок.

При хороших потугах для освобождения головки туловище плода направляют на себя и затем приподнимают вверх на живот роженицы, головка рождается без какого-либо дополнительного вмешательства (рис. 12).

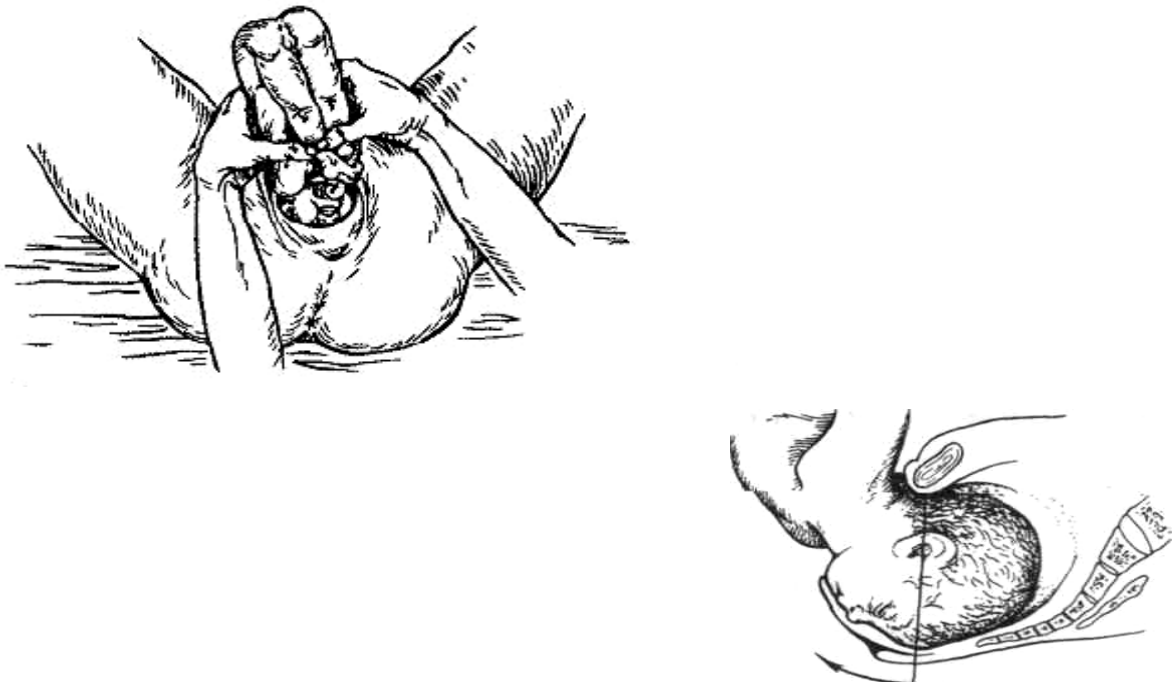

Рисунок 12 – Рождение головки по методу Цовьянова

Ручное пособие при смешанном ягодичном вставлении

При смешанном ягодичном вставлении ручное пособие оказывают с момента рождения плода до нижних углов лопаток. Далее выполняют классическое ручное пособие – освобождение плечевого пояса и освобождение последующей головки плода (см. раздел классическое ручное пособие при тазовых вставлениях).

Ручное пособие при ножном вставлении (метод Цовьянова 2)

Роды при ножном вставлении сопровождаются высоким травматизмом матери и плода, вплоть до мертворождения, т.к. рождающиеся ножки не могут расширить родовые пути для беспрепятственного прохождения плечевого пояса и последующей головки. Поэтому в настоящее время при ножных предлежаниях, в том числе при выпадении ножек или ножки при неполном раскрытии маточного зева в интересах матери и плода выполняют кесарево сечение.

Пособие по Цовьянову 2 применяется как исключение, в том случае если отсутствуют условия для выполнения кесарева сечения.

Основная цель данного ручного пособия состоит в предупреждении рождения ножек плода до полного раскрытия маточного зева. Для этого, покрыв половую щель роженицы стерильной пеленкой, ладонной поверхностью правой руки, приставленной к половой щели, противодействуют преждевременному рождению ножек (рис. 13).

Во время каждой потуги плод как бы "садится на корточки" внутри полового канала и ягодицы оказывают давление на маточный зев, способствуя его раскрытию. Опускаясь во влагалище, ягодицы плода

образуют с находящимися там ножками смешанное ягодичное предлежание.

Рисунок 13 – Ручное пособие по методу Цовьянова 2 при ножных предлежаниях

Противодействие рождающимся ножкам оказывают до тех пор, пока не наступит полное раскрытие маточного зева, о котором судят на основании сильного выпячивания промежности предлежащей частью, зияния заднепроходного отверстия, частых и энергичных потуг, а так же по высоте стояния контракционного кольца, которое поднимается на пять поперечных пальцев выше лона. Как только ягодицы опустятся до преддверия влагалища, ножки плода, несмотря на оказываемое им противодействие, начинают выступать из-под боковых сторон ладони акушера.

Как только установлено полное раскрытие маточного зева, противодействие прекращают, и ножки, а вслед за ними ягодицы и туловище плода рождаются без затруднений до пупочного кольца, а затем до нижних углов лопаток. С этого момента в связи с нарушением физиологического членорасположения плода приступают к оказанию классического ручного пособия при тазовых вставлениях, т.е. освобождению плечевого пояса и последующей головки плода (см. «классическое ручное пособие при тазовых вставлениях»).

Классическое ручное пособие при тазовых вставлениях

Показанием для выполнения классического ручного пособия в родах является нарушение физиологического членорасположения и замедление изгнания плода при тазовых вставлениях. Если после рождения туловища до нижних углов лопатки не произошло рождение ребенка в течение 2—3 мин., то приступают к ручному пособию.

Пособие выполняется без наркоза и включает три этапа:

- Первый этап – подготовительный: выведение туловища плода до нижнего угла лопаток.
- Второй этап – освобождение ручек и плечевого пояса.
- Третий этап – освобождение последующей головки плода.

Все основные действия по извлечению плода начинают с момента, когда в вульварном кольце показался нижний угол лопаток.

Подготовительный этап – выведение туловища плода до нижнего угла лопаток

Туловище плода захватывают обеими руками в области бедер и способствуют его повороту в прямой размер выхода таза (рис. 14). При этом влекущих за туловище движений делать нельзя!

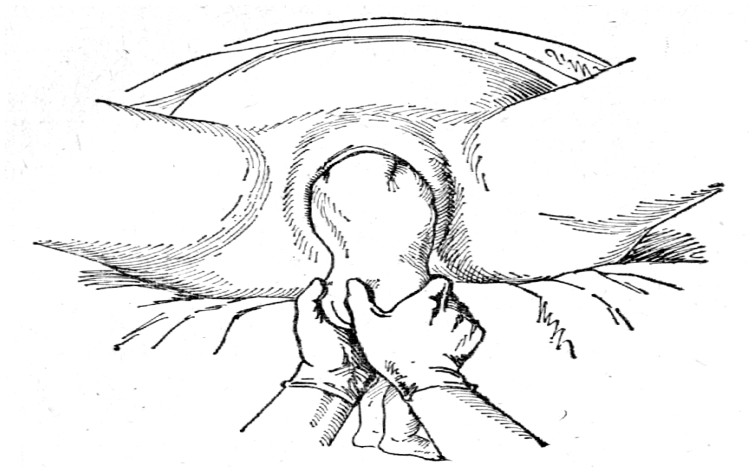

Рисунок 14 – Выведение туловища до нижнего угла лопаток (подготовительный этап)

После завершения поворота отыскивают нижний угол лопаток. Для этого удерживая туловище плода рукой, расположенной на переднем (верхнем) бедре, два пальца другой руки продвигают вдоль позвоночника плода. Указательный палец двигают по остистым отросткам позвонков, а средний – параллельно ему на расстоянии 2-3 см до тех пор, пока из половой щели не покажется нижний угол лопатки (если начать освобождение ручек раньше, чем появиться нижний угол лопатки, трудно будет дотянуться пальцами до ручки плода, чтобы вывести ее из половой щели). Достигнув пальцами нижнего угла лопатки, приступают ко второму этапу – освобождению ручек.

Второй этап – освобождение ручек и плечевого пояса

Освобождение ручек выполняется с соблюдением следующих правил:

- каждая ручка плода выводится одноименной рукой акушера: правая ручка — правой рукой, левая ручка — левой;
- первой всегда освобождается ручка, обращенная кзади, т.е. расположенная у промежности, т.к. здесь больше простора для манипуляций;
- для освобождения передней ручки туловище плода поворачивают на 180^0 так, чтобы передняя ручка стала задней, т.е. находилась со стороны промежности.

Освобождение ручек выполняют при расположении туловища плода в прямом размере выхода таза, так, чтобы одно из его плечиков находилось под лоном, а другое – в выемке крестцовой кости.

Для выведения задней ручки плод захватывают разноименной выводимой ручке рукой в области голеностопных суставов или за обе голени, так чтобы ладонь находилась на передней, а пальцы – на задней поверхности голеней. Туловище плода энергично

приподнимают вверх и в сторону параллельно паховому сгибу матери, противоположному стороне освобождаемой ручки, т.е. в сторону, противоположную спинке плода (рис. 15).

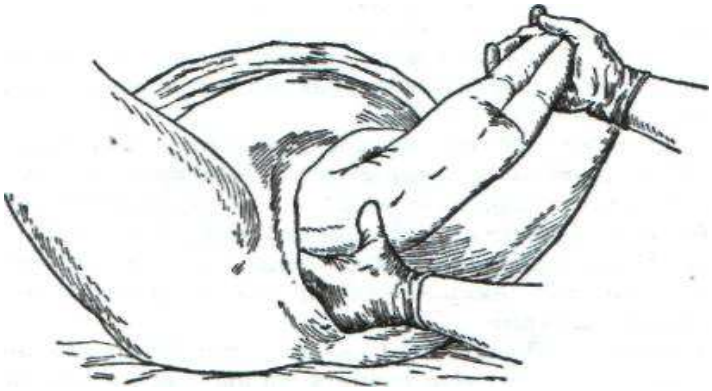

Рисунок 15 – Освобождение задней ручки: захват и отведение туловища плода к противоположному паховому сгибу матери и выведение задней (левой) ручки

После этого два пальца (второй и третий) руки одноименной выводимой ручке вводят в родовые пути по спинке плода со стороны крестцовой впадины и продвигают их до тех пор, пока они не дойдут до плечика плода, и далее, обогнув его, до локтевого сустава и плечевой кости. Осторожно надавливая на предплечье, сгибают ручку плода в локтевом суставе и выводят ее из родовых путей по передней поверхности грудной клетки «умывательным» движением. При выведении ручки необходимо убедиться, что пальцы расположены именно на предплечье, а не плече, т.к. в последнем случае при надавливании возможен перелом плечевой кости.

Одновременно с выведением задней ручки передняя ручка часто рождается сама. Если этого не происходит, приступают к освобождению передней ручки. Первоначально переднюю ручку переводят в заднюю путем поворота плода на 180° так, чтобы оставшаяся ручка была обращена к крестцовой впадине. Для этого обе руки кладут плашмя на туловище плода таким образом, чтобы одна рука лежала на переднем плечике (под симфизом), другая – на

заднем, освобожденном плечике вместе с ручкой. Большие пальцы располагают на спинке вдоль позвоночника. Захваченное таким образом в области грудной клетки (не касаться животика!) туловище плода осторожно поворачивают вокруг его оси на 180^0. Причем спинка, а, следовательно, и затылок должны пройти под симфизом, т.е. в переднем виде. С целью облегчения такого сложного движения при совершении поворота плод слегка подталкивают вглубь родового канала для предупреждения ущемления ручек. После завершения поворота непосредственно приступают к освобождению второй ручки плода.

Для освобождения второй ручки туловищу плода вновь придают положение, параллельное противоположному паховому сгибу матери, и за локтевой сгиб умывательным движением перед его личиком извлекают ручку из половых путей (рис. 16).

Рисунок 16 – Освобождение второй ручки после поворота туловища на 180^0

При освобождении ручек нельзя пользоваться большим пальцем руки, т.к. круговой обхват ручки плода большим и указательным пальцами может привести к ее перелому. Низведение ручки выполняют только по личику и грудке, т.к. движение через затылок,

вдоль по спинке книзу приводит к тяжелым повреждениям и переломам.

После освобождения ручек немедленно приступают к освобождению головки.

Третий этап – освобождение последующей головки плода

При тазовых вставлениях последующая головка проходит через родовой канал, совершая те же движения, что и при головном вставлении. При правильном механизме родов она должна проходить через таз в состоянии флексии, соответствующей малому косому размеру, совершая внутренний поворот с образованием переднего вида, установлением стреловидного шва в прямом размере выхода таза и образованием точки фиксации в области подзатылья и нижнего края лонного сочленения. При прорезывании, совершая большой круг вращения над промежностью, последовательно выкатываются подбородок, личико, лоб и, наконец, волосистая часть головки плода.

Выполняя ручные приемы по освобождению последующей головки, необходимо полностью подражать всем моментам физиологического механизма родов при тазовом вставлении, важно правильно захватить головку и совершать влекущие движения строго в соответствии с направлением проводной оси таза.

Освобождение последующей головки слагается из двух моментов:

- первый момент – сгибание головки,
- второй момент – выведение головки из половой щели.

Для этого туловище плода располагают на предплечье левой руки с перекинутыми по обе стороны ножками («сажают верхом»).

Указательный и средний пальцы той же руки осторожно прижимают к верхней челюсти по сторонам от носика, средний палец приставляют к подбородку (метод Смелли-Файта) или указательный и средний пальцы вводят в ротик плода (метод Морисо-Левре-Ля-

Шапелль). Одноименные пальцы правой руки прижимают к плоду таким образом, чтобы второй и четвертый пальцы вилообразно располагалась по бокам шеи, не надавливая на ключицы, а средний палец – на затылке плода. Ладонь плотно прижимают к спинке плода. Пальцем, приставленным к подбородку или пальцами, введенными в ротик, бережно приближают подбородок к грудке плода, а пальцем, приставленным к затылку, одновременно надавливают на него, совершая сгибание головки (рис. 17).

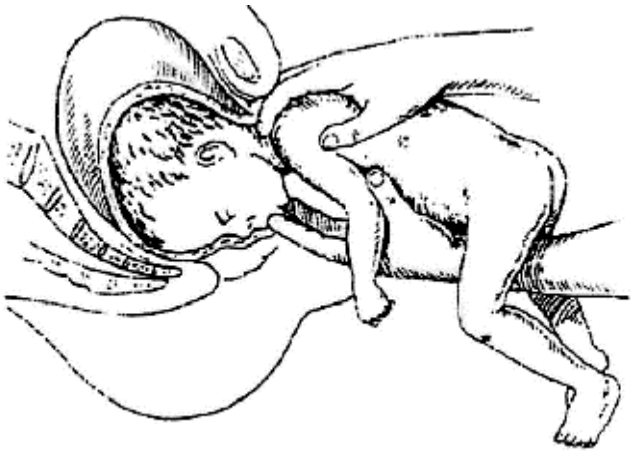

Рисунок 17 – Освобождение головки по методу Морисо-Левре-Ля Шапелль

Одновременно с этим и, при таком же положении рук, осуществляют второй момент пособия – прорезывание головки. Для этого наружной (правой) рукой выполняют тракции в соответствии с направлением проводной оси таза, следуя за поворотом головки, которая к концу изгнания располагается в прямом размере таза. При нахождении головки в широкой части полости малого таза влечение осуществляют косо кзади, книзу и затем кпереди, а при нахождении головки в узкой части полости малого таза — книзу и кпереди.

К тому моменту, когда подзатылочная ямка показывается под нижним краем симфиза, наружной рукой приостанавливают влечение

и главным образом с помощью внутренней руки выполняют поворот головки через промежность вокруг фиксированной под симфизом подзатылочной ямки.

В случае необходимости при освобождении головки ассистент дополнительно совершает умеренное давление на головку плода сверху через переднюю брюшную стенку, чтобы исключить её разгибание (метод Брахта).

Контрольные вопросы:

1. Что называется акушерским пособием?
2. Кем оказывается акушерское пособие?
3. Какое положение придается роженице при оказании пособия?
4. С какого момента приступают к оказанию акушерского пособия?
5. Из каких моментов слагается акушерское пособие?
6. Как осуществляется первый момент акушерского пособия?
7. В чем состоит второй момент?
8. Каким образом осуществляется второй момент акушерского пособия?
9. Каким образом «заем тканей» препятствует разрыву промежности?
10. Почему необходимо регулировать потуги?
11. В какой момент возникает наибольшая угроза разрыва промежности и внутричерепной травмы плода?
12. Как осуществляется регулирование потуг?
13. Что необходимо сделать сразу же после рождения головки?
14. Каково назначение четвертого момента акушерского пособия?
15. Каким приемом можно содействовать рождению плечиков?

16. Что называют дистоцией плечиков?
17. Какова причина развития дистоции плечиков?
18. На основании чего ставится диагноз дистоции плечиков?
19. Какие действия противопоказаны при дистоции плечиков?
20. Как расшифровывается аббревиатура HELPERR, используемая при дистоции плечиков?
21. Каковы основные условия оказания пособий при дистоции плечиков?
22. Какие приемы включают мероприятия при дистоции плечиков легкой степени?
23. Как выполняются приемы Mazzanti и Rubin?
24. В чем состоит суть приема Вудса и его модификация?
25. Каковы условия выполнения обратного приёма Вудса.
26. Какие приемы используют при дистоции плечиков средней степени?
27. Как выполняется прием Мак-Робертса?
28. В чем заключается суть приема Мак-Робертса при дистоции плечиков?
29. Какие манипуляции предполагает прием Заванелли при безуспешной попытке родить плечевой пояс?
30. Каковы обязательные условия ведения родов при дистоции плечиков?
31. Какие пособия применяют при тазовых вставлениях?
32. Кем выполняются пособия при тазовых встиавлениях?
33. Какова основная цель ручного пособия при чисто ягодичном вставлении по методу Н. А. Цовьянова?
34. Каким приемом достигается сохранение нормального членорасположения плода при чисто ягодичном вставлении?

35. В какой момент приступают к оказанию ручного пособия при чисто ягодичном предлежании?
36. Каким образом выполняются приемы ручного пособия при чисто ягодичном предлежании?
37. С какого момента оказывают ручное пособие при смешанном ягодичном вставлении?
38. В каких случаях применяется пособие по методу Цовьянова 2?
39. К чему сводится основная цель ручного пособия при ножном предлежании?
40. Как технически выполняется ручное пособие при ножном предлежании?
41. Каковы показания к выполнению классического ручного пособия при тазовых вставлениях?
42. С какого момента приступают к оказанию классического ручного пособия?
43. Из каких этапов стоит классическое ручное пособи?
44. Какова основная задача врача на этапе подготовки к классическому ручному пособию?
45. Каким приемом отыскивают нижний угол лопаток при тазовом вставлении, и какое это имеет значение при оказании классического ручного пособия?
46. Какова задача второго этапа ручного классического пособия?
47. Каковы правила освобождения ручек при тазовом вставлении?
48. Как технически выполняются приемы освобождения передней и задней ручек при тазовом вставлении?
49. Какие неправильные манипуляции при освобождении ручек могут привести к тяжелым повреждениям и переломам?
50. Что необходимо соблюдать при выполнении ручных приемов по освобождению последующей головки?

51. Из каких моментов слагается освобождение последующей головки?
52. Как технически выполняется пособие по освобождению последующей головки?
53. В чем заключается суть методов Цовьянова, Смелли-Файта, Морисо-Левре-Лашапелль и Брахта по освобождению последующей головки плода?

ГЛАВА 2 ВЛАГАЛИЩНЫЕ АКУШЕРСКИЕ ОПЕРАЦИИ

Влагалищные акушерские операции – это оперативные вмешательства на половых органах женщины, плодных оболочках или плоде, выполняемые во время беременности, родов и в послеродовом периоде с помощью инструментов или ручных приемов с целью содействия благоприятному окончанию беременности и родов в интересах матери и/или плода.

2.1 Операции, исправляющие положение и предлежание плода (акушерский поворот)

Операции, исправляющие неправильные положения плода, называются акушерским поворотом, посредством которого обеспечивается более выгодное для исхода родов положение или предлежание плода. Существуют две разновидности акушерских поворотов: наружные и наружновнутренние (комбинированные). Наружным поворотом называют операции, выполняемые с помощью только наружных приемов, осуществляемых через переднюю брюшную стенку. При наружновнутреннем повороте одна рука

акушера вводится в матку, а другая (наружная) помогает производить поворот через переднюю брюшную стенку.

Акушерские повороты могут быть на головку или на тазовый конец плода. Поворот на головку может быть выполнен только при наружном акушерском повороте (рис. 18), а поворот на тазовый конец – посредством двух разновидностей акушерских поворотов – наружного и наружновнутреннего.

Наружный поворот на тазовый конец возможен при косом положении плода, в случаях, когда тазовый конец плода лежит ближе ко входу в малый таз. Комбинированный наружновнутренний поворот возможен только на тазовый конец.

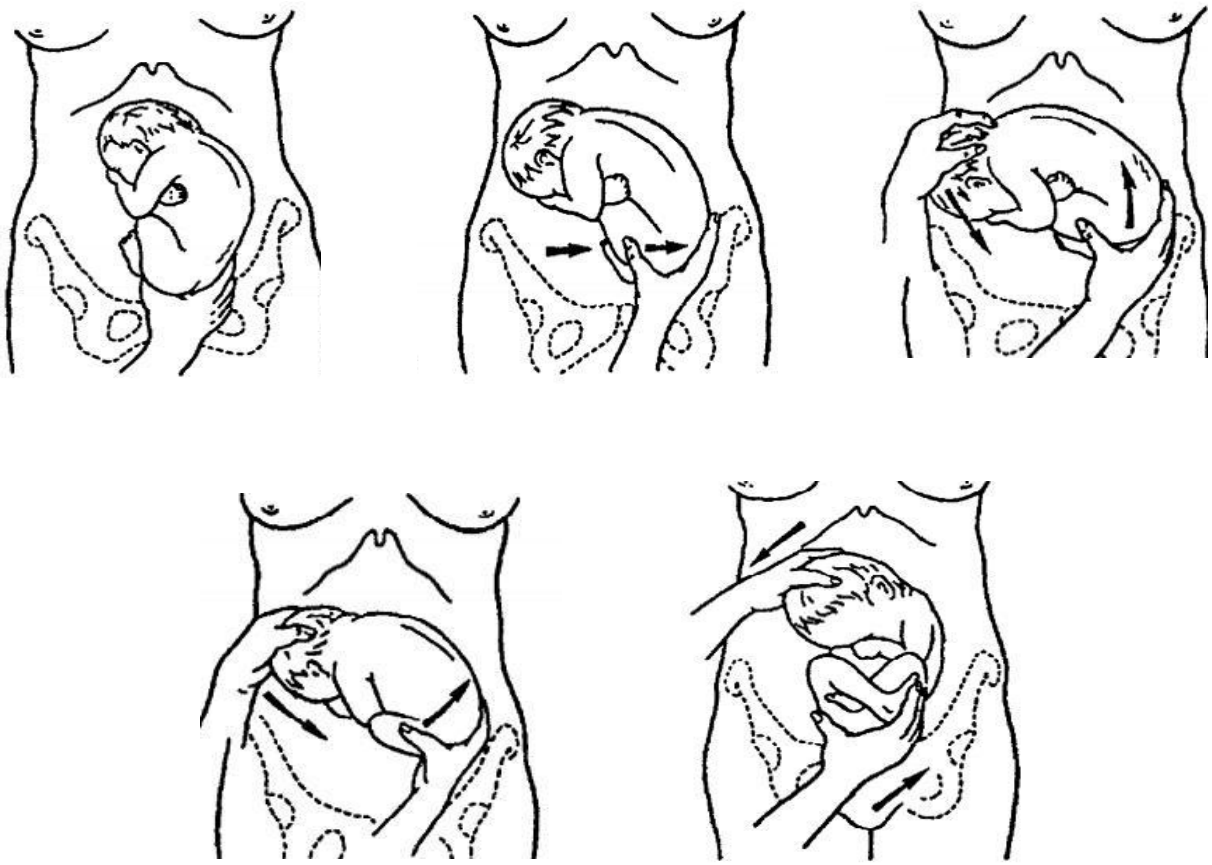

Рисунок 18 – Наружный профилактический поворот на головку при тазовом предлежании

Профилактический поворот на головку и повороты на тазовый конец, за исключением поворота на ножку, в настоящее время утратили свое практическое значение и современном акушерстве не применяются ввиду недостаточной эффективности и значительной частоты серьезных акушерских осложнений (ПОНРП, разрыв матки, преждевременное начало родов, воздушная эмболия, смерть плода). Данные акушерские операции в современном акушерстве полностью вытеснены операцией кесарева сечения.

Классический акушерский поворот плода «на ножку»

Классический акушерский поворот плода «на ножку» в современном акушерстве выполняют в исключительных случаях при поперечном или косом положении второго плода при двойне и только в том случае, если необходимо немедленное родоразрешение (угрожаемые состояния роженицы и плода, требующие немедленного окончания родов), но по каким-либо причинам выполнить операцию кесарева сечения невозможно.

Абсолютные противопоказания к операции:

- запущенное поперечное положение плода;
- угроза разрыва матки;
- рубец на матке;
- анатомически узкий таз (I степень и более) или другие препятствия для родоразрешения через естественные родовые пути (несоответствие между размерами таза матери и размерами плода – крупный плод, гидроцефалия, стриктуры влагалища).

Условия для проведения операции:

- полное открытие маточного зева;
- целый плодный пузырь или его вскрытие непосредственно перед операцией;

- абсолютная подвижность плода в матке;
- точное знание положения плода;
- состояние матки и твердых частей родового канала, допускающее рождение плода через естественные родовые пути;
- хорошее состояние плода.

Подготовка к операции:

- Консультация анестезиолога с целью выбора метода обезболивания;
- опорожнение мочевого пузыря;
- обработка наружных половых органов, внутренних поверхностей бёдер и передней брюшной стенки дезинфицирующим раствором;
- обработка рук акушера как при полостной операции;
- подробное изучение положения, позиции, вида плода и состояния родовых путей с помощью наружных приемов и внутреннего исследования;
- вскрытие плодного пузыря непосредственно перед проведением поворота.

Обезболивание: внутривенный наркоз, который при необходимости может быть усилен ингаляционным наркозом. Наркоз должен обеспечить полноценное расслабление матки и мышц передней брюшной стенки.

Техника операции

Операцию классического акушерского поворота плода «на ножку» выполняют в положении роженицы на спине на рахмановской кровати или операционном столе с согнутыми в тазобедренных и коленных суставах ногами.

Операция включает три этапа:

- выбор и введение руки в матку;
- поиск и захват ножки плода;
- собственно поворот плода на «ножку».

Первый этап операции – выбор и введение руки в матку

Поворот может быть выполнен любой рукой, введенной в матку, однако целесообразнее вводить руку, одноименную позиции: левую при первой позиции плода и правую – при второй.

Руку вводят, конусообразно сложив кисть, т.е. все пять пальцев руки вытягивают до отказа и сближают один с другим с виде конуса. (рис. 19). Пальцами второй ("наружной") руки раздвигают в стороны половые губы.

Кисть, тыльная поверхность которой обращена кзади, вводят во влагалище в прямом размере выхода таза, вне потуги (обязательное условие), отдавливая промежность кзади. Как только кисть внутренней руки целиком введена во влагалище, наружную руку перемещают на дно матки.

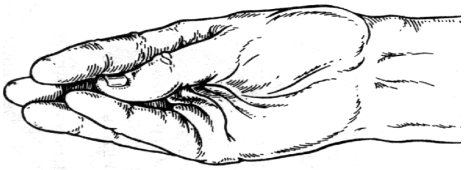

Рисунок 19 – Складывание кисти внутренней руки

Затем легкими винтообразными движениями руку продвигают со стороны мыса до внутреннего зева и переводят из прямого размера в поперечный. Если плодный пузырь цел, его вскрывают в центре, причем кисть тут же проводят в полость матки, по возможности препятствуя быстрому излитию околоплодных вод из матки. Руку продвигают по направлению к мелким частям плода, стремясь найти и захватить ножку плода.

Продвижению руки в полости матки может препятствовать плечико плода (при поперечном положении) или головка (при косом положении плода). При этом необходимо внутренней рукой переместить головку плода в сторону спинки или захватить плечико и осторожно отодвинуть его в сторону головки.

Приступая ко второму этапу операции, следует помнить, что в настоящее время принципиально принято выполнять поворот только на одну ножку, т.к. неполное ножное предлежание плода является более благоприятным для течения родового акта, чем полное ножное, поскольку согнутая ножка и ягодицы плода представляют более объемную часть, лучше подготавливающую родовые пути для прохождения последующей головки.

Второй этап операции – отыскивание и захват ножки

Существуют два способа отыскивания ножки: короткий и длинный. При первом способе руку продвигают непосредственно со стороны животика плода к тому месту, где предположительно находятся ножки плода. При втором способе внутренняя рука постепенно скользит по боковой поверхности туловища плода до подмышечной впадины и обратно по направлению к тазовому концу до ягодичной области, к бедру и голени – это так называемый французский или «длинный путь». Преимущество длинного пути в том, что внутренняя рука не теряет связи с частями плода, что позволяет хорошо ориентироваться в полости матки и правильно отыскивать нужную ножку.

Выбор ножки, которую следует захватить, определяется видом плода. При переднем виде захватывают нижележащую ножку, при заднем – вышележащую (рис. 20).

При соблюдении данного правила поворот завершается в переднем виде плода. В случае если ножка выбрана неправильно, рождение плода будет происходить в заднем виде, что потребует

дополнительных манипуляций, связанных с необходимостью поворота плода в передний вид, так как при тазовых вставлениях роды через естественные родовые пути в заднем виде невозможны.

Убедиться в том, что это ножка, а не ручка, позволяет наличие на ножке пяточного бугра и лодыжки, коротких пальцев, расположенных в один ряд, трудность и незначительность отведения большого пальца в сторону.

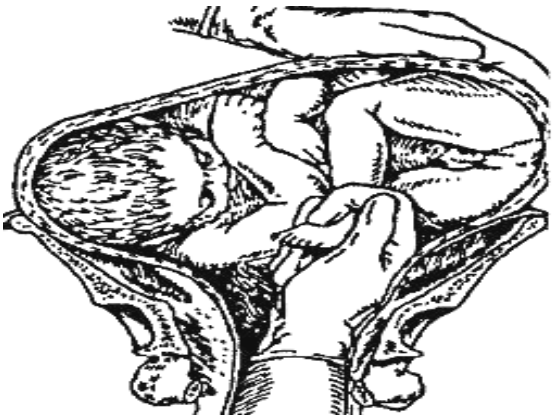

Рисунок 20 – Захватывание вышележащей ножки плода при заднем виде поперечного положения

При отыскивании и захватывании ножки внутренней рукой необходимо, чтобы наружная рука лежала на тазовом конце плода, стараясь приблизить его к внутренней руке. После отыскания ножки ее захватывают или двумя пальцами внутренней руки (указательным и средним) в области лодыжек или всей кистью, что более предпочтительно, т.к. при этом захвате ножка прочно фиксируется, а рука акушера не так быстро устает, как при захватывании двумя пальцами (рис. 21).

При захвате голени всей кистью вытянутый большой палец располагают вдоль икроножных мышц таким образом, чтобы он достигал подколенной ямки, а остальными четырьмя пальцами обхватывают голень спереди. Голень как бы заключается в шину по

всей длине, что предупреждает ее перелом (при захватывании ножки всей рукой захват не должен быть круговым!).

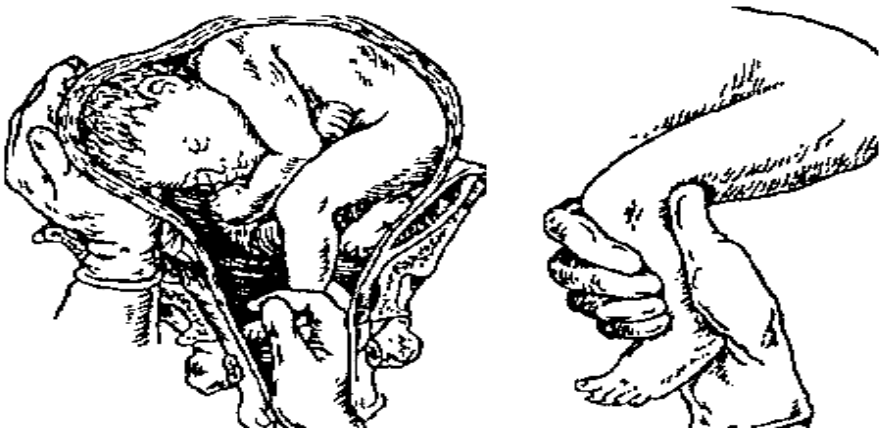

Рисунок 21 – Варианты захвата ножки: двумя пальцами, всей рукой

Третий этап операции – собственно поворот

Поворот плода вокруг его оси, по-существу, начинается уже с момента отыскивания и продвижения ягодиц навстречу внутренней руке.

После того как внутренней рукой выполнен захват ножки плода, наружную руку немедленно перемещают с тазового конца плода в сторону головки, отталкивая ее при тракциях кверху (рис. 22).

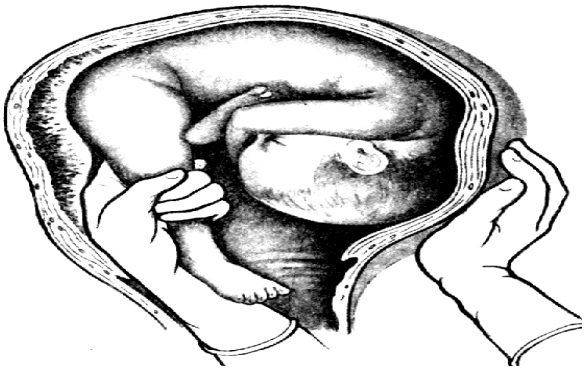

Рисунок 22 – Наружновнутренний поворот плода на ножку при поперечном положении

Тракции выполняют вне схватки при расслабленных маточных стенках, в направлении проводной оси таза, т.е. строго кзади (книзу). Поворот считается законченным, когда внутренней рукой захвачена и низведена ножка до коленного сустава и плод принял продольное положение (рис. 23).

Вслед за поворотом выполняется операция извлечения плода за тазовый конец (см. «извлечение плода за тазовый конец»).

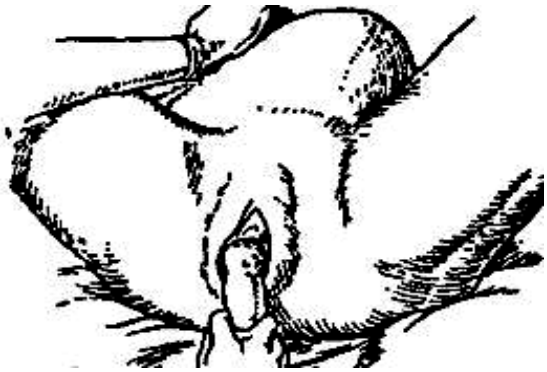

Рисунок 23 – Ножка низведена до коленного сустава

2.2 Влагалищные родоразрешающие операции

Влагалищные родоразрешающие операции – это оперативные вмешательства, позволяющие быстро закончить роды живым плодом через естественные родовые пути.

В современном акушерстве подходы к применению различных родоразрешающих операций в значительной степени определяются с позиций перинатальной охраны плода. В большинстве случаев в целях получения живого и здорового ребенка предпочтение отдается наиболее бережному способу родоразрешения – абдоминальной операции кесарева сечения. При отсутствии условий для кесарева сечения выполняются влагалищные родоразрешающие операции – наложение акушерских щипцов вакуумэкстракция плода при головном предлежании и операции извлечения плода за тазовый конец – при тазовом вставлении.

2.2.1 Извлечение плода за тазовый конец

Извлечение плода за тазовый конец – родоразрешающая операция, посредством которой плод, рождающийся в одном из вариантов тазового предлежания, искусственно извлекают из родового канала с помощью ручных приёмов.

Важно помнить, что данная операция имеет, как правило, негативные последствия для плода (острая гипоксия, травматические повреждения, интранатальная гибель), поэтому должна применяться лишь при отсутствии других возможностей родоразрешения. При тазовых предлежаниях необходимо своевременно и тщательно оценивать прогноз, вовремя принимая решение о кесаревом сечении.

Различают три вида извлечения плода:

- извлечение плода за ножку;
- извлечение плода за обе ножки;
- извлечение плода за паховый сгиб.

Показания:

- выполнение поворота плода «на ножку»;
- острая гипоксия плода во втором периоде родов;
- декомпенсация соматической патологии матери или тяжелый гестоз, не поддающийся медикаментозной терапии в периоде изгнания, требующие исключения потуг;
- упорная вторичная слабость родовой деятельности или слабость потуг, не поддающаяся медикаментозной коррекции.

Условия для выполнения операции:

- тазовое предлежание плода;
- полное открытие маточного зева;
- соответствие размеров головки плода и таза матери;
- отсутствие плодного пузыря;

- подвижность плода в матке (недавнее излитие околоплодных вод);

Подготовка к операции:

- Консультация анестезиолога с целью выбора метода обезболивания;
- опорожнение мочевого пузыря;
- обработка наружных половых органов, внутренних поверхностей бёдер и передней брюшной стенки дезинфицирующим раствором;
- обработка рук акушера как при полостной операции;
- подробное изучение положения, позиции, вида плода и состояния родовых путей с помощью наружных приемов и внутреннего исследования;
- вскрытие плодного пузыря непосредственно перед проведением поворота.

Обезболивание

Операцию выполняют под общим обезболиванием, которое должно обеспечить полное расслабление произвольной мускулатуры, сокращение которой может препятствовать извлечению плода.

Извлечение плода за ножку

Техника операции

Операцию выполняют в положении роженицы на спине, ноги согнуты в коленных и тазобедренных суставах.

Техника операции слагается из трех этапов:

первый этап – захватывание ножки и извлечение плода до углов лопаток;

второй этап – освобождение плечевого пояса (ручек);

третий этап – рождение последующей головки.

Первый этап – захватывание ножки и извлечение плода до углов лопаток

Если ножка лежит во влагалище, то ее захватывают двумя пальцами и сводят книзу до коленного сустава (рис. 24).

Рисунок 24 – Захват ножки при выведении из влагалища

После этого ножку захватывают всей рукой за голень так, чтобы большой палец располагался вдоль икроножной мышцы и конец его находился в поколенной ямке, а остальные четыре пальца охватывали голень спереди (рис. 25).

Рисунок 25 – Захват низведенной ножки всей рукой

Влечение за ножку выполняют в зависимости от места расположения ягодиц по направлению оси родового канала, стараясь постепенно извлечь всю конечность с таким расчетом, чтобы пятка и подколенная ямка были обращены к лону, т.е. сохранялся передний вид. По мере того как ножка продвигается наружу, второй рукой захватывают ножку выше первой точки таким же образом, как это делали первой рукой, чтобы избежать растяжения коленного сустава (рис. 26). Извлекая бедро плода, следят за тем, чтобы туловище располагалось в косом размере таза.

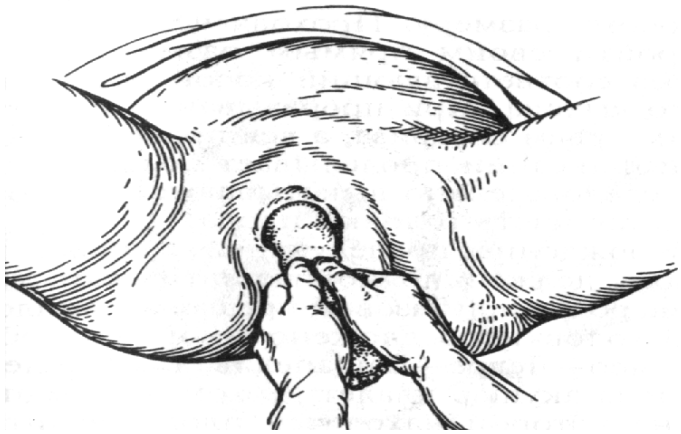

Рисунок 26 – Извлечение ножки

Постепенное влечение выполняют до тех пор, пока под нижним краем симфиза не покажется паховый сгиб, идущий впереди ножки. При образовании точки фиксации (передняя подвздошная кость под лоном) бедро приподнимают кверху, способствуя рождению ягодиц (рис. 27).

Вторую (заднюю) ножку не освобождают, т.к., во-первых, идя вместе с ягодицами, она расширяет родовые пути, во-вторых, как правило, выпадает сама при тракциях или освобождается в конце первого этапа, когда плод родится до пупка.

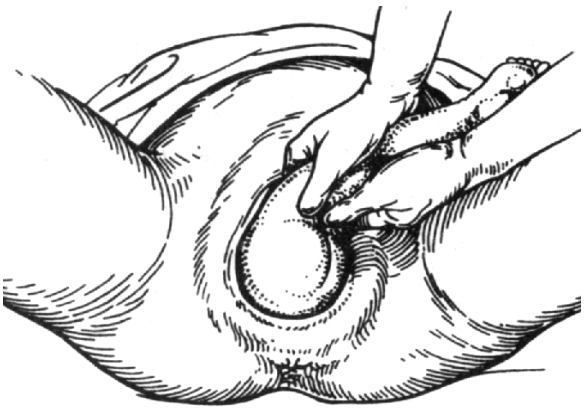

Рисунок 27 – Тракции для прорезывания передней ягодицы

После прорезывания ягодиц руки располагают так, чтобы большие пальцы лежали вдоль крестца, а остальные четыре пальца охватывали тазовый пояс и плод извлекают сначала до уровня пупка, а затем до нижнего угла лопаток (рис. 28). Тракции выполняют горизонтально (на себя).

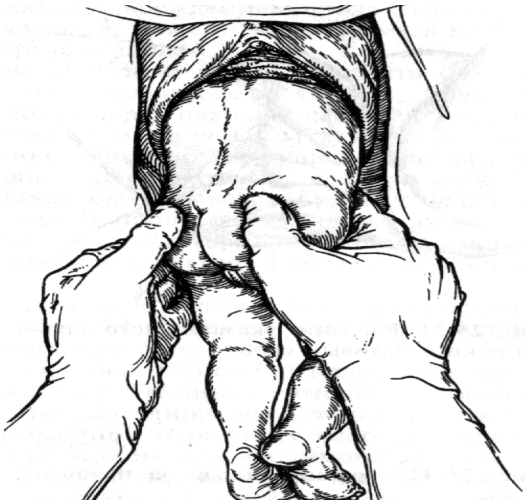

Рисунок 28 – Извлечение плода до пупочного кольца и нижнего угла лопаток (захват ягодиц)

При появлении из половой щели нижних углов лопаток головка плода вступает во вход в малый таз и прижимает пуповину к костному кольцу. Чтобы не допустить дистресса, от рождения углов лопаток до рождения головки плода должно пройти не более 5 минут.

Второй и третий этапы операции (освобождение плечевого пояса и головки плода) выполняют так же как при классическом ручном пособии в случае тазового предлежания (см. выше).

Извлечение плода за обе ножки

К этой операции прибегают при полном ножном предлежании. Техника операции заключается в захватывании каждой ножки одноименной рукой. Техника захватывания каждой из ножек, равно как и все последующие манипуляции, выполняют так же, как и при извлечении плода за одну ножку.

Извлечение плода за паховый сгиб

Эту операцию выполняют при чисто ягодичном вставлении, крайне редко и только в том случае, если время для кесарева сечения упущено, а условия для низведения ножки отсутствуют, т.к. ягодицы уже вколотились в малый таз.

Данная операция очень трудная и последствия ее для матери могут быть тяжелыми, а для плода – роковыми.

Способы извлечения плода за паховый сгиб делятся на ручные и инструментальные. Ручные приемы легче выполнить, если ягодицы стоят низко, ближе к вульве или прорезываются.

Техника операции ручного извлечения плода

Указательный палец руки, одноименной ножке плода, вводят в соответствующий паховый сгиб, обращенный к лону (вводить в паховый сгиб больше одного пальца нельзя, поскольку второй палец при маленьких размерах плода ляжет уже не в паховый сгиб, а на бедро, что неизбежно приведет к его перелому при влечении).

Во время потуги пальцем осуществляют тракции отвесно в зависимости от места расположения ягодиц соответственно оси родового канала с направлением влекущей силы на таз плода, а не на бедренную кость (рис. 29).

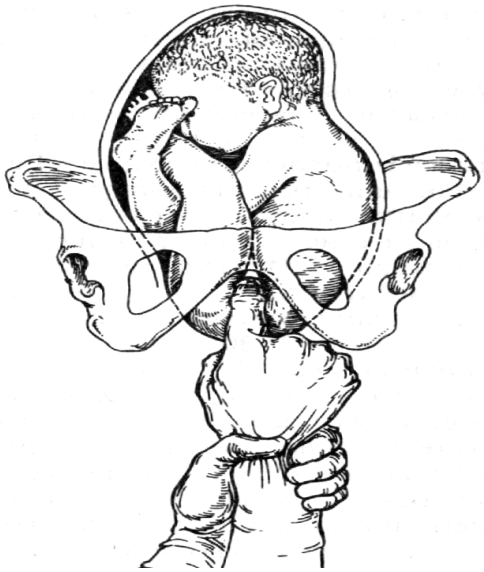

Рисунок 29 – Тракции за паховый сгиб

Ягодицы низводят настолько, чтобы во второй паховый сгиб можно было подвести указательный палец второй руки (рис. 30).

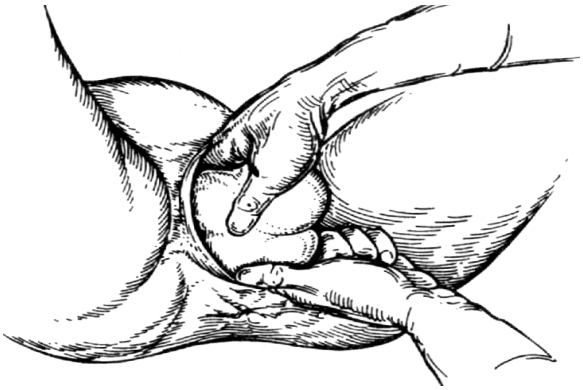

Рисунок 30 – Введение второго указательного пальца руки в паховый сгиб

Захватив, таким образом, тазовый конец плода, стараются вывести переднюю ягодицу под нижний край симфиза. Как только выведена передняя ягодица, вся подвздошная кость становится точкой вращения, вокруг которой второй («задней») рукой вместе с задней ягодицей совершают круговой поворот над промежностью. Ножки обычно выпадают самостоятельно. Дальнейшие манипуляции выполняют в том же порядке, как и при извлечении плода за ножку.

Техника инструментального извлечения плода

Этапы инструментального извлечения плода аналогичны таковым при ручном извлечении, однако, учитывая высокий риск тяжелых повреждений плода (переломы бедра, повреждения мягких тканей, сосудов) и роженицы, использование инструмента допускается только на мёртвом плоде. В качестве инструмента используют петлю, специальный тупой крючок или щипцы.

Извлечение плода с помощью петли

Для того, чтобы заменить быстро устающий палец, можно пользоваться петлей, изготовленной из тесьмы, полоски марли, резинового жгута и т.д. Ее проводят через паховый сгиб так же, как и палец. Извлечение выполняют, подражая схваткам. Как только ягодицы начинают прорезываться, петлю снимают и заканчивают извлечение плода с помощью ручных приемов, описанных выше.

К недостаткам данной операции, кроме технических трудностей введения петли, относятся часто наблюдаемые переломы бедра, протирание и размозжение мягких тканей пахового сгиба.

Извлечение ягодиц с помощью тупого крючка

Во влагалище вводят для контроля три или четыре пальца руки, одноименной переднему паховому сгибу плода (пальцы служат проводником для вводимого крючка и защищают ткани родового канала роженицы от повреждения инструментом). Наружной рукой захватывают крючок таким образом, чтобы ручка вместе с кривизной крючка лежала в одной горизонтальной плоскости параллельно пальцам, введенным внутрь родового канала. Инструментом осторожно скользят по сгибательной стороне предплечья и ладони, а затем по пальцам "внутренней" руки, пока крючок не дойдет до тазового конца плода. Как только конец крючка доходит до переднего

пахового сгиба плода, его поворачивают таким образом, чтобы кривизна крючка совпала с паховым сгибом (рис. 31).

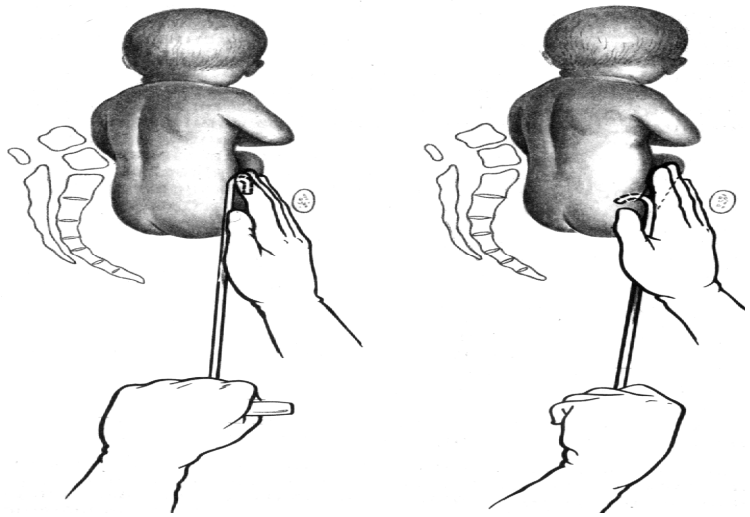

Рисунок 31 – Введение и расположение крючка при извлечении за паховый сгиб

Сначала делают пробную (легкую) тракцию, чтобы убедиться, что инструмент лежит правильно. Вслед за пробной тракцией, потягиванием за крючок в направлении оси таза выполняют собственно операцию извлечения. Как только ягодицы начинают прорезываться, крючок снимают в обратном порядке и операцию заканчивают ручными приемами.

Извлечение плода с помощью щипцов

Для извлечения фиксированных в тазе ягодиц предложены специальные щипцы, в большинстве случаев сконструированные по типу двух ягодичных крючков, однако в связи с трудностями при их наложении, опытные акушеры в трудной ситуации предпочитают использовать обычные щипцы, хотя есть и противники этой операции.

Акушерские щипцы накладывают на тазовый конец только в тех случаях, если ягодицы плотно фиксированы в полости или на дне таза, по возможности только в поперечном размере.

При расположении ягодиц в полости таза, поперечное наложение щипцов обеспечивает попадание соответствующих ложек на crista ossis ilei и trochanter major femoris с каждой стороны, что гарантирует возможность правильного использования и действия щипцов.

При расположении ягодиц в прямом размере выхода таза рекомендуют накладывать одну ложку щипцов на крестец, другую – на заднюю поверхность бедер (принципиально правильно в данном случае накладывать прямые щипцы Лазаревича).

Трудности и осложнения акушерских пособий и операций при тазовых вставлениях плода

При выполнении пособий и операций при тазовых вставлениях могут возникнуть травматические повреждения плода, трудности с извлечением плода до пупка и нижнего угла лопаток, в так же осложнения, связанные с образованием заднего вида, запрокидыванием ручек за головку и затрудненным выведением головки в результате спазма внутреннего зева и препятствия со стороны промежности.

Перелом бедра и повреждение кожных покровов

При извлечении плода за тазовый конец во время тракций и давления руками не в области паховой складки, а на бедро возможны его перелом и повреждение кожных покровов. Чтобы избежать данного осложнения необходимо хорошо ориентироваться в правильности захвата плода за паховый сгиб.

Затруднения извлечения плода до пупка и нижних углов лопаток

Затруднения могут быть обусловлены наличием у плода опухоли крестцовой области и увеличением размера живота вследствие асцита. В первом случае необходимо удаление опухоли, во втором — пункция брюшной стенки и выпускание асцитической жидкости.

Соскальзывание рук при выведении тазового конца плода

При выведении тазового конца плода возможно соскальзывание рук, во избежание которого ребенка при извлечении покрывают сухой стерильной салфеткой.

Образование заднего вида до извлечения туловища плода

При образовании заднего вида, родившуюся голень плода обхватывают через стерильную пеленку (для предотвращения скольжения) и осторожно потягивают книзу, одновременно вращая ее в сторону большого пальца стопы, с тем, чтобы туловище плода до появления из половой щели нижних углов лопаток установилось в одном из косых размеров со спинкой, обращенной кпереди. Если поворот наикратчайшим путем не удается, пытаются повернуть плод спинкой вперед в обратном направлении. В случае если поворот спинки кпереди не удается, возникают трудности при освобождении ручек и последующей головки плода, что требует применения специальных приемов (см. ниже).

Затруднения при освобождении ручек

Затруднения при освобождении ручек возникают, если ручка лежит далеко кпереди и введенные для ее освобождения со стороны спинки пальцы, двигаясь между головкой и стенкой таза, не в состоянии проникнуть до локтевого сгиба. В этом случае вместо одноименной ручке плода руке, вводят другую, т.е. разноименную руку и не со стороны спины, а со стороны грудки, стараясь захватить лежащую кзади ручку и вывести ее наружу. Прием называется «освобождение ложной рукой».

Запрокидывание ручек

При нормальных условиях ручки лежат на грудке, а при запрокидывании ручки отходят кверху и располагаются или впереди лица (первая степень), или рядом с головкой головки перед ушком

(вторая степень) или на затылке (третья степень, рис. 32). Объем головки вместе с ручками настолько увеличивается, что роды благополучно окончиться не могут, без оказания немедленной помощи плод погибает от асфиксии. В таких случаях прибегают к специальным приемам для освобождения ручек и головки.

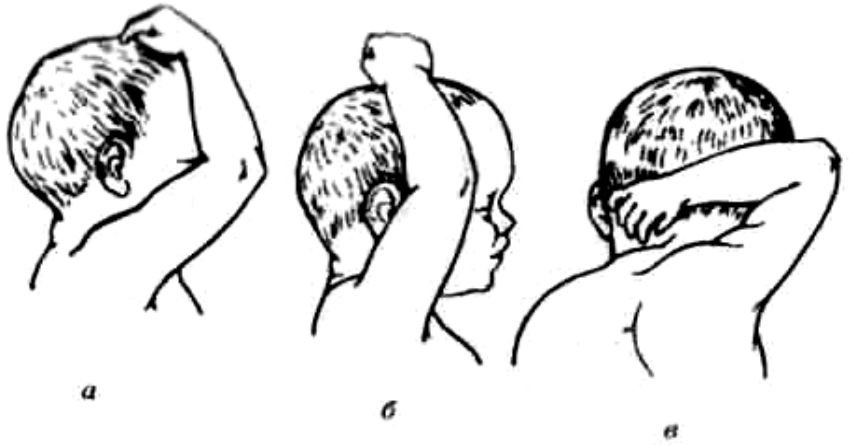

Рисунок 32 – Три степени запрокидывания ручки плода:
а — первая – ручка впереди личика; б — вторая – ручка по бокам головки (впереди ушка); в — ручка на затылке

Манипуляции выполняют полурукой, т.е. 2-4-м пальцами, которые вводят со стороны спинки и более энергичными, чем при нормальных условиях движениями. При отсутствии условий (неподатливые мягкие ткани, сужение таза, крупные относительно таза размеры плода) и/или при неудачной попытке выведения запрокинутой ручки полурукой выполняют поворот в направлении запрокинутой ручки.

При запрокидывании впереди лежащей ручки сначала обычным путем освобождают заднюю ручку, после чего выполняют поворот туловища, но в обратном направлении тому, который совершают при нормальных условиях (под симфизом поворачивают грудку). При исправлении вынужденного положения ручки ее выводят обычным способом.

При запрокидывании задней ручки за затылок плод поворачивают вокруг его продольной оси в направлении, обратном произошедшему скручиванию, т.е. спинкой под симфизом. При данной манипуляции незапрокинутая ручка оказывается сзади, и ее освобождают обычным путем. После этого выполняют новый поворот плода, с тем, чтобы ранее запрокинутая, а теперь свободно и спереди лежащая ручка повернулась вновь кзади, где выполняют ее освобождение обычным способом.

При запрокидывании обеих ручек плод раскручивают как «скрутившийся жгут». Манипуляции выполняют как можно быстрее, т.к. с момента рождения плода до пупка должно пройти не более 5 минут, иначе наступит его смерть от асфиксии.

Разгибание головки

Головка разгибается, если приемы для ее извлечения начинают применять раньше того, как произойдет фиксация подзатылочной области под лоном. Чтобы исправить данную ситуацию вводят второй или третий палец в ротик плода и осторожно надавливают, стараясь согнуть головку, а ассистент надавливает на головку сверху через переднюю брюшную стенку.

Образование заднего вида

Образование заднего вида является серьезным осложнением, т.к. при этом ручки почти всегда запрокидываются кверху, а приемы извлечения головки редко дают благоприятные результаты. Поэтому на первом этапе пытаются осторожно повернуть плод спинкой кпереди в том направлении, куда туловище плода имеет тенденцию повернуться. Для этого захватив туловище двумя руками со стороны плеч, осторожно поворачивают его на 180^0, как при освобождении ручек. Как только спинка повернулась кпереди, приступают к

освобождению ручек. Иногда поворачивают плод спинкой кпереди только после того, как удалось освободить одну ручку.

Если же поворот не удался, то ручки и головку освобождают в заднем виде, что является сложной операцией.

Освобождение ручек при сохраняющемся заднем виде

Для освобождения ручек в заднем виде плод захватывают за ножки и поднимают кверху, к животу матери. Разноименной, т. е. противоположной освобождаемой ручке, рукой ладонью вперед входят во влагалище со стороны спинки и продвигают ее кверху до плечевого пояса (рис. 33).

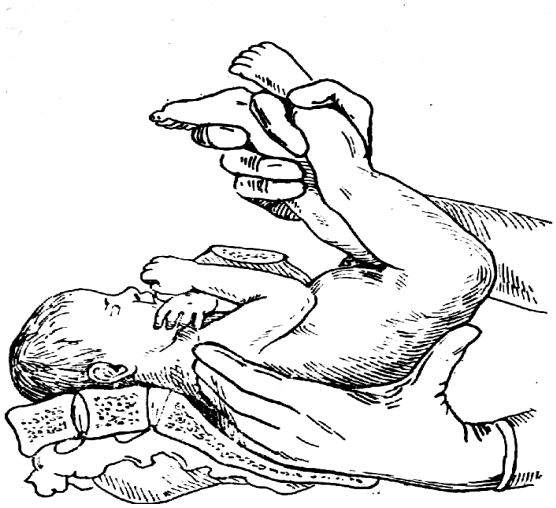

Рисунок 33 – Освобождение ручки при заднем виде: разноименная рука доходит до спинки плода к ручке

При достижении плечевого пояса, туловище плода опускают книзу, а четырьмя пальцами внутренней руки обхватывают плече, стараясь продвинуть его мимо лица (рис. 34). Вторую ручку освобождают аналогичным образом, если после извлечения первой ручки не удается повернуть плод спинкой кпереди.

Освобождение головки при сохраняющемся заднем виде

В зависимости от того, в каком положении находится головка (согнута или разогнута) используют один из ниже следующих приемов.

Ногтевой фалангой указательного пальца стараются проникнуть в рот плода и произвести ее сгибание головки.

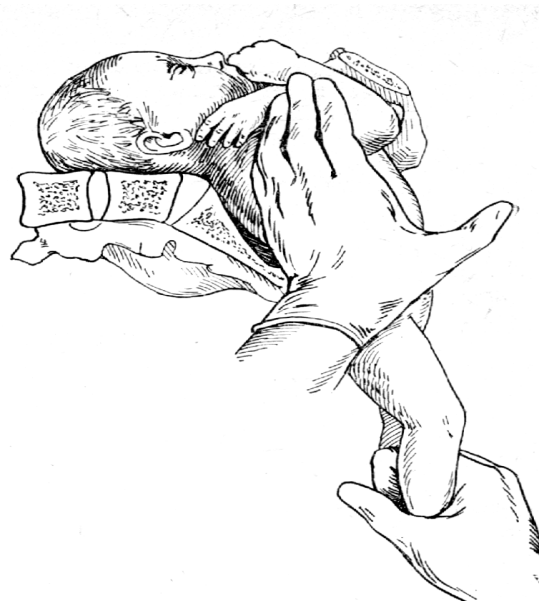

Рисунок 34 – Ножки отведены круто вниз. Ручка освобождается из-под симфиза движением вперед через личико

Согнутую головку постепенно, но энергично стягивают книзу до тех пор, пока передняя граница волосистой части головы (область большого родничка) не фиксируется под нижним краем симфиза, после чего туловище плода резко отклоняют кпереди и головку выводят над промежностью как при родах в заднем виде затылочного вставления (рис. 35).

Рисунок 35 – Освобождение головки, ногтевая фаланга указательного пальца левой руки введена в ротик плода

Если этот прием не удается, то удерживая палец во рту, быстро поднимают туловище за ножки кпереди и выводят головку. В этом случае точка фиксации будет находиться в области переносицы или скуловых костей, при вращении вокруг которой над промежностью выкатывается затылок, а при опускании ножек вниз – рождается лицо.

В том случае если подбородок расположен высоко и не удается достичь рта, одной рукой захватывают вилообразно плечики плода со стороны спинки, другой рукой – ножки плода и поднимают их резко кпереди на живот матери. Ассистент надавливанием на головку способствует выкатыванию ее через промежность (рис. 36).

Рисунок 36 – Извлечение головки в заднем виде («обратный пражский прием»)

При подобном извлечении точка фиксации плода спереди находится на подъязычной кости, при вращении вокруг которой над промежностью сначала выкатывается затылок и при дальнейшем поднимании ребенка кпереди и кверху параллельно передней брюшной стенке рождаются лицо и подбородок («обратный пражский прием).

Если подбородок находится слева или справа в полости таза, то стремятся повернуть его кзади. Для этого одной рукой, введенной во влагалище, надавливают на подбородок сбоку, стремясь повернуть его

кзади, а затем производят обычное двуручное извлечение головки или поворачивают головку подбородком кзади при помощи пальцев двух рук и одной рукой надавливают на щеку, а другой – на область затылка с противоположной стороны.

Спазм шейки матки

При затрудненном выведении головки вследствие спазма шейки матки углубляют наркоз или вводят атропин.

Препятствие со стороны мышц промежности

Для устранения препятствия со стороны мышц промежности и профилактики ее разрывов при выполнении операции извлечения плода за тазовый конец абсолютно показано выполнение эпизио- или перинеотомии.

Осложнения

Рискованные приемы, необходимые для выполнения операции извлечения плода за тазовый конец, особенно неправильное или несвоевременное их применение, нередко влекут за собой серьезные осложнения со стороны матери (разрывы шейки матки, влагалища и промежности; травматические повреждения таза) и всегда сомнительны в отношении исхода для плода, у которого возможны травматические повреждения твердых и мягких тканей головки, внутричерепные кровоизлияния, повреждения туловища, переломы верхних и нижних конечностей, интранатальная гибель.

2.2.2 Акушерские щипцы

«Акушерские щипцы» – это влагалищная родоразрешающая операция, во время которой живой доношенный или почти доношенный плод извлекают из родовых путей матери с помощью специальных инструментов, т.е. щипцов. Щипцы предназначены для

того, чтобы плотно обхватить головку плода и заменить естественные изгоняющие силы влекущей силой врача.

Основная модель щипцов, применяемых в России – это щипцы Симпсона-Феноменова (рис. 37).

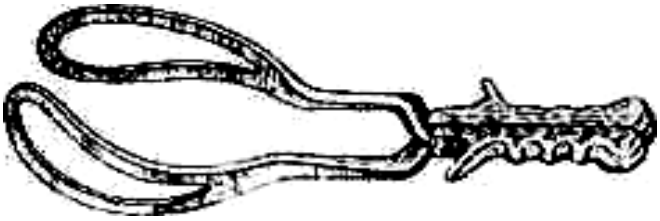

Рисунок 37 – акушерские щипцы Симпсона-Феноменова

Устройство щипцов

Щипцы состоят из двух ветвей – правой и левой, соединяющиеся между собой с помощью замка. Каждая ветвь состоит из ложки, замка и рукоятки. Длина щипцов 35 см, общий вес около 500 г.

Ложки щипцов представляют собой пластинку, имеющую посередине вырез (окно) и закругленные ребра – верхнее и нижнее. Внутренняя поверхность ложек вогнута и называется головной кривизной, предназначенной для захвата головки. Наибольшее расстояние между внутренними поверхностями сложенных ложек равно 8 см, а между верхушками ложек - 2,5 см. Ребра ложек тоже изогнуты в виде дуги: верхнее вогнуто, а нижнее – выгнуто. Выгнутая кривизна называется тазовой кривизной, т.к. соответствует изгибу тазовой оси. Ветви щипцов перекрещиваются примерно посередине, где находится замок. Он расположен на левой ветви, а правая ветвь имеет утончение, предназначенное для вкладывания в замок, благодаря чему ложки плотно примыкают друг к другу, при этом, не расходясь кверху и книзу, обеспечивают замку необходимую подвижность. Подвижный замок позволяет расположить ложки на головке плода в любой плоскости таза и предотвратить ее чрезмерное

сжатие. Рукоятки щипцов прямолинейные, внутренняя поверхность их ровная, плоская, наружная – ребристая для предупреждения соскальзывания рук хирурга. Между замком и рукояткой, на наружной стороне щипцов, имеются боковые выступы – крючки Буша, которые представляют собой точку опоры для пальцев, позволяющую развивать большую силу при тракциях. Кроме того, крючки Буша служат опознавательным пунктом при складывании ложек, они должны быть обращены в разные стороны (латерально) и лежать в одной плоскости.

Отличие правой ветви ложки щипцов от левой

Для правильного наложения щипцов необходимо отличать левую ветвь от правой, т.к. ее вводят первой и для замыкания щипцов она должна лежать под правой ветвью.

Левую и правую ветви отличают по следующим признакам:

- при размещении ветвей щипцов на горизонтальной поверхности тазовой кривизной внизу, крючок Буша на левой ветви смотрит влево, на правой – вправо;
- на левой ветви головная кривизна отклонена влево, на правой – вправо;
- на левой ветви замок состоит из вырезки и пластинки, на правой – только из истончения в области замка.

Классификация

В зависимости от положения головки плода в малом тазу техника операции отличается, в связи с чем различают три варианта операции наложения акушерских щипцов:

1. Выходные щипцы. Накладываются на головку плода, находящуюся на тазовом дне. Стреловидный шов располагается в прямом размере плоскости выхода из малого таза.

2. Полостные щипцы (низкие или типичные). Накладываются на головку плода, находящуюся в узкой части полости малого таза. Стреловидный шов расположен в одном из косых размеров, ближе к прямому.

3. Высокие (атипичные) щипцы при головке, расположенной в широкой части малого таза (в настоящее время не накладываются, так как данная операция сопряжена с высоким плодовым и материнским травматизмом).

Наиболее благоприятный вариант операции, как для матери, так и для плода, – наложение выходных и типичных полостных акушерских щипцов. В связи с расширением показаний к операции кесарева сечения в современном акушерстве щипцы применяют только как метод экстренного родоразрешения, если упущена возможность выполнения кесарева сечения.

Показания:

- слабость потуг неподдающаяся медикаментозной коррекции;
- состояния роженицы, требующие исключения потуг или немедленного окончания родов (тяжелый гестоз, не поддающийся консервативной терапии, пре- и эклампсия, кровотечение во втором периоде родов, тяжелые экстрагенитальные заболевания матери, сердечнососудистая или дыхательная недостаточность, хориоретинальная дистрофия);
- Острая гипоксия плода.

Условия для проведения операции:

- Живой и жизнеспособный плод.
- Полное открытие маточного зева.
- Отсутствие плодного пузыря.
- Соответствие размеров головки плода и таза матери.

- Расположение головки плода в выходе или в узкой части полости малого таза.

Подготовка к операции:

- Консультация анестезиолога и выбор метода обезболивания;
- опорожнение мочевого пузыря;
- обработка наружных половых органов, внутренних поверхностей бёдер и передней брюшной стенки дезинфицирующим раствором;
- обработка рук акушера как при полостной операции;
- вскрытие плодного пузыря;
- подробное изучение расположения головки в малом тазу при внутреннем исследовании;
- проверка щипцов.

Обезболивание

Методы обезболивания зависят от состояния матери, плода и характера показаний к операции. У здоровой женщины со слабостью потуг или острой гипоксией плода, при целесообразности её участия в процессе родов, можно использовать эпидуральную анестезию или ингаляцию смеси закиси азота с кислородом. При необходимости выключения потуг, а так же при наложении полостных щипцов показан внутривенный наркоз (наложение ложек на головку, находящуюся в полости малого таза, является сложным моментом операции, требующим устранения сопротивления мышц тазового дна). Анестезия не должна быть слишком кратковременной и не оканчиваться после извлечения ребенка, так как операция наложения полостных акушерских щипцов сопровождается контрольным ручным обследованием стенок полости матки и часто восстановлением целостности родовых путей, в частности эпизио- или перинеотомии.

Общие принципы наложения акушерских щипцов

При наложении акушерских щипцов руководствуются тремя тройными правилами.

Первое тройное правило: Первой всегда вводится левая ложка, левой рукой в левую половину таза матери («три слева») под контролем правой руки (при замыкании щипцов она должна лежать под правой ложкой); правая ложка вводится правой рукой в правую половину таза («три справа») под контролем левой руки (при замыкании щипцов она должна лежать над левой ложкой).

Второе тройное правило: щипцы накладывают на головку вдоль большого косого размера и бипариетально, так, чтобы проводная точка головки находилась в плоскости щипцов, а верхушки ложек были обращены в сторону проводной оси таза.

Третье тройное правило – три позиции направления тракций: При головке, находящейся в широкой части полости таза, тракции направлены косо кзади, затем книзу и кпереди; в узкой части – книзу и кпереди; в выходе таза – кпереди.

Общая техника наложения акушерских щипцов

Операцию наложения акушерских щипцов выполняют в положении роженицы на спине, ноги согнуты в коленных и тазобедренных суставах.

Вне зависимости от расположения головки плода по отношению к плоскостям таза операция наложения акушерских щипцов слагается из пяти моментов:

- первый момент – введение и размещение ложек на головке плода;
- второй момент – замыкание щипцов;
- третий момент – пробная тракция;
- четвертый момент – извлечение головки;

- пятый момент – снятие щипцов.

Введение и размещение ложек на головке плода

В положении стоя, левой рукой разводят половую щель и вводят во влагалище вдоль левой его стенки (сбоку и несколько сзади) четыре пальца правой руки, так, чтобы ладонные поверхности плотно прилегали к головке и отделяли ее от мягких тканей родового канала. Пальцы осторожно продвигают до теменных бугров, т.е. до того пункта, где должны находиться верхушки ложек. Большой палец остаётся снаружи и отводится в сторону на 90^0.

Рукоятку левой ложки захватывают по типу писчего пера, т.е. у конца рукоятки напротив большого пальца помещают указательный и средний пальцы или по типу смычка – напротив большого пальца вдоль рукоятки располагают широко расставленные четыре других пальца (такой захват позволяет избежать приложения чрезмерной силы при введении ложки щипцов).

Рукоятку отводят в сторону так, чтобы она была почти параллельна противоположной, т.е. правой паховой складке, а верхушку ложки кладут в бороздку между средним и указательным пальцами полуруки, находящейся во влагалище. Верхний конец ложки направляют вперед, т.е. в сторону брюшной стенки матери. Заднюю часть нижнего ребра ложки располагают на боковой поверхности IV пальца и отведенном в сторону большом пальце.

Ложку продвигают по боковой задней стенке таза, где более просторно для манипуляций и свободнее удается провести инструмент внутрь (рис. 38).

Поступательное движение ложки совершается в силу собственной тяжести инструмента и за счёт плавного подталкивания нижнего ребра ложки большим пальцем руки, находящимся снаружи.

По мере продвижения рукоятку щипцов перемещают в горизонтальное положение и опускают вниз. В целом траектория движения инструмента соответствует дуге около 45^0.

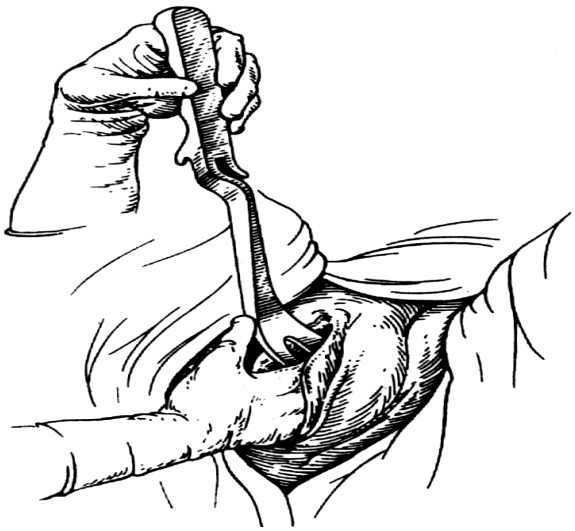

Рисунок 38 – Введение левой ложки щипцов (положение рук и установка ветви)

В течение всего времени продвижения инструмента по родовому каналу пальцами внутренней руки контролируют правильность движения ложки вдоль головки, чтобы верхушка не отклонилась на боковую стенку таза и не травмировала ее, а также не захватила края маточного зева. Ложка должна обязательно зайти за концы пальцев, а, следовательно, за теменной бугор головки несколько кпереди от уха. Внутреннюю руку извлекают только тогда, когда ложки будут лежать на головке в идеальном захвате.

После введения левой ложки, рукоятку передают ассистенту, чтобы избежать смещения ветви.

Далее под контролем левой руки таким же образом вводят вторую (правую) ложку (рис. 39).

О правильности ведения ложек судят по расположению крючков Буша, которые должны располагаться на одном уровне и в одной плоскости. Правая ложка должна лежать над левой.

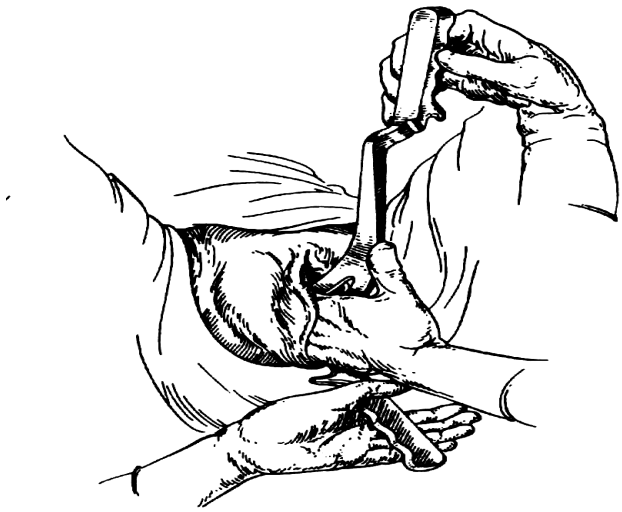

Рисунок 39 – Введение правой ложки щипцов

После введения ложек необходимо еще раз убедиться правильно ли они лежат на головке и не захвачен ли край маточного зева. Правильно наложенные щипцы плотно обхватывают головку по большому ее размеру, бипариетально, ведущая точка (малый родничок) обращена к замку (рис. 40).

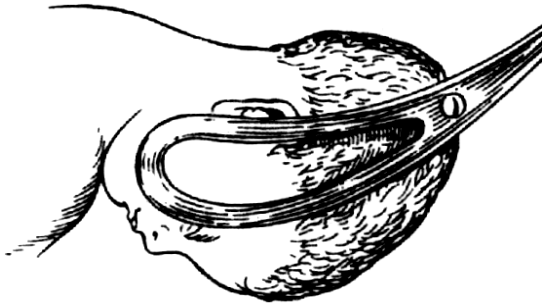

Рисунок 40 – Правильное положение щипцов

Замыкание щипцов

Каждую рукоятку захватывают одноименной рукой так, чтобы большие пальцы располагались на боковых крючках Буша, а сами рукоятки были охвачены остальными четырьмя пальцами. После этого рукоятки совмещают и замыкают замок (рис. 41).

Внутренние поверхности рукояток должны прилегать друг к другу вплотную (или почти вплотную). При большом поперечном размере головки (большем, чем расстояние между ложками в головной

кривизне) для предупреждения чрезмерного сжатия головки и хорошего прилегания ложек щипцов между рукоятками вкладывают стерильную салфетку, сложенную в 2-4 слоя.

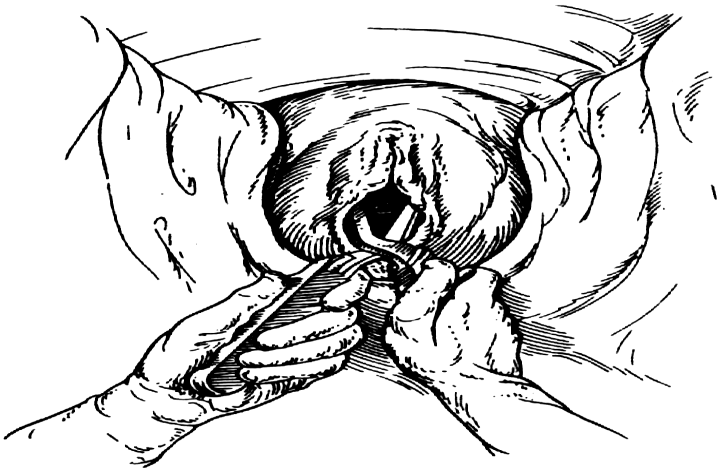

Рисунок 41 – Замыкание щипцов

После замыкания щипцов выполняют пробную тракцию, цель которой состоит в том, чтобы убедиться в правильном положении щипцов и отсутствии угрозы их соскальзывания, т.е. следует ли головка за щипцами.

Пробная тракция

Правой рукой обхватывают рукоятки щипцов сверху так, чтобы указательный и средний пальцы лежали на крючках Буша. Левую кисть кладут на тыльную поверхность правой, вытягивают указательный или средний палец и касаются им головки плода в области ведущей точки (рис 42).



Рисунок 42 – Пробная тракция

Если щипцы наложены правильно, то во время пробной тракции кончик пальца всё время соприкасается с головкой, в противном случае он медленно удаляется от головки, расстояние между замком и головкой увеличивается, а рукоятки их расходятся, что свидетельствует о том, что щипцы наложены неправильно и, в конце концов, произойдет их соскальзывание. В этом случае щипцы необходимо переложить.

При положительной пробной тракции, т.е. когда головка следует за щипцами, приступают к следующему этапу операции – извлечению головки.

Извлечение головки (тракции)

Указательный и безымянный пальцы правой руки располагают на крючках Буша, средний – между расходящимися ветвями щипцов, а большим пальцем и мизинцем охватывают рукоятки по сторонам. Левой рукой захватывают конец рукоятки снизу (рис. 43).

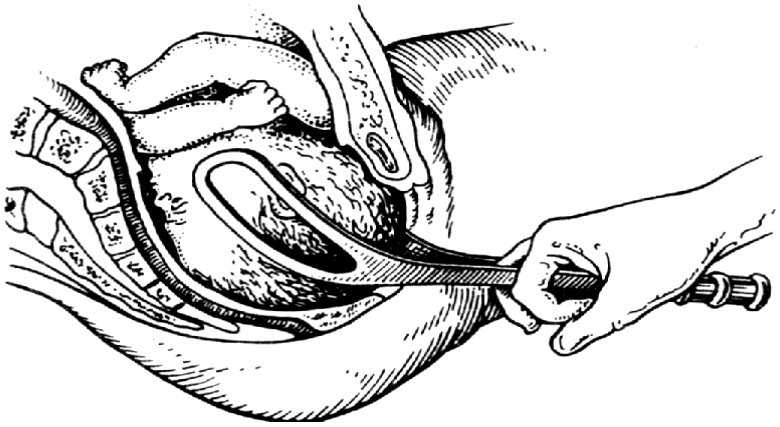

Рисунок 43 – Начало тракций

Второй способ захвата по Цовьянову – вторым и третьим согнутыми пальцами обеих рук захватывают наружную и верхнюю поверхности рукояток щипцов снизу на уровне крючков Буша, причем основные фаланги указательных пальцев с проходящими между ними крючками располагают на наружной поверхности рукояток, средние фаланги – на верхней поверхности, ногтевые фаланги – также на

верхней поверхности рукояток, но противоположной ложки щипцов (рис. 44). Согнутыми четвертым и пятым пальцами захватывают отходящие от замка параллельные ветви щипцов сверху и продвигают их как можно выше, ближе к головке. Большие пальцы, находясь под рукоятками, должны упираться в среднюю треть нижней поверхности рукояток. Такой захват позволяет одновременно производить и влечение, и отведение головки в крестцовую впадину.

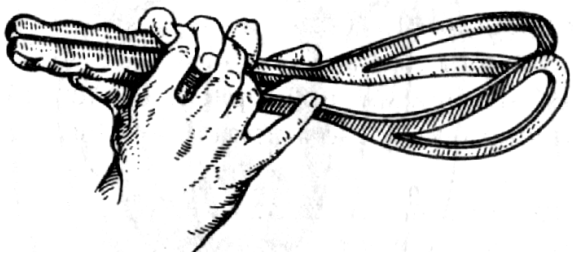

Рисунок 44 – Захват щипцов по Цовьянову

Во время тракций врач сидит на стуле или стоит, ступни прижаты к полу (нельзя упираться в какой-либо предмет), а локти – к туловищу. Такое положение предупреждает развитие чрезмерной силы, что сопряжено со стремительным извлечением головки или всего плода и его травматизмом.

Тракции головки щипцами должны подражать естественным схваткам и совпадать по времени с потугами, если роженица не находится под наркозом. Начинают тракции плавно, постепенно увеличивая силу влечения до максимума и не снижая ее около 20-30 секунд, затем совершенно ослабевают к концу потуги. Продолжительность каждого влечения 2-3 минуты, перерыв между двумя смежными влечениями 1-1,5 минуты. Во время перерыва расслабляют кисти рук, сжимающие рукоятку, чтобы несколько разомкнуть щипцы и несколько уменьшить почти непредотвратимое сдавление головки плода ложками щипцов и восстановить внутримозговое кровообращение плода. Отдых необходим и

роженице, для того, чтобы расслабить напряжение промежности и восстановить в ней циркуляцию крови, нарушающуюся во время тракций. Отдых нужен и акушеру, т.к. влечение является тяжелой физической нагрузкой. После отдыха тракции повторяют, чередуя их с кратковременным отдыхом. Для извлечения плода обычно достаточно 3–5 тракций.

Во время тракций не допускаются ни вращательные, ни качательные, ни маятникообразные движения, ни движения рывками. Щипцы являются влекущим инструментом, поэтому тракции должны выполняться плавно и только в одном направлении.

Направление тракций определяется третьим «тройным» правилом, которое в полном объеме применяется только при наложении щипцов на головку, находящуюся в широкой части полости малого таза (все направления, как правило, обозначаются по отношению к вертикальному положению тела роженицы):

- *первое направление тракций* (от широкой части полости малого таза к узкой) – книзу и назад (к крестцу), соответственно проводной оси таза (рис. 45);

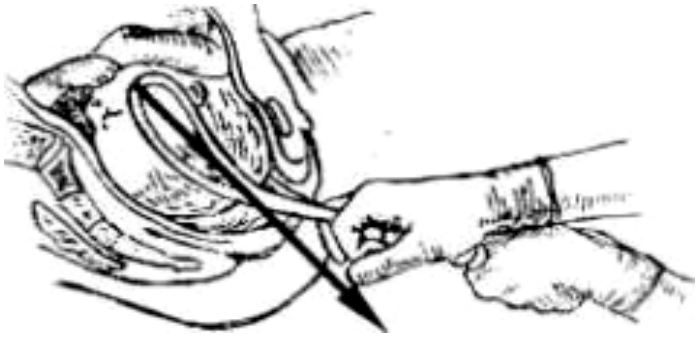

Рисунок 45 – Направление тракций при головке, находящейся в широкой части полости таза

- *второе направление тракции (*от узкой части полости малого таза до плоскости выхода) – книзу – к ногам (рис. 46);

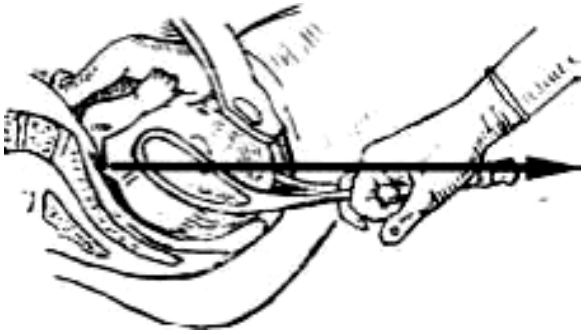

Рисунок 46 – Направление тракций при головке, расположенной в узкой части полости таза

- *третье направление тракции* (выведение головки в щипцах) – кпереди – к животу (рис. 47).

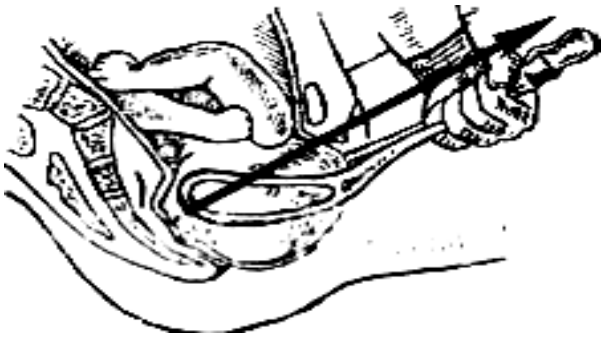

Рисунок 47 – Направление тракций при головке, расположенной в выходе таза

Некоторые авторы обозначают направление тракций по отношению к женщине, находящейся в горизонтальном положении (лежа): вниз – к крестцу, горизонтально – к ногам, вверх – к животу.

При тракциях головка продвигается малым сегментом по проводной оси таза, проделывая в щипцах те же движения, что и при естественном следовании по родовому каналу.

Сила тракций должна соизмерятся с силами акушера и имеющимся сопротивлением. В этом отношении обычно достаточно силы среднего человека.

При появлении из-под лонной дуги подзатылочной ямки приступают к выведению головки. Головка может быть выведена в щипцах или они снимаются после низведения головки до выхода

малого таза и вульварного кольца. Обычно щипцы снимают после извлечения головки.

Выведение головки в щипцах

Врач встает слева от роженицы. Щипцы захватывают правой рукой, в области замка ниже крючков Буша. Руку кладут таким образом, чтобы два пальца лежали выше, а два – ниже крючка Буша, обращенного в правую сторону матери, большой палец располагают на противоположной стороне. Левую руку кладут на промежность так, как это делается при ее защите. Можно становиться и справа от роженицы, захватывая щипцы левой рукой, а правой защищая промежность.

Тракции при выведении головки направляют все более кпереди по мере того, как головка разгибается и прорезывается через вульварное кольцо (рис. 48). Тракции выполняют медленно, осторожно, сантиметр за сантиметром, слегка подтягивая головку щипцами и одновременно поднимая рукоятки щипцов кверху, описывая дугу. Сила, направленная кверху должна превышать силу влечения головки наружу. Центр тяжести в этот момент лежит не акте влечения за головку, а в последовательном осторожном расширении тканей вульварного кольца. Рождение головки происходит в основном за счет ее вращения вокруг точки фиксации, а не за счет влекущих тракций.

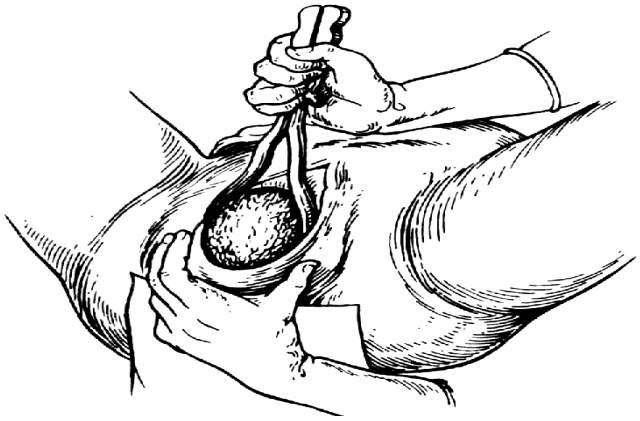

Рисунок 48 – Выведение головки в щипцах и защита промежности

Обязательным условием при прохождении головкой вульварного кольца является выполнение эпизио- или перинеотомии.

Снятие щипцов

Как правило, щипцы снимают после извлечения головки. Если манипуляцию выполняют, когда головка еще прорезывается, то ее придерживают свободной рукой во избежание стремительного прорезывания и разрыва промежности.

Для снятия щипцов рукоятки берут в одноименные руки, т.е. правую в правую руку, левую – в левую руку, разводят в стороны и размыкают замок (рис. 49).

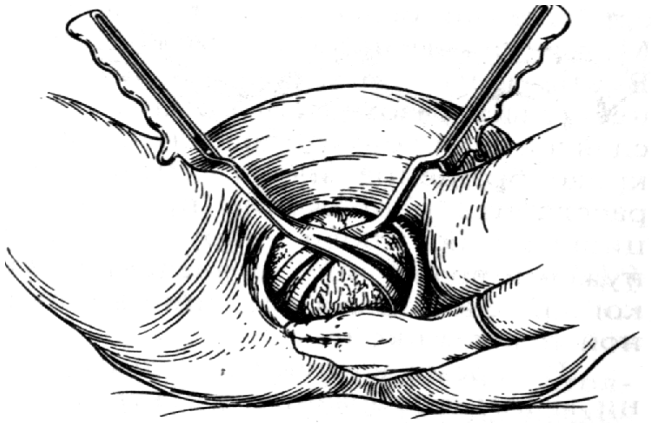

Рисунок 49 – Размыкание щипцов

Затем выводят ложки щипцов в порядке, обратном их введению, т. е. сначала выводят правую ложку, а затем левую. При выведении ложек рукоятки отклоняют в сторону противоположного бедра роженицы.

Рождение плечиков и туловища плода обычно не вызывает затруднений.

Возможные затруднения при операции наложения акушерских щипцов

1. Трудно ввести руку на достаточную глубину, так как пространство между головкой и боковой стенкой таза чрезмерно узко.

В таких случаях надо ввести руку-проводник несколько кзади, ближе к крестцовой впадине, и в этом же направлении ввести ложку щипцов. Чтобы разместить ложку в нужном размере таза, ее перемещают, действуя рукой-проводником на заднее ребро ложки и смещая в нужном направлении и на требуемое расстояние.

2. Трудно ввести ложку в результате узости влагалища и ригидности тканей промежности.

В этом случае показан наркоз и рассечение промежности, предпочтительно срединно-латеральная эпизиотомия.

3. Ложка не продвигается из-за препятствия, обусловленного попаданием верхушки ложки в складку влагалища или, что более опасно, в его свод.

В таких случаях прекращают введение ложки. Пальцами руки-проводника пытаются выяснить и обойти препятствие, ни в коем случае не преодолевая его силой. Чтобы избежать данного осложнения, следует заранее вводить руку-проводник на достаточную глубину.

Препятствие может возникнуть и при неправильном введении ложек, когда преждевременно (до прилегания ложки к теменному бугру при затылочном предлежании) опускают рукоятку, в результате чего верхушка ложки упирается в поверхность головки, а не обходит ее. Необходимо извлечь ложку и повторить манипуляцию снова с соблюдением правил введения щипцов.

4. Щипцы не замыкаются в результате того, что ложки размещены на головке не в одной плоскости.

В этом случае необходимо правильно введенную ветвь отдать ассистенту, ввести пальцы во влагалище и осторожно исправить (переместить) положение ложки. Ложку перемещают до тех пор, пока обе ветви не окажутся в одной плоскости и щипцы не замкнуться. Если этот прием не удается, неправильно введенную ложку извлекают и вводят вновь.

5. Замок не закрывается, так как одна из ложек введена выше другой.

В данном случае необходимо извлечь ту ложку, которая введена глубже (при условии, что вторая ложка хорошо обхватывает головку), и замкнуть щипцы. Вводить глубже ту ложку, которая была введена недостаточно глубоко без контроля пальцев внутренней руки опасно из-за угрозы травматизации родовых путей.

6. Рукоятки щипцов при замыкании расходятся и пружинят, что может быть связано с недостаточной глубиной введения ложек, плохим (неправильным) обхватом головки или ее чрезмерной величиной.

При недостаточной глубине введения ложек верхушки их давят на поверхность головки, поэтому замыкание не удается, а попытки сжатия щипцов приводят к тяжелым повреждениям плода вплоть до переломов костей черепа. Попытка извлечения плода при плохом замыкании щипцов, неминуемо ведет к их соскальзыванию.

В этом случае необходимо снять щипцы, выполнить повторное внутреннее исследование и снова наложить щипцы.

Если щипцы лежат правильно, а рукоятки расходятся из-за больших размеров головки, то между ними вкладывают салфетку, как это было описано выше.

7. Трудно определить, направление тракций.

В этом случае, если нет наркоза, просят роженицу потужиться и по движению рукояток определяют, куда в данный момент следует направить влечение.

8. Головка не продвигается по родовым путям, несмотря на несколько произведенных тракций.

Такое затруднение при извлечении головки может возникнуть почти исключительно в результате неправильного направления тракции. Необходимо повторным исследованием проверить положение головки в тазу и, если нужно, исправить расположение ложек. В том случае, если продвижения головки все же не происходит, следует думать о клиническом несоответствии, что является абсолютным противопоказанием к использованию щипцов (щипцы снимают, чтобы не нанести травму матери и плоду).

9. Ложки щипцов соскальзывают.

Соскальзывание ложек очень грозное осложнение. Если его не заметить вовремя, ложки могут сорваться с головки и причинить роженице тяжелые повреждения.

Соскальзывание может быть вертикальным и горизонтальным. Причины соскальзывания – неправильный захват головки, несоответствие размеров головки щипцам (слишком большая или слишком маленькая). Заподозрить соскальзывание ложек можно при пробной тракции на основании того, что ложки выдвигаются из половой щели, а головка не продвигается, либо увеличивается расстояние между замком и головкой плода или рукоятки ложек начинают расходиться. В этом случае необходимо прекратить тракции, выполнить повторное внутреннее исследование для выяснения причины соскальзывания, и если установлено, что ложки лежат неправильно – извлечь щипцы и наложить их снова.

Выходные щипцы

Выходными называют щипцы, накладываемые на головку, стоящую в выходе малого таза (на тазовом дне). При наружном исследовании головка не прощупывается, шейно-затылочная борозда не определяется. Бипариетальный размер находится ниже плоскости узкой части полости таза. Вся полость малого таза занята головкой: спереди – вся задняя поверхность лона, сзади – вся крестцовая впадина, в том числе и область копчика, с боков седалищные ости не достигаются. Внутренний поворот головки завершен, стреловидный шов – в прямом размере выхода таза (рис. 50).

Рисунок 50 – Головка в выходе малого таза

Ложки вводят по правилам, описанным ранее, в поперечном размере выхода таза (рукоятки щипцов расположены горизонтально, рис. 51).

Рисунок 51 - Выходные щипцы при переднем виде затылочного вставления

Если к началу операции головка уже фиксирована подзатыльем под лоном тракции выполняют круто кпереди, т.е., по-существу,

головку выводят в щипцах. Если точки фиксации еще нет, тракции выполняют слегка кпереди до образования точки фиксации и далее выводят головку.

При заднем виде тракции выполняют горизонтально до момента образования первой точки фиксации (передний край большого родничка), затем – кпереди до фиксации области подзатылочной ямки у верхушки копчика (вторая точка фиксации), после этого рукоятки щипцов опускают кзади, в результате чего происходит разгибание и рождение головки.

Если к началу операции головка уже фиксирована областью большого родничка под лоном, тракции выполняют кпереди, чтобы вывести область затылка над промежностью (максимальное сгибание головки) и затем, опустив рукоятки щипцов кзади, разгибают головку.

Выходные щипцы за рубежом называют элективными, профилактическими, их накладывают довольно часто. В России выходные щипцы применяют редко, т.к. если головка находится на тазовом дне, для ее рождения достаточно выполнения эпизиотомии.

Полостные (типичные) щипцы

Полостными (типичными) называются щипцы, накладываемые на головку, находящуюся большим сегментом в узкой части полости малого таза (рис. 52).

При наружном исследовании головка не прощупывается, шейно-затылочная борозда – на высоте симфиза (вровень). При внутреннем исследовании головкой занято: спереди – вся задняя поверхность лона, сзади – две верхних трети внутренней поверхности крестца, с боков – седалищные ости не достигаются, малый родничок – ниже спинальной линии, стреловидный шов – в прямом или близко к прямому размеру (реже в поперечном размере таза – низкое поперечное стояние головки).

Рисунок 52 – Головка большим сегментом в узкой части малого таза

Щипцы накладывают в поперечном размере таза, ложки щипцов располагают на боковых поверхностях головы, тазовую кривизну инструмента сопоставляют с тазовой осью. При переднем виде тракции выполняют книзу и кпереди до момента фиксации подзатылочной ямки у нижнего края симфиза, затем – кпереди до прорезывания головки.

При заднем виде затылочного вставления щипцы так же накладывают в поперечном размере. При замыкании ложек рукоятки опускают вниз, стремясь захватить головку соответственно ее большому размеру, что из-за препятствия со стороны промежности удается не всегда и ввиду недостаточного при заднем виде сгибания головки, ложки ложатся в подзатылочно-подбородочном или чаще в вертикальном размере. Тракции выполняют сначала горизонтально до формирования первой точки фиксации (передний край большого родничка — нижний край лонного сочленения), а затем кпереди – до фиксации подзатылочной ямки у верхушки копчика (вторая точка фиксации), далее рукоятки щипцов опускают кзади, вследствие чего происходит разгибание головки и рождение лба, лица и подбородка плода (рис. 53).

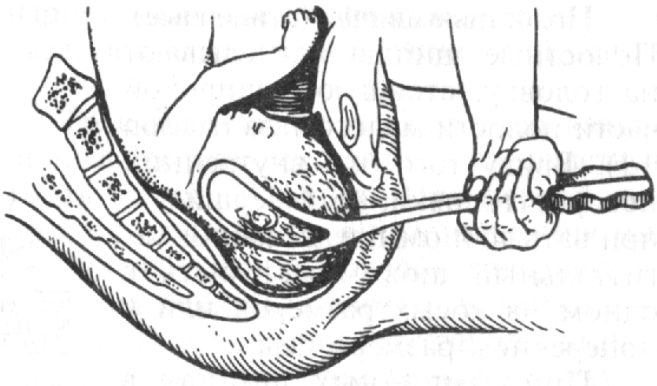

Рисунок 53 – Выведение головки в щипцах при заднем виде затылочного вставления

Полостные (атипичные) щипцы

Полостными (атипичными) называются щипцы, накладываемые на головку, находящуюся в широкой части полости малого таза (рис. 54).

Рисунок 54 – Головка в широкой части малого таза

При наружном исследовании головка не прощупывается, шейно-затылочная борозда выступает на один поперечный палец над лоном. При внутреннем исследовании головкой занято: спереди две верхних трети задней поверхности лона, сзади – верхняя половина внутренней поверхности крестца (свободно прощупываются 4 и 5 крестцовые позвонки), с боков – легко достигаются седалищные ости, не прикрытые головкой; стреловидный шов – в одном из косых размеров; малый родничок в зависимости от позиции – слева (первая позиция) или справа (вторая позиция) выше спинальной линии.

При атипичных щипцах в процессе извлечения головки завершается ее внутренний поворот на 45^0, а иногда и на 90^0, в результате чего данная операция значительно труднее типичных полостных щипцов.

Для того, чтобы головка была охвачена ложками щипцов бипариетально, их накладывают в противоположном стреловидному шву косом размере: при первой позиции – в левом косом размере, при второй – в правом косом размере.

При таком же общем принципе введения ложек щипцов, одна из них после введения сразу располагается в нужном месте и называется «стационарной», а вторая – для правильного расположения на головке требует после введения дополнительного перемещения и называется «блуждающей».

При первой позиции переднего вида затылочного вставления, когда стреловидный шов располагается в правом косом размере, левую ложку вводят под контролем правой руки-проводника влево и несколько кзади, т. е. в задне-боковой отдел таза и располагают на левом теменном бугре головки, поэтому в данном случае левая ложка будет «стационарной».

Правая ложка должна лечь на головку с противоположной стороны, в переднебоковом отделе таза, куда ее невозможно ввести сразу, так как этому препятствует лонная дуга. Это препятствие преодолевается перемещением ложки, поэтому она будет «блуждающей»: ложку вводят в правую половину таза, а затем под контролем левой руки, введённой во влагалище, перемещают кпереди, пока она не установится в области правого теменного бугра. Перемещение ложки осуществляют осторожным надавливанием на ее нижнее ребро вторым пальцем левой руки, а рукоятку смещают кзади

и по ходу часовой стрелки (такое перемещение ложек называют спиральным).

Таким образом, при первой позиции переднего вида затылочного вставления ложки располагаются в левом косом размере таза (рис. 55), при этом левая ложка «стационарная», а правая - «блуждающая».

Рисунок 55 – Полостные щипцы при первой позиции и переднем виде затылочного вставления

Тракции выполняют косо книзу и кзади (не совершая насильственного поворота), пока головка самостоятельно не закончит внутренний поворот в щипцах, и стреловидный шов не перейдет в прямой размер выхода таза. При первой позиции переднего вида затылочного вставления малый родничок, т.е. затылок вращается против часовой стрелки – вправо и кпереди на 45^0.

Дальнейшие тракции и снятие щипцов выполняют так же при типичных щипцах.

При второй позиции переднего вида затылочного вставления щипцы накладывают аналогично, но учитывая, что в этом случае стреловидный шов находится в левом косом размере, ложки щипцов размешают в противоположном, т.е. в правом косом размере таза – бипариетально (рис. 56).

Первой вводят левую ветвь щипцов в левую половину таза, но ввиду того, что стреловидный шов находится в левом косом размере, ложку перемещают кпереди – к лону, т.е. вправо (в левый передне-боковой отдел таза) до тех пор, пока она не ляжет на левый теменной

бугор головки плода («блуждающая ложка»). Одновременно левой рукой совершают поворот рукоятки кзади и по спирали – против часовой стрелки. Правую ложку вводят под контролем левой руки в правый заднебоковой отдел таза так, чтобы она легла на правый теменной бугор («стационарная» ложка).

Рисунок 56 – Полостные щипцы при второй позиции и переднем виде затылочного вставления

Тракции выполняют так же, как и при переднем виде первой позиции, только головка вместе со щипцами по мере продвижения вперед будет проделывать поворот не против, а по ходу часовой стрелки на 45^0.

Далее действия не отличаются от таковых при первой позиции переднего вида.

Таким образом, при второй позиции переднего вида затылочного вставления ложки располагаются в правом косом размере таза, при этом левая ложка – «блуждающая», а правая – «стационарная».

При первой позиции заднего вида затылочного вставления стреловидный шов находится в левом косом размере, поэтому щипцы накладывают в правом косом размере, левая ложка – «блуждающая», правая – «стационарная». Тракции выполняют косо-кзади на 45^0 по часовой стрелке, пока стреловидный шов не установится в прямом размере выхода таза и далее таким же путем как при типичных щипцах при заднем виде затылочного вставления.

При второй позиции заднего вида затылочного вставления стреловидный шов соответственно находится в правом косом размере, поэтому щипцы накладывают в левом косом размере, левая ложка – «стационарная», правая – «блуждающая». Тракции выполняют так же как при полостных первой позиции, но против часовой стрелки.

Осложнения операции акушерских щипцов:

- Повреждения мягких родовых путей (разрывы влагалища, промежности, редко шейки матки).
- Разрыв нижнего сегмента матки (при операции наложения полостных акушерских щипцов).
- Повреждение тазовых органов: мочевого пузыря и прямой кишки.
- Повреждение лонного сочленения: от симфизита до разрыва.
- Повреждение крестцово-копчикового сочленения.
- Послеродовые гнойно-септические заболевания.
- Травматические повреждения плода: кефалогематомы, парез лицевого нерва, травмы мягких тканей лица, повреждения костей черепа, внутричерепные кровоизлияния.

2.2.3 Вакуум-экстракция плода

Вакуум-экстракция плода — это родоразрешающая операция извлечения живого плода за головку во время родов с помощью специального аппарата – вакуум-экстрактора, чашечка которого присасывается к предлежащей части плода за счёт разряжения воздуха.

В настоящее время в основном используют вакуумные экстракторы нового поколения – KIWI, которые представляют собой комплексное

устройство для вакуумной экстракции плода в родах без помощи ассистента (рис. 57).

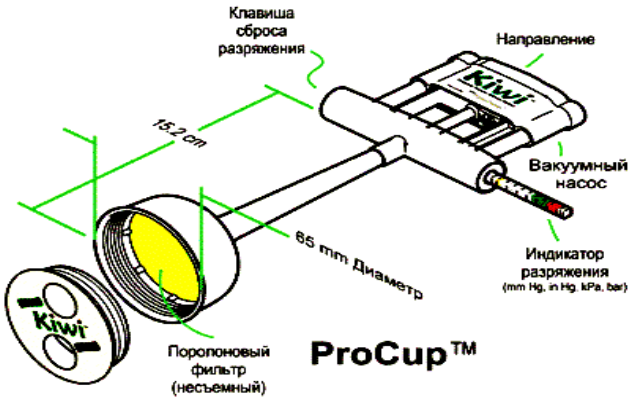

Рисунок 57 – Вакуумная система для приема родов KIWI с чашечкой ProCup

Устройство PalmPump обеспечивает безопасное и эффективное управление разрежением (рис. 58).

Рисунок 58 - Устройство PalmPump

Система родовспоможения Kiwi снабжена тремя типами чашечек: чашечка ProCup для передних затылочных вставлений (рис. 57); чашечка OmniCup для всех вставлений, включая асинклитические, задние затылочные и низкое поперечное стояние стреловидного шва,

а также чашечка Omni-C Cup для использования во время операции кесарева сечения (рис. 59). Также существует модификация чашечки Omni Cup - Omni Cup MT – универсальная жесткая чашечка с индикатором силы тракций (рис. 60).

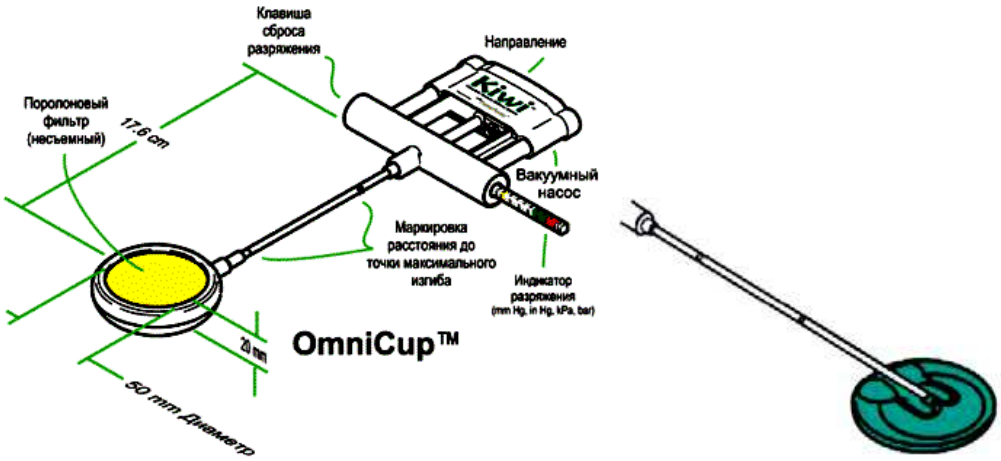

Omni-C Cup

Рисунок 59 – Чашечки OmniCup и Omni-C Cup

Рисунок 60 – Универсальная жесткая чашечка с индикатором силы тракций Omni Cup MT

В отличие от операции акушерских щипцов при наложении вакуум-экстрактора необходимо активное участие роженицы при тракциях, поэтому перечень показаний к данной операции ограничен, несмотря на её техническую простоту.

Показания

Вакуум-экстракция показана, в основном, в тех случаях, когда время для кесарева сечения упущено, а для наложения щипцов ещё не наступило:

- упорная вторичная слабость родовой деятельности, не поддающаяся медикаментозной коррекции;
- острая гипоксия плода.

Противопоказания:

- все состояния, требующие выключения потуг: тяжелые экстрагенитальные заболевания, тяжелые и осложненные формы гестоза, сердечнососудистая или дыхательная недостаточность у матери, хориоретинальная дистрофия;
- мертвый плод;
- неполное раскрытие маточного зева;
- гидроцефалия, анэнцефалия;
- высокое расположение головки (прижата, малым или большим сегментом во входе в малый таз);
- высокое прямое стояние стреловидного шва;
- несоответствие между размерами таза матери и размерами головки плода;
- преждевременные роды (глубоко недоношенный плод);
- разгибательные вставления.

Последние два противопоказания связаны с особенностью физического действия вакуум-экстрактора, поэтому накладывание чашечки на головку недоношенного плода или в область большого родничка чревато тяжелыми осложнениями.

Условия для проведения операции:

- живой плод;
- полное открытие маточного зева;

- отсутствие плодного пузыря;
- возможность активного участия роженицы в процессе родов;
- расположение головки плода в широкой или узкой части полости малого таза;
- затылочное предлежание;
- полное соответствие размеров таза матери и размеров головки плода;
- точное знание топографических соотношений в малом тазу в момент наложения вакуум-экстрактора.

Подготовка к операции

Подготовка к операции соответствует таковой при наложении акушерских щипцов (см. «Акушерские щипцы»).

Обезболивание

В связи с необходимостью активного участия роженицы в процессе родов обезболивание обычно не проводят, за исключением ситуаций, когда ранее в родах уже была произведена эпидуральная анестезия.

Общие правила размещения чашечки вакуум-экстрактора на головке плода

Расположение чашечки на голове плода должно соответствовать «срединной точке сгибания», т.е. её боковые края должны располагаться симметрично по обе стороны стреловидного шва, а задний край — на 1–3 см кпереди от малого родничка (рис. 61).

Для отыскивания «срединной точки сгибания» при внутреннем исследовании нащупывают задний родничок и продвигают палец вперед по стреловидному шву примерно на 3 см. Далее по среднему пальцу, установленному кончиком фаланги на точку максимального изгиба, измеряют расстояние до заднего края вульвы – от кончика среднего пальца до проксимального межфалангового сустава оно

обычно составляет 5-6 см, а до пястно-фалангового сустава – 10 -11 см (на трубке чашечки OmniCup имеется разметка, предназначенная для определения этих расстояний, рис. 62).

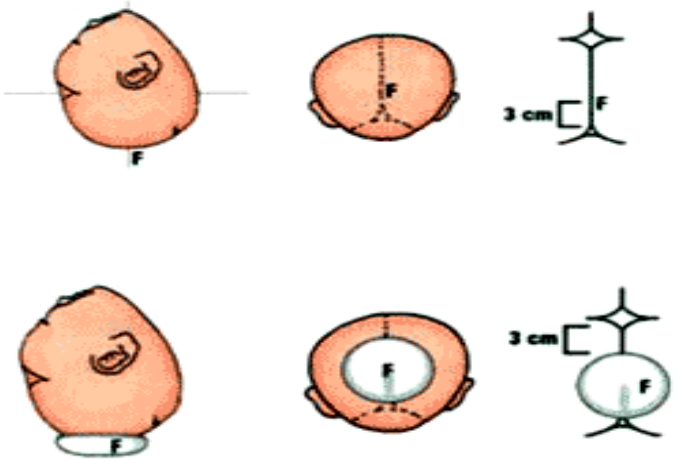

Рисунок 61 – Расположение чашечки на головке плода

Затем вводят указательный палец левой руки под лонное сочленение для определения нормального положения срединной линии и измеряют расстояние между двумя кончиками пальцев левой и правой руки, установленной в точке максимального изгиба, на основании чего рассчитывают величину латерального отклонения точки максимального изгиба от срединной оси таза.

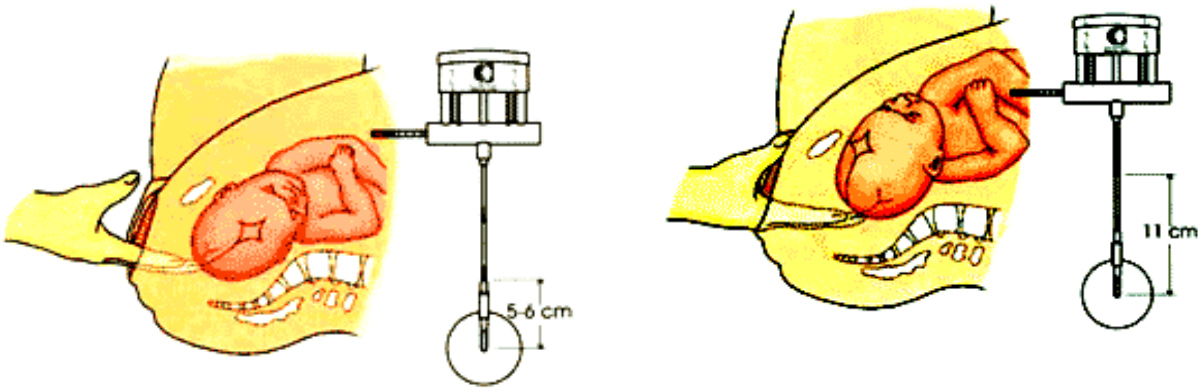

Рисунок 62 – Измерение расстояний от точки максимального изгиба до задней края вульвы

При начале тракции чашечка становится ведущей точкой, поэтому ее центр должен соответствовать точке максимального изгиба, что способствует оптимальному расположению диаметров головки плода при прохождении через родовые пути (рис. 63). Нельзя устанавливать чашечку на лицо, ухо и на большой родничок!

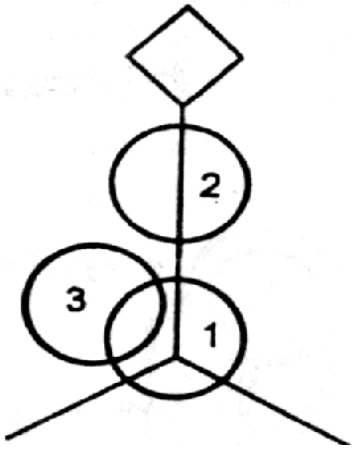

Рисунок 63 – Локализация чашечки на головке плода: 1 – в области малого родничка, 2 – в области заднего угла большого родничка, 3 – парамедиально при асинклитизме

Выбор чашечки

Выбор чашечки зависит от вида (передний или задний) и места расположения головки в малом тазу.

Маневренность чашечка Kiwi ProCup ограничена из-за сопротивления тканей промежности и половых губ корпусу чашечки, поэтому ее применяют при низких переднезатылочных и поперечных вставлениях, когда точка максимального изгиба расположена близко к выходу из малого таза (головка врезывается). В большинстве случаев заднего затылочного или бокового затылочного вставлениий использовать чашечку ProCup не следует, так как при этом точка максимального изгиба зачастую расположена вне досягаемости

чашечки (рис. 64), что затрудняет или делает невозможным установку ее в правильное положение (по медиане изгиба).

Рисунок 64 – Ограниченное боковое продвижение чашечки ProCup

Чашечка OmniCup не испытывает сопротивления мягких тканей вульвы и промежности при движении, так как ее вакуумная трубка расположена в одной плоскости с корпусом чашечки. Такая конструкция позволяет легко проводить чашечку под головкой плода и направлять прямо к точке максимального изгиба, передвижение ее в родовых путях ограничено только размером свободного пространства между головкой плода, задней поверхностью крестца и боковыми стенками таза матери. Поэтому эту чашечку можно использовать не только при выходных и низких передних затылочных вставлениях, но и при необходимости выполнять процедуры с поворотом медианы практически при любом аномальном вставлении – заднезатылочном, поперечном и асинклитическом.

Подготовка устройства к работе

Система родовспоможения «Kiwi» не нуждается в сборке. Непосредственно перед применением ее распаковывают, и если используется чашечка ProCup, то с нее снимают защитный колпачок (рис. 65, 66). Чашечка OmniCup не снабжается защитным колпачком.

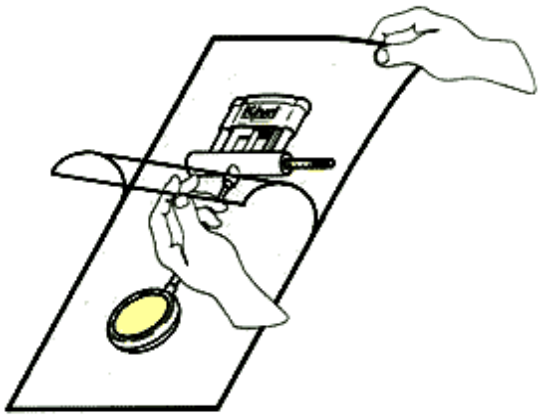

Рисунок 65 – Извлечение системы из упаковки

Рисунок 66 – Снятие защитного колпачка с чашечки ProCup

Затем проверяют разрежение, прижав чашечку к руке в хирургической перчатке и нажав рукоять насоса, при этом показания индикатора давления должны удерживаться на одном уровне, порядка 100 – 200 мм. рт. ст. (рис. 67).

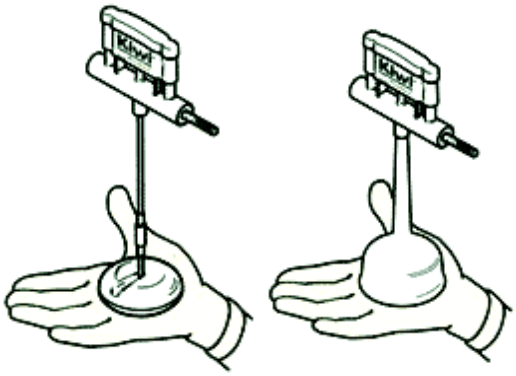

Рисунок 67 – Проверка разряжения

Техника операции

Операцию выполняют в положении роженицы на спине с небольшим боковым наклоном (валик под ягодицей), что наиболее удобно для определения расположения точки максимального изгиба головки и установки чашечки. Ноги роженицы согнуты в коленных и тазобедренных суставах, ягодицы расположены как можно ближе к краю (или даже слегка за край) родильного кресла для того, чтобы при необходимости можно было выполнить тракции в направлении к полу.

Техника операции слагается из ряда последовательных действий:

- введение чашечки вакуум-экстрактора и размещение её на головке плода;
- создание отрицательного давления между головкой плода и внутренней поверхностью чашечки вакуум-экстрактора;
- тракция по извлечению плода;
- снятие чашечки вакуум-экстрактора с головки плода путём постепенного уменьшения отрицательного давления.

Введение чашечки вакуум-экстрактора

Чашечку можно вводить двумя способами – под ручным контролем или при обнажении головки плода в зеркалах (под контролем зрения).

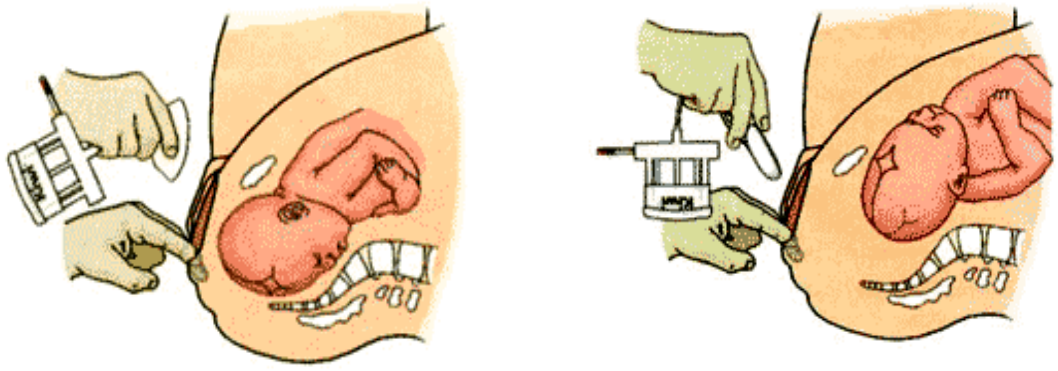

Рисунок 68 – Введение чашечки при низком преднезатылочном и заднезатылочном вставления

Чаще всего чашечку вводят под ручным контролем. Для этого пальцами левой руки растягивают промежность, чтобы сформировать пространство, в которое можно будет плавно ввести чашечку одним движением (рис. 68).

Правой рукой чашечку вводят во влагалище, подводят ее к головке (к центру максимального изгиба) и тщательно прижимают к ней (рис. 69).

Рисунок 69 – Установка чашечки OmniCup при заднезатылочном вставлении

После того как чашечка установлена на головке, необходимо убедиться, что не захвачены края шейки матки или стенки влагалища проведя указательным пальцем вокруг ее края.

Следующий этап – ***создание отрицательного давления между головкой плода и внутренней поверхностью чашечки вакуум-экстрактора***

Начальное давление составляет примерно 100 мм рт. ст. (желтая зона индикатора устройства PalmPump). При этом еще раз необходимо проверить, не попала ли материнская ткань в пространство между чашечкой и головкой плода, после чего с началом потуги быстро увеличивают давление до 450-600 мм. рт. ст. ориентируясь на показания индикатора (зеленая зона). Максимальный уровень

давления не должен превышать 620 мм. рт. ст. (красная зона индикатора).

Тракции по извлечению плода

При первой тракции применяют прием «большого пальца свободной руки», нажимая им на купол и края чашечки для предотвращения ее соскальзывания с головки плода (противодействие) и определения первых признаков ее смещения в соответствии с чем, при необходимости, снижают силу тракций.

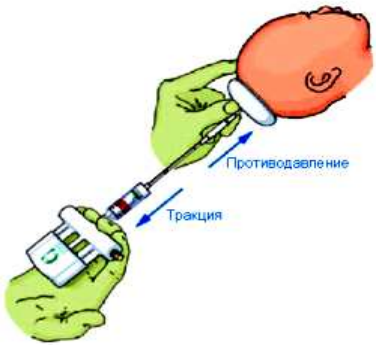

Рисунок 70 - Прием «большого пальца свободной руки» – противодействие тракциям для предотвращения соскальзывания чашечки

Указательный палец свободной руки помещают на головку плода для контроля за ее продвижением (рис. 70).

Направление тракций зависит от положения головки плода в малом тазу, которое должно имитировать её естественное продвижение по родовому каналу (рис. 71).

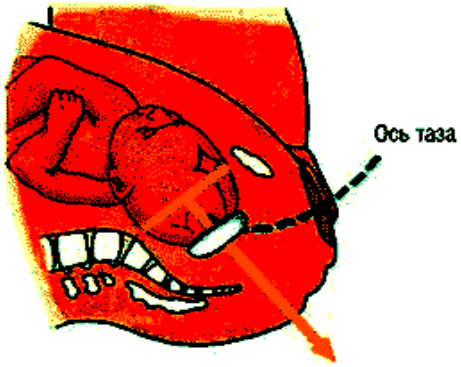

Рисунок 71 – Естественное движение плода по родовому каналу

Обычно тракции выполняют в направлении вниз, на себя и вверх (стопы акушера — плоскость широкой части полости малого таза, грудь — узкая часть полости малого таза, лицо — плоскость выхода таза). Для достижения максимальной эффективности при завершенном повороте головки тракции выполняют в направлении, перпендикулярном чашечке, а при необходимости выполнения тракций с поворотом в среднем тазе – в косом направлении, соблюдая при этом особую осторожность, так как силы, возникающие при такой процедуре, могут привести к соскальзыванию чашечки.

Тракции проводят синхронно с родовой деятельностью, останавливаясь в перерывах между потугами и снижая давление до желтой зоны индикатора. Во время каждой потуги тракция должна быть постоянной, без толчкообразных, качающих или вращающих движений из стороны в сторону, что может привести к соскальзыванию чашечки и к травме плода.

Первая тракция должна привести к некоторому изгибу и наклону головки плода, в конце второй тракции головка должна подойти к дну таза, при третьей тракции должно произойти полное или частичное рождение головки (рис. 72).

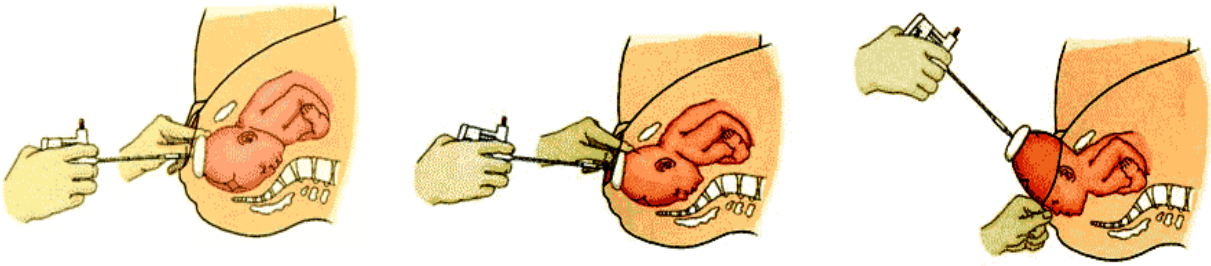

Рисунок 72 – Продвижение плода при тракциях

При хороших потугах и должном старании роженицы для родоразрешения достаточно 1 или 2 тракций при расположении

головки в выходе таза, 2 или 3 тракций при низком вставлении и 3 или 4 тракций при манипуляциях в среднем тазе.

Выполнение эпизиотомии при данной операции рекомендуют избегать, так как сопротивление мягких тканей промежности обеспечивает дополнительную фиксацию чашечки вакуум-экстрактора и способствует более естественному процессу прохождения головки плода через родовые пути за счет её сгибания и вращения.

Снятие чашечки вакуум-экстрактора

Чашечку вакуум-экстрактора снимают после прорезывания теменных бугров, постепенно снижая разрежение в аппарате с помощью клавиши открытия клапана. В дальнейшем головку выводят путем оказания обычного ручного пособия.

Возможные осложнения

Наиболее частым осложнением является соскальзывание чашечки с головки, что происходит при нарушении техники операции, неправильном направлении тракций или при приложении избыточной силы. На соскальзывание чашечки указывает сброс давления – шипение воздуха и прекращение поступательных движений головки.

В этом случае необходимо обследование головки плода на наличие травм, повторное определение ее расположения в малом тазу и вторичное наложение чашечки вакуум-экстрактора. Однако при повторном соскальзывании чашечки вакуум-экстрактора или отсутствии продвижения головки операцию прекращают и переходят к другим способам родоразрешения (при соскальзывании чашечка может переустанавливаться не более двух раз).

Плод иногда подвергается травматизации: на головке наблюдаются кефалогематомы, возникают мозговые симптомы, судороги и др. Причинами таких осложнений являются нарушение техники выполнения операции, несвоевременность применения ее, а

также тяжесть патологического состояния роженицы, послужившая показанием для операции.

Хотя повышение риска возникновения внутричерепных кровоизлияний у новорождённых в ходе проведения вакуум-экстракции плода не доказано, необходимо тщательное наблюдение за состоянием ребёнка в раннем неонатальном периоде, по показаниям проводится нейросонография.

2.2.4 Плодоразрушающие операции

Плодоразрушающие операции (эмбриотомии) – это акушерские операции, целью которых является уменьшение объёма и размеров плода для его извлечения через естественные родовые пути, при условии, что извлечение неуменьшенного в размерах плода невозможно или представляет большой риск для здоровья матери.

В современной акушерской практике эмбриотомии выполняют преимущественно на мёртвом плоде или в исключительных ситуациях, когда речь идет о тяжелых, несовместимых с жизнью или имеющих крайне неблагоприятный перинатальный прогноз, пороках развития, а так же в экстремальных условиях для спасения жизни матери, при невозможности родоразрешения через естественные родовые пути.

К плодоразрушающим операциям относят краниотомию, декапитацию, эвисцерацию, эвентерацию, экзентерацию, спондилотомию и клейдотомию.

Краниотомия

Краниотомия (греч. cranion — череп, tome — разрез, рассечение) – акушерская плодоразрушающая операция, заключающаяся в нарушении целостности черепа плода с целью уменьшения его объема и последующего извлечения.

Показания:

- резкое несоответствие размеров таза и головки плода, выявленное во II периоде родов;
- смерть плода в родах при наличии другой акушерской патологии (слабость родовой деятельности);
- разгибательные вставления плода (лобное, передний вид лицевого);
- гигантские размеры головки плода (гидроцефалия);
- невозможность извлечь последующую головку при тазовом вставлении.

Данные показания принимаются во внимание, если угроза для роженицы не может быть устранена другим путем, в частности кесаревым сечением.

Противопоказания - отсутствие пунктов, представленных в условиях для проведения краниотомии.

Условия для выполнения операции:

- смерть плода;
- отсутствие абсолютного сужения таза (истинная конъюгата более 6,5 см);
- достаточное раскрытие маточного зева (не менее 6 см);
- отсутствие плодного пузыря;
- плотная фиксация головки;
- наличие соответствующих инструментов и ассистента.

Подготовка к операции

Перед операцией тщательно дезинфицируют наружные половые органы, внутреннюю поверхность бедер, переднюю брюшную стенку роженицы и руки хирурга, катетеризируют мочевой пузырь. Операционная сестра готовит следующие инструменты: влагалищное

зеркало с подъёмниками, щипцы Мюзе (или пулевые), ножницы, перфоратор, кюретку и краниокласт Брауна.

Для перфорации головки можно использовать два вида перфораторов – ножницеобразный и трепановидный.

Принцип действия ножницеобразного перфоратора основан на сочетании прокола черепа с последующим разрезом его стенок. Инструмент представляет собой остроконечные ножницы с перекрещивающимися короткими браншами, режущие края которых обращены в противоположные стороны, что позволяет резать изнутри кнаружи. К этому виду перфораторов относится наиболее распространенный копьевидный перфоратор Бло (рис. 73). Инструмент имеет обоюдоострые бранши, которые в закрытом виде складываются в виде копья.

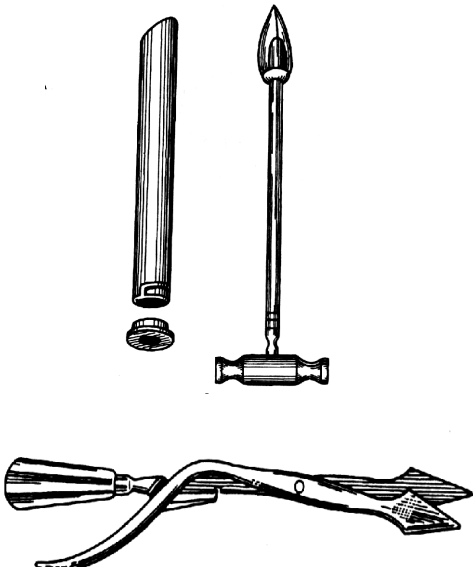

Рисунок 73 – Перфораторы: трепановидный – Феноменова и ножницеобразный Бло

Трепановидные перфораторы сконструированы по принципу работы бурава или трепана, что дает возможность производить перфорацию головки не только в области швов или родничков, но и в области костей черепа, что не всегда удается при использовании

ножницеобразных перфораторов. Наиболее известна у нас в стране модель трепановидного перфоратора Н. Н. Феноменова (рис. 73), который состоит из двух частей: полого металлического цилиндра и металлического стержня-бурава, на одном конце которого расположен буравовидный наконечник, а на другом — рукоятка в виде перекладины. Перфоратор вводится в цилиндре, что предохраняет родовые пути от возможного повреждения инструментом.

Краниокласт Брауна состоит из двух перекрещивающихся ветвей длиной 40 см (рис. 74).

Рисунок 74 – Краниокласт Брауна

Каждая ветвь состоит из ложки, замка и рукоятки. Ложки имеют изгиб, соответствующий тазовой кривизне. Одна из ложек сплошная и имеет поперечные бороздки на выпуклой поверхности, она предназначена для введения в полость черепа и называется внутренней ложкой. Другая ложка — наружная – представляет собой окончатую рамку, в которую помещается более узкая внутренняя ложка. Замок состоит из шпенька со шляпкой на внутренней ветви и вырезки для наружной ветви. Замыкание ветвей происходит при вкладывании шпенька в вырезку. Замок легко закрывается только в том случае, если наружная ветвь ложится спереди (сверху) на внутреннюю. Рукоятки ветвей прямые, имеют боковые крючки и

специальное приспособление, состоящее из винта и гайки для плотного замыкания ветвей. Винт свободно соединяется шарниром с вырезкой, находящейся на конце рукоятки внутренней ветви. Конец рукоятки наружной ветви имеет вырезку, служащую для вкладывания в нее винта. После наложения краниокласта его ложки крепко сжимаются путем завинчивания гайки на рукоятках.

Операцию краниотомии выполняют в операционной, в положении хирурга сидя на стуле. Роженица лежит на операционном столе с ногами, согнутыми в коленных и тазобедренных суставах, как и при других влагалищных операциях. Хирургу помогают ассистенты – врач, сестра или акушерка.

Обезболивание

Если нет противопоказаний, операцию выполняют под глубоким наркозом, который необходим не только для обезболивания, но и для расслабления брюшной стенки и матки, а так же нивелирования психотравмирующей ситуации для роженицы.

Техника операции

Краниотомия состоит из трех этапов:

1. Краниотомия (перфорация головки);
2. эксцеребрация (удаление головного мозга);
3. краниоклазия.

В некоторых случаях, когда не требуется экстренного окончания родов, выполняют только два первых этапа операции.

Перед началом операции выполняют внутреннее исследование для уточнения расположения предлежащей части и выбора места перфорации. Наиболее удобны для краниотомии при затылочном вставлении — область заднего (малого) родничка или сагиттального (стреловидного) шва; при разгибательных вставлениях — область переднего (большого) родничка (при переднеголовном), лобного шва

или глазницы (при лобном) и рта (при лицевом); при различных других патологических вставлениях — любое место, прилежащее к раскрытому маточному зеву и обеспечивающее возможность проникновения в полость черепа.

Первый момент – обнажение головки

Операцию начинают с введения двух плоских длинных и широких зеркал под контролем зрения. Один ассистент фиксирует головку, прижимая ее ко входу в малый таз со стороны передней брюшной стенки, второй – держит введенные во влагалище зеркало и подъемник.

Второй момент – рассечение мягких тканей головки

Хирург под контролем зрения захватывает кожу головки двумя пулевыми (или двузубыми) щипцами в месте намеченной перфорации. Между наложенными щипцами образуется кожная складка, которую рассекают ножницами на расстоянии 2—3 см (разрез выгоднее делать перпендикулярно к стреловидному шву). Края разреза отворачивают (отсепаровывают) в стороны, обнажая кость или фиброзную ткань (родничок, шов).

Третий момент – собственно перфорация

К обнаженной кости черепа или родничку (шву) вплотную подводят острие перфоратора так, чтобы его ось была строго перпендикулярна поверхности черепа, и производят собственно перфорацию (рис. 75).

При использовании перфоратора Феноменова это достигается путем нажима на рукоятку перфоратора с одновременным вращением ее в одну сторону (слева направо); при применении перфоратора Бло производятся буравящие движения в обе стороны.

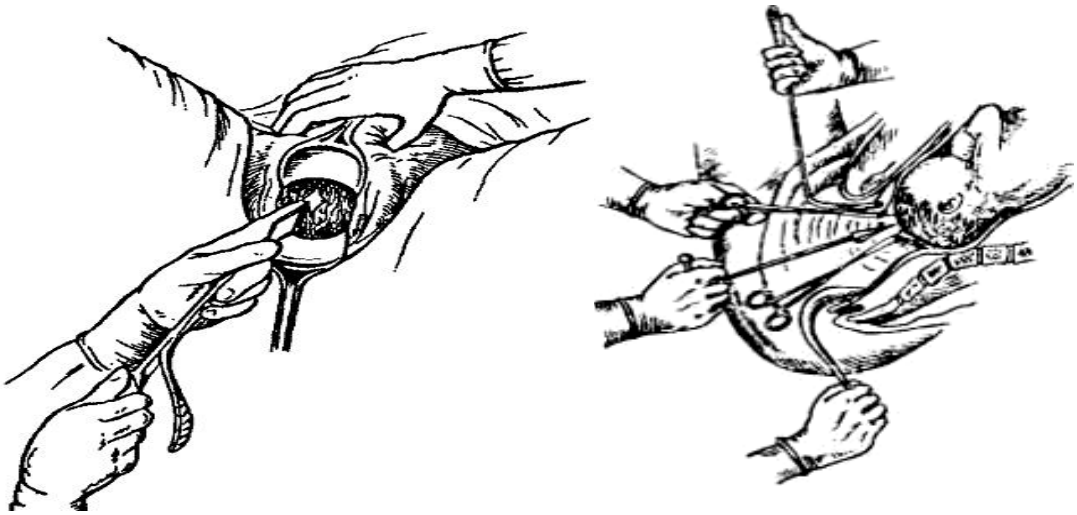

Рисунок 75 – Перфорация предлежащей головки ножницеобразным и трепановидным перфораторами

Категорически запрещается делать прокалывающие и толкающие движения перфоратором в связи с опасностью соскальзывания инструмента и ранения органов.

Перфоратор Феноменова образует в кости перфорационное отверстие около 2,5 см, не нуждающееся в дополнительном расширении. При применении перфоратора Бло увеличение размеров перфорационного отверстия достигается разведением бранш в нескольких направлениях.

Перфорация последующей головки — операция более трудная (рис. 76).

Рисунок 76 – Перфорация последующей головки

После рождения туловища головка обычно находится высоко над входом в таз или только в него вступает. Затылочная кость — наиболее удобное для перфорации место — не всегда доступна. В этом случае для облегчения доступа один из ассистентов фиксирует головку снаружи, через переднюю брюшную стенку, а другой — отводит туловище в сторону, противоположную затылку. Чаще всего затылок бывает обращен кпереди, к симфизу, поэтому туловище плода отводят кзади. Перфоратор проводят подкожно со стороны шеи в той части, которая находится уже вне влагалища. Далее перфоратор под контролем руки, находящейся во влагалище, продвигают под кожей до тех пор, пока он не подойдет к основанию черепа в области большого затылочного отверстия, через которое производится перфорация головки. В том случае, если не удалось обнаружить большое затылочное отверстие, то головку перфорируют в месте перехода шеи в затылок.

Извлекают перфорированную последующую головку обычно простым надавливанием на головку сверху. В редких случаях требуется применение краниокласта.

Второй этап операции – эксцеребрация

Вглубь черепа через образованное отверстие вводят большую тупую ложку (кюретку), с помощью которой разрушают и вычерпывают мозг. Особое внимание обращают на разрушение продолговатого мозга. Разрушенный мозг удаляют путём вымывания стерильным изотоническим раствором натрия хлорида через катетер, введённый в полость черепа или с помощью вакуум-аспирации.

Если перфорация была произведена при полном или почти полном открытии зева, то пулевые щипцы снимают, зеркала выводят из влагалища и тут же выполняют операцию краниоклазии.

При недостаточном раскрытии маточного зева, влагалищные зеркала удаляют, оставляя наложенные на кожу пулевые щипцы. Кольца щипцов сближают и завязывают марлевым бинтом, который перекидывают через блок, прикреплённый к кровати; к нему подвешивают груз в 300–500 г., т.е. за перфорацией головки следует операция наложения кожно-головных щипцов по Уилт-Иванову или Иванову-Гусакову, которая позволяет ускорить раскрытие маточного зева (рис. 77). Пулевые щипцы, наложенные на кожу головки, прикрывают острые края перфорационного отверстия и этим защищают мягкие ткани родового канала от повреждений.

При хорошей родовой деятельности и отсутствии показаний к немедленному окончанию родов, далее их можно вести самопроизвольно. В противном случае, как только наступит полное или почти полное раскрытие зева, роды заканчивают с помощью краниоклазии.

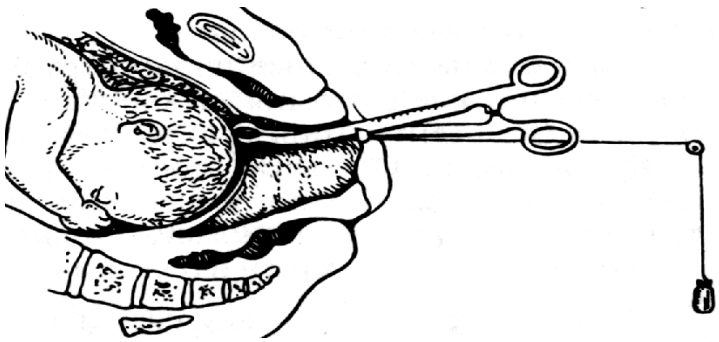

Рисунок 77 – Наложение кожно-головных щипцов по Иванову-Гусакову

Третий этап операции — краниоклазия

Краниоклазия – операция извлечения перфорированной и уменьшенной в объеме головки плода с помощью специального инструмента — краниокласта.

Показания: необходимость немедленного окончания родов.

Условия: полное раскрытие маточного зева.

Техника операции

Операция краниоклазии состоит из 3 моментов:

- введение и размещение ложек;
- замыкание ложек;
- извлечение плода.

Первый момент – введение и размещение ложек

Под контролем левой «полуруки» через перфорационное отверстие в головке в полость черепа как можно глубже вводят внутреннюю ложку краниокласта таким образом, чтобы ее выпуклая сторона была обращена к лицу или, при заднем виде (головка согнута), к затылку плода (рис. 78). После введения внутренней ложки ее рукоятку передают ассистенту. Вторую, наружную, ложку вводят в соответствии с правилами введения, предусмотренными для введения второй ложки акушерских щипцов, под контролем частично введенной во влагалище левой руки, следя за тем, чтобы край маточного зева не оказался зажатым между головкой и краниокластом. Наружная ложка накладывается на наружную поверхность головки соответственно положению ложки, введенной в полость черепа (рис. 78).

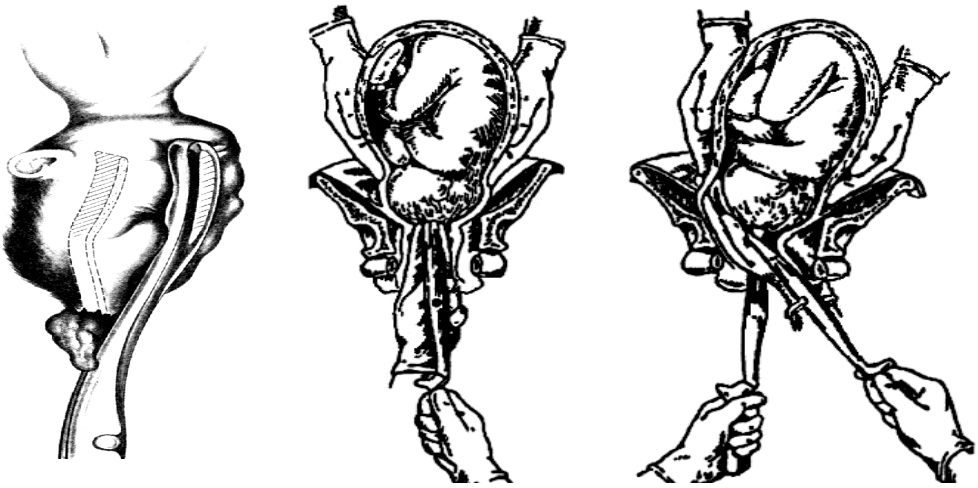

Рисунок 78 – Введение и расположение ложек краниокласта на головке плода

Второй момент – замыкание ложек

Вырезку замка наружной ветви надевают на шпенёк внутренней ветви, а на рукоятки — сжимающий винт и завинчивают его до отказа. Введенной во влагалище рукой проверяют правильность наложения краниокласта, который должен плотно сжимать лицевую или затылочную часть черепа (рис. 79).

Третий момент — извлечение головки

Направление тракций при извлечении головки и их характер аналогичны таковым при операции наложения акушерских щипцов, т.е. по направлению оси родового канала, с учетом моментов естественного биомеханизма родов (рис. 79). При нахождении головки во входе или в полости таза тракции выполняют резко кзади, а затем при опускании головки на тазовое дно изменяют направление тракций, для этого рукоятки инструмента перемещают книзу, а затем кпереди. При выполнении тракций нельзя совершать форсированных поворотов, поворот головки должен осуществляться в краниокласте, а не краниокластом.

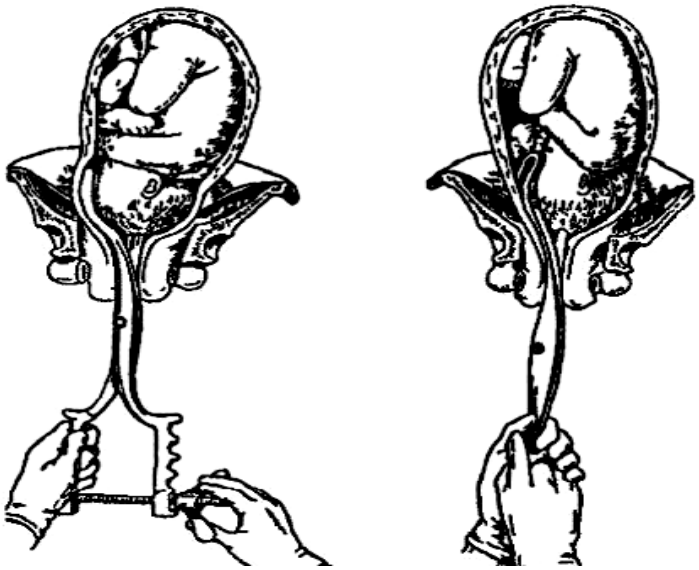

Рисунок 79 – Замыкание ложек краниокласта и извлечение головки

Во время влечения пальпаторно проверяют, не повреждают ли материнские ткани обломки костей черепа, выступающие из перфорационного отверстия, не отрывают ли краниокластом кости черепа, как это бывает, когда ложки наложены бипариетально или недостаточно глубоко. Если это осложнение обнаружено, краниокласт снимают и ложки вводят вновь глубже, захватывая лицо или затылок.

Отказ от подражания нормальному биомеханизму родов в надежде на легкое извлечение уменьшенной головки плода обычно лишь затягивает и нередко осложняет операцию повреждениями родовых путей.

Краниокласт снимают, как только головка выведена из половой щели, дальнейшее извлечение плода производится обычным способом. При извлечении головки и плечевого пояса обязательно используют приемы защиты промежности.

Осложнения

Наиболее частыми осложнениями данной операции являются травматические повреждения органов и тканей матери.

Повреждения могут быть нанесены перфоратором при его соскальзывании с головки плода. При этом могут произойти травмы стенок влагалища, мочевого пузыря, уретры, прямой кишки и т. п. Подобные повреждения могут возникнуть также при ранении матки перфоратором при слишком глубоком его введении в полость рта или в орбиту. Причиной повреждения мягких тканей могут явиться также острые осколки костей черепа. Тяжелые повреждения родовых путей, вплоть до отрыва шейки матки от влагалищных сводов, могут быть следствием неправильного наложения краниокласта, когда наружной его ветвью захвачен какой-либо участок мягких тканей родового канала. Кроме того, повреждения материнских тканей могут быть обусловлены несвоевременным выполнением вмешательства.

Например, при недостаточном раскрытии маточного зева извлечение головки краниокластом может привести к серьезным повреждениям родовых путей и массивному кровотечению, а запоздалое вмешательство при наличии признаков перерастяжения нижнего сегмента длительным прижатием мягких тканей головкой плода – к разрыву нижнего сегмента матки и образованию мочеполовых, прямокишечно-половых свищей после родов.

Чтобы избежать осложнений необходимо соблюдение следующих условий:

- выполнение операции под контролем зрения (введение широких зеркал);
- двойная фиксация головки через переднюю брюшную стенку и через влагалище двумя щипцами Мюзо за кожу волосистой части головки;
- выполнение разреза кожи головки между щипцами Мюзо;
- перпендикулярное к поверхности головки (а не косое) введение перфоратора;
- Правильное, достаточно глубокое, под контролем внутренней руки введение краниокласта;
- извлечение плода при полном открытии маточного зева, под контролем внутренней руки, с соблюдением направлений тракций по оси родового канала в зависимости от расположения головки.

Клейдотомия

Клейдотомия (cleidotomia; греч. kleis — ключица, tome — резание, рассечение) – операция рассечения ключицы плода с целью уменьшения объёма плечевого пояса для облегчения его прорезывания при родах.

Показания – мёртвый плод и отсутствие возможности выведения его плечиков по причине его крупных или гигантских размеров.

Противопоказания:

- живой плод;
- истинная конъюгата менее 6–6,5 см;
- рубцовое сужение влагалища или наличие опухоли;
- предлежание плаценты;

маточное

- кровотечение.

Условия для проведения операции:

- полное или почти полное открытие маточного зева;
- отсутствие плодного пузыря;
- доступность ключицы плода для исследующей руки;
- состояние родовых путей, допускающее рождение через них уменьшенного в объёме плода (истинная конъюгата не менее 6–6,5 см, отсутствие во влагалище резко суживающих его рубцов).

Обезболивание

Общая анестезия (внутривенный наркоз) или продлённая регионарная анестезия.

Техника операции

Родившуюся головку ассистент отводит кзади и в сторону. Четыре пальца левой руки, вводят во влагалище до плечевого пояса плода, определяют его положение и отношение к плоскостям таза. По ладонной поверхности внутренней руки до середины ближе лежащей ключицы подводят бранши длинных тупоконечных ножниц с закругленными краями и под контролем пальцев, один из которых расположен над ключицей, а другой — в

подключичной ямке, разрезают кожу и одним/двумя ударами рассекают (ломают) ключицу (80).

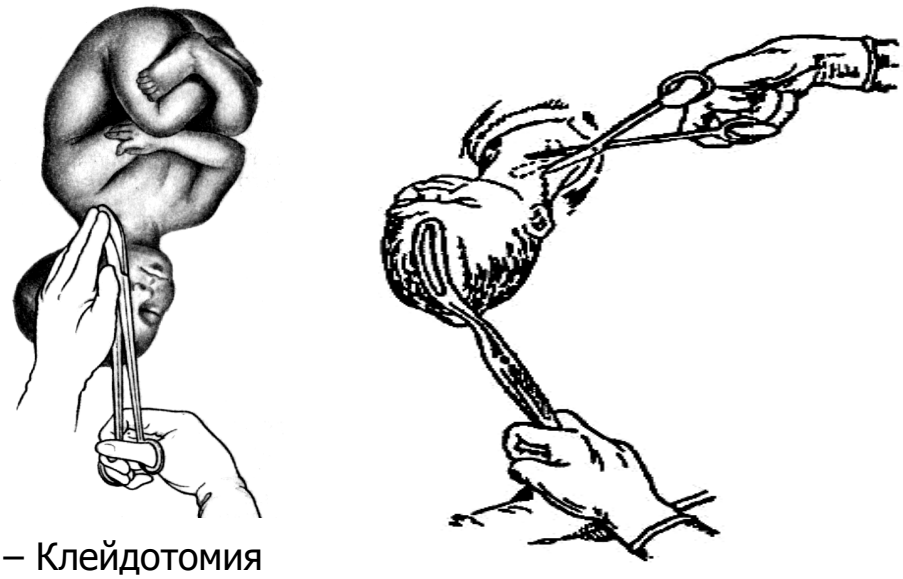

Рисунок 80 – Клейдотомия

Пересечения одной ключицы, как правило, достаточно для уменьшения окружности плечевого пояса настолько (2,5— 3,0 см), чтобы устранить препятствие для его продвижения. Если этого недостаточно, то клейдотомию выполняют и с противоположной стороны, что позволяет уменьшить окружность плечевого пояса еще на 2,5—3,0 см.

Операция клейдотомии относительно проста и обычно не сопровождается травматизацией родовых путей, но в современных условиях используется весьма редко, чаще не как самостоятельная операция, а вспомогательное вмешательство при декапитации плода.

Декапитация

Декапитация (decapitatio) – операция отделения головки плода от туловища в области шейных позвонков.

Показания: запущенное поперечное положение плода.

Противопоказания:

- неполное открытие маточного зева;
- недоступность шеи плода для исследующей руки;

- истинная конъюгата менее 6–6,5 см;
- рубцовое сужение влагалища;
- предлежание плаценты;
- маточное кровотечение;
- рубец на матке;
- пороки развития и опухоли матки.

Условия для проведения операции:

- полное или почти полное открытие маточного зева;
- отсутствие плодного пузыря;
- доступность шеи плода для исследующей руки;
- состояние родовых путей, допускающее рождение через них уменьшенного в объёме плода (истинная конъюгата не менее 6–6,5 см, отсутствие во влагалище резко суживающих его рубцов).

Подготовка к операции

Подготовка роженицы и её положение на операционном столе, как и при других влагалищных операциях.

Декапитацию выполняют декапитационным крючком Брауна и ножницами (рис. 81).

Рисунок 81 – Инструменты для декапитации: крючок Брауна, длинные ножницы с закругленными краями

Крючок Брауна состоит из массивного металлического стержня, согнутого на одном конце под острым углом в виде крючка с пуговчатым утолщением на конце; второй конец служит рукояткой и имеет вид массивной перекладины.

Обезболивание: Общий глубокий наркоз.

Техника операции

Операция слагается из 3 моментов:

- введение и размещение декапитационного крючка;
- собственно декапитация;
- извлечение расчлененного плода.

Введение и размещение декапитационного крючка

Перед началом операции выполняют внутреннее исследование, в ходе которого убеждаются в доступности шеи плода. При выпавшей ручке ассистент захватывает и оттягивает ее вниз и вправо при первой позиции или вниз и влево при второй позиции до тех пор, пока плечевой пояс плода не опустятся ниже и шея не станет доступной пальпации. После этого акушер вводит всю руку, обращенную к головке, в родовые пути до шеи плода (при первой позиции правую, при второй позиции левую) и захватывает ее так, чтобы первый палец лежал на ее передней поверхности (позади лонного сочленения), а указательный и средний — на задней (рис. 82).

Декапитационный крючок вводят по ладонной поверхности внутренней руки и надевают его сверху на шею плода. Крючок должен быть обращен к крестцу, т. е. в направлении указательного и среднего пальцев руки.

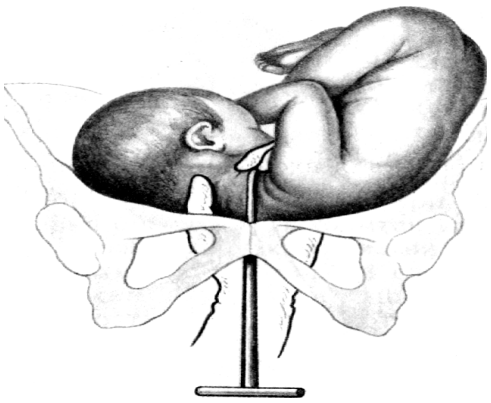

Рисунок 82 – Введение декапитационного крючка

Второй момент – собственно декапитация

Ассистент фиксирует головку снаружи через переднюю брюшную стенку, с другой стороны головка фиксируется внутренней рукой, лежащей на шее плода. После этого врач, производящий операцию, сильно тянет инструмент на себя и книзу. Крючок при этом плотно ложится на позвоночник, а затем частично проскальзывает между двумя позвонками и хорошо фиксируется . Наружная рука за рукоятку поворачивает крючок по продольной оси на 90° то в одну, то в другую сторону, пока не произойдет перелом позвоночника, который распознается по характерному хрусту рис. 83).

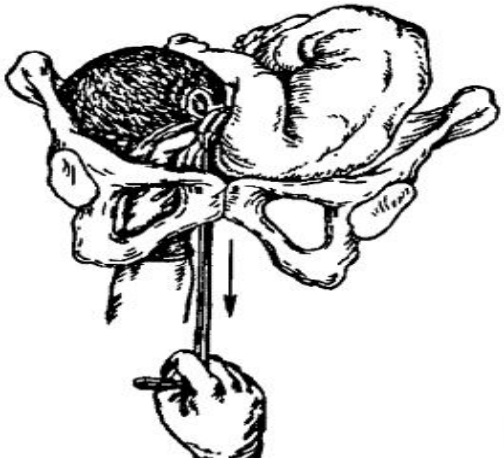

Рисунок 83 – Вывихивание швейных позвонков

После этого головка соединяется с туловищем только мягкими тканями. Влечением за крючок или за выпавшую ручку мягкие ткани

шеи низводят как можно ниже и рассекают длинными ножницами с закругленными краями, пока головка полностью не отделится от туловища (рис. 84). Декапитация на этом заканчивается, и крючок выводят из родовых путей.

Рисунок 84 – Рассечение мягких тканей шеи

Третий момент – извлечение расчлененного плода

После отделения головки плода от туловища производят поочередное извлечение туловища и отсеченной головки. Туловище извлекают потягиванием за выпавшую ручку (рис. 85).

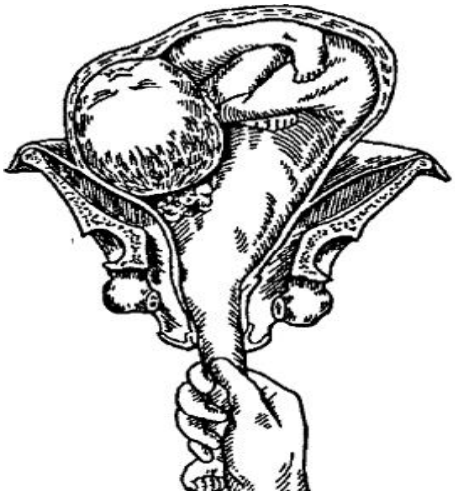

Рисунок 85 – Извлечение туловища плода

Оставшаяся в матке головка может быть извлечена следующими способами:

1) Во влагалище вводят зеркала, культю шеи захватывают двумя щипцами Мюзо в затылочной области и с их помощью извлекают головку.

2) Наружной рукой с целью прижатия головки ко входу в малый таз оказывают давление на матку, а двумя пальцами внутренней руки, введенными в рот, производят извлечение (рис. 86);

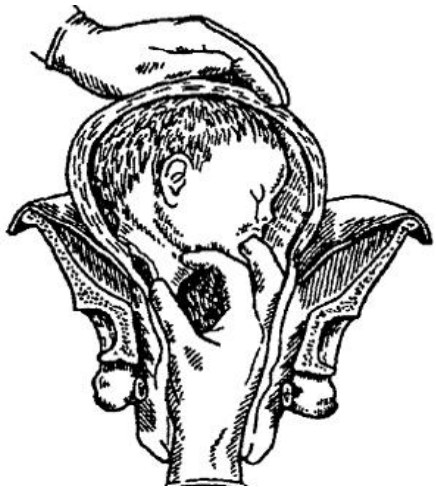

Рисунок 86 – Извлечение головки

3) Культю шеи захватывают двумя щипцами Мюзо, притягивая ее ко входу в таз, производят наложение краниокласта (внутреннюю ложку вводят в полость черепа через большое затылочное отверстие, наружную накладывают на лицевую или затылочную часть черепа), а затем после замыкания его ветвей и снятия щипцов выполняют извлечение. При разогнутой головке возможно введение ложки внутренней ветви краниокласта в рот.

Важным моментом при извлечении головки является четкое следование механизму родов.

Осложнения

Грубые манипуляции (особенно при наличии перерастянутого и истонченного нижнего сегмента) могут стать причиной разрыва матки. Значительно реже матка травмируется тупым концом декапитационного крючка. Повреждения мягких тканей родовых путей и даже органов малого таза возможны при неосторожном пересечении ножницами тканей шеи плода.

После операции декапитации в обязательном порядке показано выполнение контрольного ручного обследования стенок полости матки и тщательный осмотр родовых путей.

Декапитация относится к разряду крайне тяжёлых и травматичных операций, поэтому в настоящее время даже на мёртвом плоде рекомендуют выполнять кесарево сечение.

Экзентерация (эвисцерация, эвентерация) — операция удаления внутренностей из грудной и брюшной полостей плода с целью уменьшения их объема.

Показания:

- значительное увеличение объема туловища плода (асцит, гидроторакс, спленогепатомегалии и др.);
- запущенное поперечное положении плода, при невозможности достичь шею и выполнить декапитацию.

Противопоказания:

- живой плод;
- истинная конъюгата менее 6–6,5 см;
- наличие во влагалище суживающих его рубцов или образований;
- предлежание плаценты;
- маточное кровотечение.

Условия те же, что и для других плодоразрушающих операций, основным из которых является полное открытие маточного зева.

Обезболивание: Общий внутривенный наркоз.

Техника операции

Перфоратором Бло или длинными ножницами делают щелеобразный надрез в наиболее доступном месте груди или живота (в зависимости от того, что предлежит). При невыпавшей ручке манипуляцию выполняют после введения широких зеркал, при выпавшей ручке — под контролем руки, введенной во влагалище, но в любом случае ассистент должен фиксировать тело плода снаружи через переднюю брюшную стенку.

Перфорационное отверстие расширяют в обе стороны посредством раздвигания бранш перфоратора или ножниц (в некоторых случаях для увеличения размеров отверстия иссекают 2 - 3 соседних ребра ножницами). Внутренние органы (печень с кишечником, легкие) удаляют через перфорационное отверстие, захватывая их абортцангом или костными щипцами.

После полного удаления внутренностей плод извлекается легко.

Спондилотомия – операция рассечения позвоночника, чаще использующаяся как вспомогательное вмешательство при экзентерации, выполняемой при запущенном поперечном положении плода в связи с отсутствием условий для декапитации.

Для выполнения спондилотомии необходим декапитационный крючок Брауна и длинные тупоконечные ножницы.

Техника операции

После завершения экзентерации в полость туловища под контролем внутренней руки вводят до позвоночника декапитационный крючок. Когда пуговчатое утолщение крючка достигнет верхнего края позвоночника в грудном или поясничном отделе, с помощью пальцев внутренней руки крючок поворачивают кзади и насаживают его на позвоночник подобно тому, как это делается при декапитации. Далее

проверяют надежность захвата позвоночника во избежание соскальзывания и производят вращательные движения вокруг продольной оси крючка в обе стороны до тех пор, пока не произойдет вывих или перелом позвоночника.

Возможно нарушение целостности позвоночника и при помощи длинных ножниц Феноменова или Зибольда, которые под контролем пальцев вводят в перфорационное отверстие и рассекают позвоночник. Сдвоенное тело плода извлекают потягиванием за наложенные на мягкие ткани туловища двузубцы или каждую половину тела извлекают отдельно после пересечения ножницами оставшихся на крючке мягких тканей плода (рис. 87).

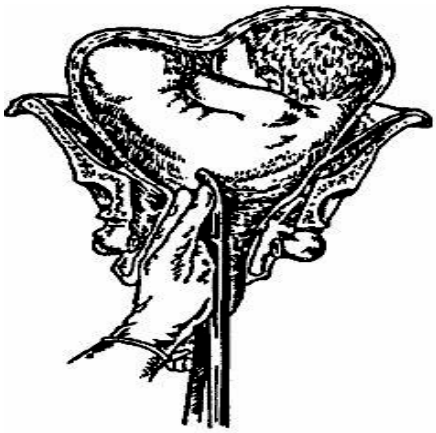

Рисунок 87 – Спондилотомия

Осложнения плодоразрушающих операций

Наиболее серьёзные осложнения при выполнении плодоразрушающих операций связаны с соскальзыванием острых инструментов, что приводит к травмам внутренних половых органов роженицы, а также травмам соседних органов (прямой кишки, мочевого пузыря и др.).

Во избежание серьезных травматических повреждений, в том числе разрыва матки, необходимо строгое соблюдение техники операций и выполнение следующих правил:

- нельзя сильно тянуть за выпавшую ручку;
- нельзя отталкивать головку, для того чтобы облегчить захват шеи плода;
- нельзя выполнять какие бы то ни было манипуляции без контроля зрения или руки;
- не рекомендуется вводить крючок Брауна поверх шеи (а не подкожно) и сильно тянуть за его рукоятку;
- нельзя отсекать выпавшую ручку ввиду того, что это значительно осложняет ход эмбриотомии;
- необходим достаточно глубокий наркоз, исключающий двигательную активность роженицы.

2.2.5 Операции, подготавливающие родовые пути

К операциям, подготавливающим родовые пути, относятся амниотомия (искусственное вскрытие плодного пузыря) и рассечение промежности. В истории акушерства спектр операций, подготавливающих родовые пути, был значительно шире. К этим операциям относились кольпейриз и метрейриз, рассечение шейки матки, кожно-головные щипцы, но высокий риск осложнений при их выполнении практически полностью исключил данные вмешательства из арсенала современного оперативного акушерства (кожно-головные щипцы применяются только на мертвом плоде).

Амниотомия

Амниотомия – искусственное вскрытие плодного пузыря.

Показания:

- родовозбуждение;
- плоский плодный пузырь (плотно прилегающий к головке плода, он тормозит развитие родовой деятельности);

- многоводие (перерастяжение матки приводит к слабости родовой деятельности);
- маловодие (препятствует опусканию головки);
- кровотечение в родах при низком прикреплении плаценты (опускающаяся в малый таз головка плода после вскрытия плодного пузыря прижимает плаценту к стенке матки, способствуя остановке или уменьшению кровотечения);
- слабость родовой деятельности и проведение родостимулирующей терапии (разрыв оболочек способствует выбросу в кровь дополнительного количества простагландинов, что способствует усилению схваток, а при применении родостимуляции – повышает ее эффективность);
- дискоординация родовой деятельности (амниотомия снижает внутриматочное давление);
- тяжелый гестоз, артериальная гипертензия, заболевания сердечнососудистой системы, почек (уменьшение объема матки имеет значение для нормализации гемодинамики);
- чрезмерная плотность плодных оболочек при открытии маточного зева более 7 см. (плодный пузырь выполнил свои функции и его дальнейшее сохранение может привести к развитию патологических состояний – преждевременная отслойка нормально расположенной плаценты, слабость родовой деятельности).

Условия

Особых условий для выполнения амниотомии не требуется.

Подготовка к операции и положение роженицы такие же, как и при влагалищном исследовании, во время которого обычно и выполняют амниотомию, со строжайшим соблюдением всех правил асептики и антисептики.

Инструменты

Для амниотомии обычно используют несколько затупленную браншу пулевых щипцов.

Техника операции

Браншу от пулевых щипцов вводят во влагалище свободной рукой, расположив острие плашмя между средним и указательным пальцами внутренней руки, предотвращая этим травмирование мягких тканей родовых путей. Достигнув оболочек, браншу разворачивают острием вверх и прокалывают плодный пузырь (рис. 88). При малом количестве передних вод операцию выполняют на высоте схватки при максимальном напряжении плодного пузыря, что обеспечивает удобство и безопасность данной операции (не травмируется кожа предлежащей части плода), при многоводии, напротив, – вне схватки и эксцентрично. Браншу извлекают, а в образовавшееся отверстие в плодном пузыре вводят указательный, а затем средний палец, отверстие постепенно расширяют и выпускают околоплодные воды.

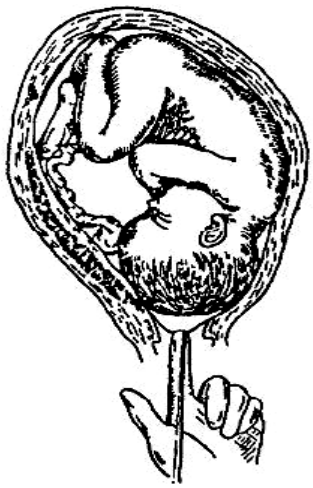

Рисунок 88 – Амниотомия

При многоводии околоплодные воды выпускают очень медленно, чтобы предотвратить быстрое излитие околоплодных вод и связанные с этим осложнения – выпадение пуповины, изменение положения

плода, преждевременную отслойку плаценты, патологическое вставление головки плода.

Эпизио- и перинеотомия

Эпизио- и перинеотомия – это операция рассечения промежности, с целью профилактики материнского и плодового травматизма, выполняемая в периоде изгнания плода.

Показания:

- угроза разрыва промежности, обусловленная крупным плодом, неправильными вставлениями головки, узким тазом, высокой промежностью, рубцовыми изменениями, ригидностью тканей, тазовым предлежанием, оперативным влагалищным родоразрешением (при резаной ране ткани лучше восстанавливаются, лучше заживают, и исход является более благоприятным, чем при механическом разрыве, даже небольших размеров);
- признаки начавшегося разрыва промежности;
- необходимость укорочения II периода родов, обусловленная акушерской или экстрагенитальной патологией (кровотечение, вторичная слабость родовой деятельности, гестоз, артериальная гипертензия, заболевания сердечнососудистой системы, органов дыхания, миопия и др.);
- острая гипоксия плода;
- преждевременные роды (рассечение промежности уменьшает силу давления мышцами тазового дна на головку недоношенного плода и ускоряет его рождение).

Подготовка к операции

Наружные половые органы и кожу промежности обрабатывают антисептическим раствором.

Обезболивание

Местная инфильтрационная анальгезия раствором лидокаина (новокаина), если ранее не применялись региональные методы обезболивания родов.

Техника операции

Вне потуги одну браншу ножниц (с тупым концом) вводят под контролем пальца между предлежащей частью и стенкой влагалища так, чтобы длинник ножниц соответствовал линии разреза. Разрез выполняют на максимальной высоте потуги и при максимальном растяжении промежности, длиной и глубиной не менее 2 см.

Варианты рассечения промежности

В зависимости от направления разреза различают срединную (перинеотомию), срединно-латеральную и латеральную эпизиотомию (рис. 89).

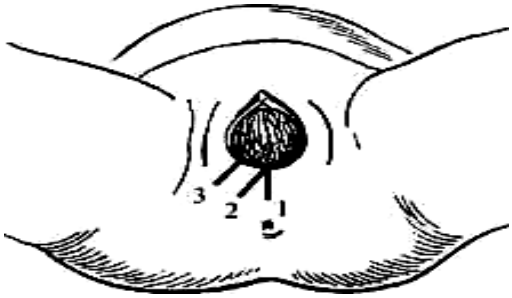

Рисунок 89 – Возможные варианты рассечения промежности*: 1* - срединная эпизиотомия (перинеотомия), 2 - срединно-латеральная эпизиотомия, 3 - латеральная эпизиотомия

При перинеотомии разрез проходит по средней линии промежности, от задней спайки к анусу, где имеется минимальное количество сосудов и нервных окончаний (рис. 90).

При таком разрезе рассекаются кожа, подкожная жировая клетчатка, задняя спайка влагалища, фасции, луковично-пещеристая, поверхностная и глубокая поперечные мышцы промежности.

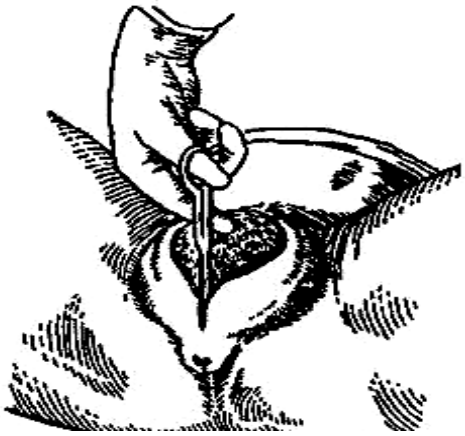

Рисунок 90 – Перинеотомия

Разрез легко восстанавливается. Однако протяженность разреза не должна превышать 3—3,5 см от задней спайки, так как при разрезе большей длины нарушается целостность центрального фасциального узла промежности, кроме того, разрез может перейти на прямую кишку и привести к разрыву III степени.

При срединно-латеральной эпизиотомии разрез проходит под углом 30-40° от задней спайки в сторону седалищного бугра (рис. 91).

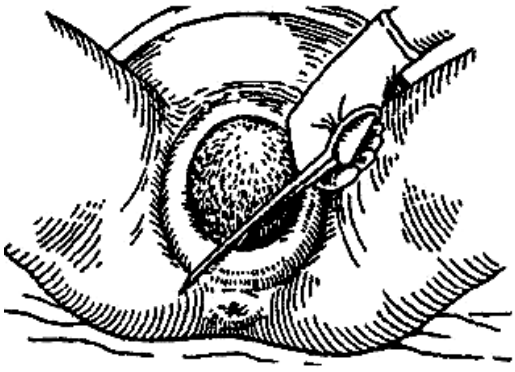

Рисунок 91 – Срединно-латеральная эпизиотомия

При этом разрезе рассекается кожа, подкожно-жировая клетчатка, стенка влагалища, фасции и мышцы (луковично-губчатая,

поверхностная и глубокая поперечные мышцы промежности, реже – мышца, поднимающая задний проход).

При латеральной эпизиотомии разрез проходит с одной стороны через большую половую губу на 2-3 см выше задней спайки по направлению к седалищному бугру (рис. 92).

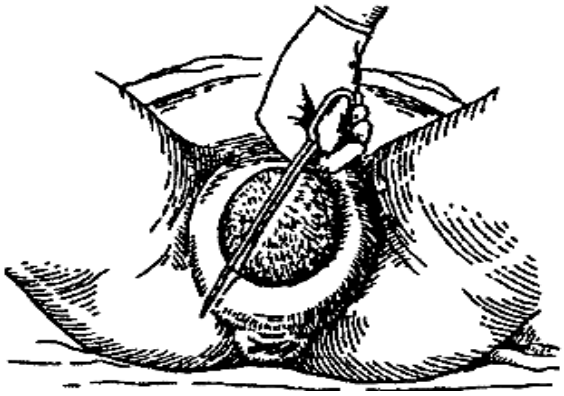

Рисунок 92 – Латеральная эпизиотомия

При таком разрезе пересекаются периферические ветви полового сосудисто-нервного пучка, что может привести к нарушению иннервации, образованию гематомы, возможно ранение большой железы преддверия влагалища и ее протока. Данный разрез нередко сопровождается кровотечением, и его сложнее восстанавливать.

Выбор варианта рассечения промежности определяется топографическими особенностями, состоянием промежности и акушерской ситуацией.

В настоящее время предпочтение отдается срединно-латеральной эпизиотомии, при которой не нарушаются нервные образования и фасциальные узлы, что способствует хорошей регенерации тканей и снижает частоту развития несостоятельности мышц тазового дна. Латеральная эпизиотомия из-за выраженной травматичности применяется только в тех случаях, когда другой вид разреза

невыполним. Срединная перинеотомия выполняется при высокой промежности.

По окончанию родов во всех случаях рассечения промежности послойно восстанавливают ее целость.

2.2.6 Влагалищные операции в последовом и раннем послеродовом периодах

К основным влагалищным операциям, выполняемым в последовом и раннем послеродовом периодах, относятся операции ручного отделения плаценты и выделения последа (или доли плаценты); ручного обследования послеродовой матки и операции по восстановлению целостности поврежденных тканей – зашивание разрывов промежности, влагалища, шейки матки.

Ручное отделение плаценты и выделение последа (или доли плаценты).

Показания:

- кровотечения в III периоде родов, обусловленные аномалиями отделения плаценты;
- отсутствие признаков отделения плаценты в течение 30 минут после рождения плода;
- задержка в матке частей (доли) плаценты.

Условия

Операция выполняется в малой операционной после соответствующей для влагалищной операции подготовки.

Обезболивание: общий внутривенный наркоз.

Техника операции

Левой рукой широко разводят половые губы. Конусообразно сложенную кисть правой руки вводят во влагалище и продвигают вдоль пуповины – в полость матки. Дойдя до места прикрепления

пуповины к плаценте, внутреннюю руку перемещают к краю плаценты, а наружную – на дно матки. Рукой, находящейся в полости матки пилообразными движениями отслаивают плаценту от плацентарной площадки до полного ее отделения (рис. 93).



Рисунок 93 – Ручное отделение плаценты

Манипуляцию отслаивания плаценты выполняют вытянутыми и плотно прилегающими друг к другу пальцами, ладонные поверхности которых обращены к плаценте, а тыльные — к плацентарной площадке. Действия внутренней руки контролируют наружной рукой, оказывающей умеренное давление снаружи на тот отдел матки, где отслаивают плаценту.

После полного отделения плаценты от стенки матки, левой рукой, потягивая за пуповину, выделяют послед. После чего, не извлекая внутренней руки, выполняют ревизию стенок матки для исключения остатков плацентарной ткани и разрыва матки.

Руку выводят из матки после того, как проверена целостность извлеченного последа, оценено состояние стенок матки, удалены пристеночные и свободно лежащие сгустки при наличии таковых и матка хорошо сократилась.

Повторное вхождение в полость матки не рекомендуется, так как повышается риск инфицирования.

Возможные осложнения

При выполнении операции может выясниться, что ручное отделение плаценты невозможно вследствие глубокого врастания ворсин в миометрий. В этом случае следует немедленно прекратить дальнейшие манипуляции, перевести родильницу в большую операционную и перейти к лапаротомии и удалению матки.

Ручное обследование послеродовой матки

Показания:

- задержка долек плаценты, сомнения в ее целости;
- гипотоническое кровотечение в послеродовом периоде;
- наличие рубца на матке;
- Для исключения разрыва матки после родоразрешающих (наружновнутренний поворот плода, наложение полостных щипцов) и плодоразрушающих операций, особенно, если до и при выполнении их были технические трудности, а так же при разрыве шейки матки III степени.

Техника операции

Левой рукой разводят половые губы, кисть правой руки, сложенную в виде конуса, вводят во влагалище, а затем в полость матки. Наружной рукой фиксируют матку через переднюю брюшную стенку. Внутренней рукой последовательно обследуют стенки матки на всем их протяжении. Обнаруженные при этом обрывки плацентарной ткани, оболочек или сгустки крови удаляют рукой.

При выявлении разрыва матки роженицу немедленно переводят в большую операционную и приступают к лапаротомии для зашивания разрыва или удаления матки.

Если при ручном обследовании матки не обнаружено патологического субстрата (остатков плацентарной ткани или сгустков) и целость матки не вызывает сомнений, а кровотечение

продолжается, то выполняют наружновнутренний массаж матки. Для этого внутреннюю руку выводят из матки, помещают в задний свод и с помощью наружной руки выполняют дозированный наружновнутренний массаж до достижения хорошего сокращения матки и прекращения кровотечения. В случае если матка не реагирует на массаж и кровотечение продолжается, показана лапаротомия.

Восстановление разрывов родовых путей

Разрывы шейки матки

Разрывы шейки матки в зависимости от их глубины делят на три степени: к I степени относят разрывы шейки матки с одной или с двух сторон не более 2 см., ко II степени – разрывы более 2 см, но не доходящие до сводов влагалища, к III степени – разрывы, доходящие до свода или переходящие на него.

Чтобы поставить диагноз разрыва шейки матки выполняют обязательный для всех родильниц осмотр шейки матки сразу после рождения последа. Шейку матки обнажают при помощи зеркал, переднюю губу захватывают мягкими окончатыми зажимами и, отступив 2—3 см вправо, накладывают вторую пару щипцов. С помощью наложенных инструментов шейку подтягивают на себя и, разводя щипцы в противоположные стороны, осматривают растянутый между ними участок наружного зева (рис. 94).

Затем медиально расположенные зажимы снимают и перекладывают на 2—3 см ниже оставшихся. Последовательно перекладывая инструменты по часовой стрелке, обходят весь зев. Такой способ осмотра необходим потому, что истонченные и растянутые края зева после родов лежат во влагалище в виде складок, не позволяющих обнаружить разрывы шейки при обычном осмотре без дополнительного растягивания краев зева.

Рисунок 94 – Осмотр шейки матки при помощи зеркал и окончатых зажимов

Обнаружив место разрыва, приступают к его восстановлению. В случае разрыва шейки матки III степени перед зашиванием показано ручное обследование полости матки для исключения разрыва ее стенок.

В качестве шовного материала используют хромированный кетгут, полигликоливые нити (викрил, дексон).

Техника зашивания разрыва шейки матки

С помощью щипцов, наложенных по обе стороны от разрыва, шейку матки низводят до отказа и одновременно отводят в сторону, противоположную разрыву. Края раны сближают и накладывают швы.

На разрывы шейки матки можно накладывать двухрядные или однорядные швы.

Техника наложения двухрядного шва (рис. 95)

Первый шов накладывают через все слои несколько выше угла разрыва (на расстоянии 1,5-2 см). При разрыве шейки матки может быть повреждена нисходящая ветвь маточной артерии, которая в силу своей эластичности сокращается уходит в ткань шейки матки, поэтому если не наложить шов выше разрыва, то сосуд может не попасть в лигатуру, что чревато развитием кровотечения. Если верхний угол

труднодостижим, то первый шов накладывают и затягивают ниже, после чего потягиванием за концы лигатуры низводят верхний угол и зашивают его.

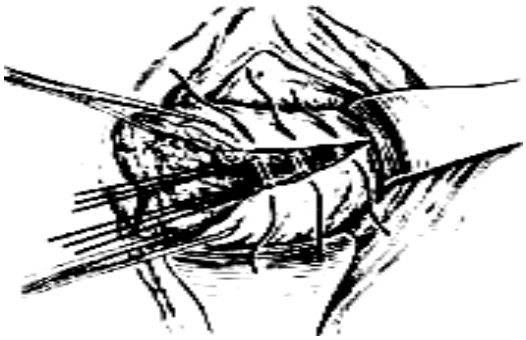

Рисунок 95 – Техника наложения двухрядного шва

Затем накладывают первый этаж отдельных швов со стороны цервикального канала по направлению к наружному зеву: вкол и выкол иглы делают на расстоянии 0,3—0,5 см от краев разрыва и узлы завязывают в просвет цервикального канала нетуго, только до соприкосновения раневых поверхностей (первый этаж швов позволяет восстановить целость слизистой оболочки и мышечного слоя цервикального канала).

Второй ряд швов накладывают на слизистую оболочку влагалищной части шейки матки и оставшуюся часть глубжележащего мышечного слоя со стороны влагалищной части шейки матки в промежутках между швами первого ряда и в том же порядке от верхнего угла по направлению к наружному зеву: вкол и выкол иглы делают на расстоянии 0,5 см от края разрыва и узлы завязывают на наружной поверхности шейки матки.

Данный метод обеспечивает восстановление анатомически однородных тканей, что способствует правильной инволюции шейки матки в послеродовом периоде и заживлению раны первичным натяжением.

Техника наложения однорядного шва (рис. 96)

Отдельные рассасывающиеся швы накладывают от верхнего края разрыва по направлению к наружному зеву. Первую (провизорную) лигатуру проводят несколько выше места разрыва, что дает возможность не травмируя и без того поврежденную шейку матки, низводить нить, когда это требуется. Для того чтобы края разорванной шейки матки при зашивании правильно прилегали друг к другу, вкол иглы делают непосредственно у края, а выкол – на 0,5 см отступя от него. Переходя на противоположный край разрыва, иглу вкалывают на 0,5 см отступя от него, а выкалывают непосредственно у края. Швы при таком наложении не могут прорезываться, так как прокладкой служит вся стенка шейки матки. После сращения краев раны линия швов представляет собой тонкий, ровный, почти незаметный рубец.

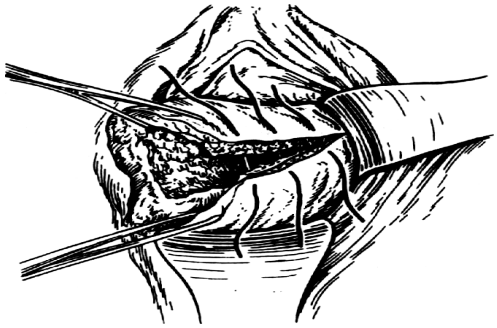

Рисунок 96 – Техника наложения однорядного шва

Существует методика более отсроченного зашивания разрывов шейки матки после родов (на 3—5-й день). В этих случаях сформировано мышечное кольцо циркулярного слоя, хорошо видны даже небольшие разрывы, однако при этом необходимо иссечение краев разрыва и возрастает риск инфекционных осложнений.

Разрывы промежности

Различают четыре степени разрыва промежности:

- разрыв I степени – нарушается целость только задней спайки;

- разрыв II степени – нарушается целость кожи промежности, стенки влагалища и мышцы тазового дна, кроме наружного сфинктера прямой кишки;
- разрыв III степени – кроме вышеперечисленных образований происходит разрыв наружного сфинктера прямой кишки, иногда с вовлечением ее передней стенки.

При разрывах промежности в большинстве случаев возникает умеренное кровотечение, при III степени разрыва и особенно при варикозном расширении вен кровотечение может быть профузным. Кроме этого, разрывы промежности легко инфицируются и могут стать источником развития послеродовых септических заболеваний.

Разрыв промежности III степени относят к тяжелому виду акушерского травматизма, при котором неквалифицированное оказание медицинской (хирургической) помощи может привести к инвалидности пациентки. Технически неправильное восстановление целостности промежности способствует в дальнейшем развитию опущений и выпадений женских половых органов, а при III степени разрыва – недержание газов и кала, образование влагалищно-прямокишечного свища.

Зашивание разрывов промежности выполняют на операционном столе или рахмановской кровати сразу после рождения последа, осмотра (а при необходимости и зашивания) шейки матки и стенок влагалища.

Подготовка к операции проводится с соблюдением всех правил, принятых в хирургии. При разрывах I и II степени и разрезах промежности необходима помощь одного ассистента, а при разрывах III степени – двух ассистентов.

Обезболивание

При I и II степени разрыва зашивание проводят чаще под местной инфильтрационной или пудендальной анестезией новокаином (лидокаином), при III степени – под общим внутривенным обезболиванием.

Техника зашивания разрыва промежности

Перед наложением швов, осушив рану марлевым тупфером, производят ее осмотр с целью оценки топографии разрыва и иссекают размозженные участки краев раны.

При разрыве I степени зашивание начинают с наложения отдельных рассасывающихся швов на верхний угол раны влагалища, который должен быть хорошо обнажен зеркалами. Концы нитей захватывают зажимом и оттягивают кверху. Каждый последующий шов накладывают, отступая на 1 см от предыдущего. Вкол и выкол делают на 0,5 - 1 см от края раны, проводя иглу под всей раневой поверхностью, так, чтобы не оставались пространства, где может скапливаться кровь, мешающая заживлению (рис. 97).

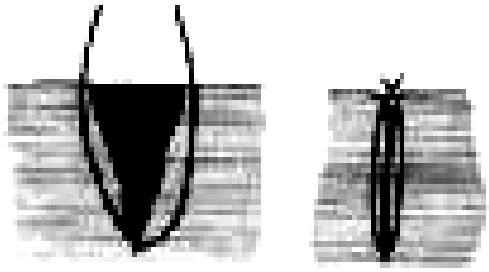

Рисунок 97 – Техника наложения швов

После восстановления слизистой оболочки задней стенки влагалища приступают к зашиванию кожи промежности, соединяя края кожной раны подкожным косметическим кетгутовым швом, в редких случаях – отдельными шелковыми швами. До зашивания стенки влагалища рана имеет форму ромба, после ее восстановления разрыв

представляется в виде двух линейных ран, переходящих одна в другую: одна из них идет вдоль влагалища, другая – от задней спайки по направлению к анальному отверстию.

При разрыве II степени сначала так же накладывают кетгутовый шов на верхний угол разрыва стенки влагалища, а затем несколькими отдельными (погружными, т. е. наложенными без захватывания слизистой оболочки) швами соединяют разорванные мышцы промежности (рис. 98).

Далее зашивание выполняют так же, как и при разрыве I степени.

Рисунок 98 – Зашивание разрыва промежности II степени

Зашить рану на слизистой оболочке влагалища можно так же путем наложения непрерывного шва нитью хромированного кетгута или викрила на атравматичных иглах, начиная с верхнего угла раны влвгвлища и заканчивая областью задней спайки. После чего на толщу раны промежности сверху вниз на расстоянии 1 см друг от друга накладывают восьмиобразные викриловые швы (методика Шуте, рис. 99). При данной методике все слои приходят в плотное соприкосновение, в толще промежности не образуется узлов, а наружные узлы – отпадают самостоятельно.

Таким же образом зашивают и разрезы промежности (эпизиотомия, перинеотомия).

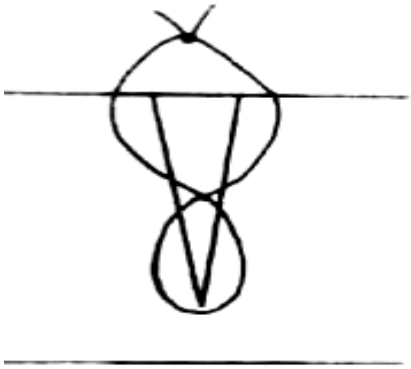

Рисунок 99 – Техника наложения швов по Шуте

Восстановление разрывов промежности III степени является ответственной операцией, требующей точной ориентировки и высокой оперативной техники, поэтому должна выполняться опытным хирургом.

Операцию выполняют в три этапа. Сначала зашивают стенку прямой кишки отдельными синтетическими швами с захватыванием слизистого и мышечного слоев кишки и завязыванием лигатур в просвете кишки (рис. 100).

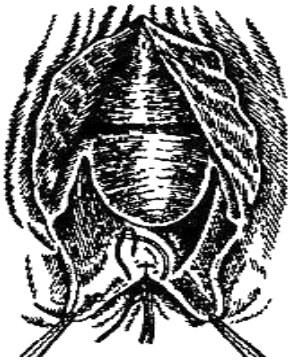

Рисунок 100 – Наложение синтетических швов на рану стенки прямой кишки

Затем отыскивают концы разорвавшегося сфинктера прямой кишки и сшивают их отдельными кетгутовыми швами (рис. 101).

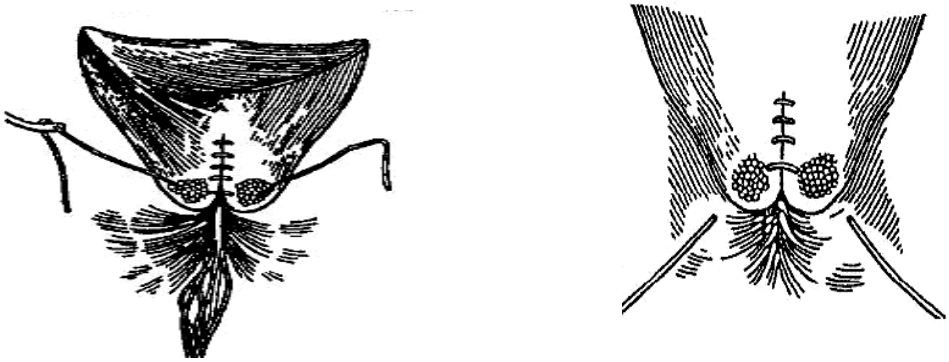

Рисунок 101 – Погружной шов, соединяющий края m. sphincter и шов, соединяющий концы сфинктера, проведенный со стороны кожи промежности

Далее накладывают швы в том же порядке, что и при разрывах промежности II степени.

Перед третьим этапом, производится обязательная смена инструментов, халата и перчаток оперирующего врача и ассистента.

Травмы влагалища и вульвы

Разрывы вульвы обычно происходят в области малых половых губ, клитора и представляют собой поверхностные трещины и надрывы. Восстановление целости тканей проводят под местной инфильтрационной анестезией или внутривенным наркозом.

Разрывы в области малых половых губ зашивают тонким кетгутом непрерывным швом или отдельными узловыми швами без захвата подлежащих тканей во избежание кровотечения из кавернозных тел.

При зашивании разрывов в области клитора в уретру предварительно вводят мочевой катетер.

Травмы влагалища в нижней трети обычно сочетаются с разрывом промежности, в верхней трети – с разрывом шейки матки (средняя треть хорошо растяжима и редко подвергается повреждениям). Зашивание разрыва выполняют отдельными или непрерывными швами рассасывающимися нитями. При локализации разрыва в верхней трети

и перехода его на свод влагалища показано ручное обследование матки для исключения разрыва нижнего сегмента.

Иногда разрыв и размозжение тканей влагалища и вульвы захватывает только глубокие подслизистые слои, при этом слизистая остается целой. В этом случае образуются гематомы влагалища, которые при повреждении артериального сосуда могут достигать значительных размеров и могут распространяться вверх на клетчатку малого таза с развитием клиники геморрагического шока.

Операции при гематомах влагалища и вульвы

Оперативное вмешательство при гематомах влагалища и вульвы показано при значительных размерах гематомы (более 4-5 см) или при ее нарастании в динамике.

Техника оперативного пособия при гематомах заключается в выполнении разреза над гематомой (вскрытии), ее опорожнении (удалении сгустков крови) и прошивании кровоточащих сосудов, как правило, вместе с подлежащими тканями.

Контрольные вопросы

1. Что означает термин «акушерские операции»?
2. Что представляет собой операция акушерского поворота?
3. Какие существуют разновидности акушерских поворотов?
4. Какие операции акушерских поворотов применяются в современном акушерстве и почему?
5. По каким показаниям применяют классический акушерский поворот плода «на ножку»?
6. Что является абсолютным противопоказанием к выполнению акушерского поворота «на ножку»?
7. Какие условия необходимы для выполнения акушерского поворота?

8. В чем заключается подготовка к операции акушерского поворота?
9. Какой вид обезболивания используется при выполнении классического акушерского поворота и какую цель он преследует?
10. Какой рукой и как именно выполняется первый этап операции поворота плода «на ножку»?
11. Что может препятствовать продвижению руки при классическом акушерском повороте плода «на ножку» и что следует предпринять в этом случае?
12. Почему в настоящее время принципиально принято выполнять поворот только на одну ножку?
13. В чем заключается суть короткого и длинного пути отыскивания ножки плода при выполнении второго этапа акушерского поворота плода «на ножку»?
14. Чем определяется выбор ножки, которую следует захватить при выполнении операции комбинированного акушерского поворота плода «на ножку» и, что происходит при несоблюдении данного правила?
15. Как отличить ножку от ручки при внутреннем исследовании?
16. Какой вид захвата ножки необходимо использовать при комбинированном акушерском повороте и почему?
17. Каковы особенности выполнения тракций при акушерском повороте плода «на ножку»?
18. Что означает термин «родоразрешающие операции»?
19. С каких позиций определяются подходы к применению различных родоразрешающих операций в современном акушерстве?

20. В чем заключается подготовка к родоразрешающим операциям?
21. В каких ситуациях, и при каких условиях применяется операция извлечения плода за тазовый конец?
22. Как технически выполняется захват и извлечение плода до угла лопаток при тазовом вставлении?
23. Какой этап операции извлечения плода за тазовый конец является наиболее опасным и почему?
24. В какой ситуации прибегают к операции извлечения плода за обе ножки?
25. По каким показаниям, и при каких условиях выполняют операцию извлечения плода за паховый сгиб?
26. Какими способами можно извлечь плода за паховый сгиб и как это технически выполняется?
27. Какие трудности и осложнения могут быть при оказании акушерских пособий и операций при тазовых вставлениях плода и, что необходимо делать в таких случаях?
28. В чем состоит суть оказания акушерского пособия при запрокидывании ручек?
29. Каковы особенности освобождения запрокинутых ручек при заднем виде тазового вставления?
30. С помощью каких приемов можно освободить последующую головку при сохраняющемся заднем виде тазового вставления?
31. Каково основное назначение операции «акушерских щипцов», по каким показаниям и при каких условиях возможно ее выполнение в современном акушерстве?

32. По каким признакам можно различить правую и левую ложки акушерских щипцов и какое это имеет значение при выполнения операции?
33. Какие варианты операций «акушерских щипцов» применяют в современном акушерстве?
34. По каким показаниям, и при каких условиях выполняют операцию наложения акушерских щипцов?
35. От чего зависит выбор метода обезболивания операции акушерских щипцов?
36. Какими правилами руководствуются при наложении акушерских щипцов?
37. Из каких моментов состоит операция «акушерских щипцов»?
38. Как выполняется введение и размещение ложек щипцов на головке плода?
39. По каким признакам можно судить о правильности размещения ложек щипцов на головке плода?
40. Какие условия должны быть соблюдены при замыкании ложек акушерских щипцов?
41. Как и зачем выполняется пробная тракция при операции акушерских щипцов?
42. Возможные способы захвата ложек щипцов при выполнении влекущих тракций?
43. Какие требования должны быть соблюдены при выполнении влекущих тракций щипцами?
44. От чего зависит направление тракций при наложении акушерских щипцов?
45. Как вывести головку плода в акушерских щипцах?
46. Каковы возможные затруднения при операции акушерских щипцов и, что необходимо делать в подобных случаях?

47. Какие условия необходимы для наложения выходных и типичных акушерских щипцов?
48. Как технически выполнить операцию наложения выходных акушерских щипцов?
49. Как технически выполнить операцию наложения типичных акушерских щипцов?
50. В чем состоит особенность наложения акушерских щипцов при незавершенном внутреннем повороте головки?
51. Каковы особенности операции акушерских щипцов при заднем виде затылочного вставления?
52. Что представляет собой операция атипичных акушерских щипцов?
53. В чем состоит отличие операции вакуум-экстракции плода от акушерских щипцов, и по каким показаниям она выполняется?
54. Что является противопоказанием к операции вакуум-экстракции плода?
55. Как устроены современные вакуум-экстракторы?
56. От чего зависит выбор чашечки вакуум-экстрактора?
57. Каковы общие правила размещения чашечки вакуум-экстрактора на головке плода?
58. Как отыскать «срединную точку сгибания» при операции вакуум-экстракции плода?
59. Как приготовить вакуумную систему Kiwi к работе?
60. Из каких действий слагается техника операции вакуум-экстракции плода?
61. Как регулировать давление между головкой плода и внутренней поверхностью чашечки вакуум-экстрактора?
62. Каковы особенности тракций по извлечению плода с помощью вакуум-экстрактора?

63. Каковы наиболее частые осложнения при вакуум-экстракции, и каковы действия врача при их возникновении?
64. Каковы показания к выполнению плодоразрушающих операций в современной акушерской практике?
65. Каковы показания, условия и техника выполнения краниотомии?
66. Как выполняется перфорация последующей головки при тазовом вставлении?
67. В чем заключается и как выполняется операция краниоклазии?
68. Каковы показания, условия и техника выполнения клейдотомии?
69. Что представляет собой операция декапитации и как она выполняется?
70. В чем заключается суть операции экзентерации?
71. Когда применяется операция спондилотомии?
72. Каковы возможные осложнения плодоразрушающих операций и как их избежать?
73. Каковы показания, условия и техника выполнения амниотомии?
74. Каковы показания, условия и техника выполнения эпизио- и перинеотомии?
75. От чего зависит выбор места рассечения промежности в родах?
76. Каковы показания, условия и техника выполнения операции ручного отделения плаценты и выделения последа?
77. По каким показаниям выполняется ручной контроль полости матки и в чем состоит суть данной операции?

78. Как классифицируются и диагностируются разрывы шейки матки?
79. Каковы варианты зашивания разрывов шейки матки?
80. Что лежит в основе классификации разрывов промежности?
81. Как восстанавливается целость промежности при разрывах I и II степени?
82. Как выполняется операция зашивания разрыва промежности III степени?
83. Каковы особенности восстановления целости вульвы при ее травматическом повреждении в родах?
84. Где наиболее часто происходят травмы влагалища, и каковы их особенности?
85. В чем заключается оперативное пособие при гематомах влагалища?

Рекомендуемая литература

1. Акушерство: Учебник / под ред. Г.М. Савельева, В.И. Кулаков, А.Н. Стрижаков и др.; Под ред. Г.М. Савельевой. – М.: Медицина, 2000. – 816 с.

2. Акушерство: национальное руководство / под ред. Э.К. Айламазяна, В.И. Кулакова, В.Е. Радзинского, Г.М. Савельевой. – М.: ГЭОТАР-Медиа, 2007. – 1200 с.

3. Акушерство: Практикум в 3-х частях/ Под ред. В.Е. Радзинского. Изд 2-е, прераб. и доп. Ч. III: Оперативное акушерство. – М.: Изд-во РУДН, 2002. – 105 с.

4. Жиляев Н. И., Жиляев Н. Н., Сопель В. В. Акушерство. Фантомный курс. Издательство: Книга плюс, 2002. – 236 с.

5. Малиновский М.С. Оперативное акушерство. – М.: Медицина, 1974. – 416 с.

6. Наглядные акушерство и гинекология: Пер. с анг. – М.: ГЭОТАР-Медиа, 2006. – 144 с.

7. Руководство к практическим занятиям по акушерству: Учебное пособие / Под ред.В.Е. Радзинского. — М.:ГЭОТАРМедиа, 2007. – 656 с.