**Федеральное государственное
бюджетное образовательное учреждение
высшего образования
«Амурская государственная медицинская академия»
Минздрава России**

П. К. Солдаткин, Т. А. Долгих

Т О К С О П Л А З М О З

Учебное пособие

Благовещенск, 2020 г.

УДК 616.-022.6:(578.825.1)-035.2.993.192.1(075.8)

Рецензенты:
Т.В. Заболотских, профессор, д.м.н., зав. кафедрой детских болезней ФПДО ФГБОУ ВО Амурская ГМА Минздрава России
С.В. Нарышкина, профессор, д.м.н., зав. кафедрой факультетской и поликлиничесой терапии ФГБОУ ВО Амурская ГМА Минздрава России

Авторы:
Т.А. Долгих, ассистент кафедры инфекционных болезней с эпидемиологией и дерматовенерологией ФГБОУ ВО Амурская ГМА Минздрава России
П.К. Солдаткин, ассистент кафедры инфекционных болезней с эпидемиологией и дерматовенерологией ФГБОУ ВО Амурская ГМА Минздрава России

Токсоплазмоз: учебное пособие-Благовещенск - 2020 г.

Учебное пособие посвящено одной из актуальных тем - токсоплазмозу. В пособии раскрываются особенности эпидемического процесса, патогенеза, клиники, лечения и профилактики токсоплазмоза. Содержатся материалы по современной диагностике, особенностям лечения и реабилитации больных, перенесших токсоплазмоз. Знание изложенного материала будет способствовать ранней клинической диагностике токсоплазмоза, своевременно начатой терапии и позволит снизить частоту заболеваемости врожденным токсоплазмозом.

Учебное пособие предназначено для студентов, обучающихся по основным профессиональным образовательным программам высшего образования – программам специалитета по специальностям: Лечебное дело, Педиатрия.

СОДЕРЖАНИЕ

I.	СПИСОК СОКРАЩЕНИЙ	3
II.	ВВЕДЕНИЕ	4
III.	ЭТИОЛОГИЯ	6
IV.	БИОЛОГИЯ	7
V.	ЭПИДЕМИОЛОГИЯ	8
VI.	ПАТОГЕНЕЗ	10
VII.	КЛАССИФИКАЦИЯ	13
VIII.	КЛИНИЧЕСКАЯ КАРТИНА	13
IX.	ИММУНИТЕТ	19
X.	ДИАГНОСТИКА	19
XI.	ДИФФЕРЕНЦИАЛЬНАЯ ДИАГНОСТИКА	23
XII.	ЛЕЧЕНИЕ	24
XIII.	ПРОГНОЗ	30
XIV.	ДИСПАНСЕРИЗАЦИЯ, РЕАБИЛИТАЦИЯ	31
XV.	ПРОФИЛАКТИКА	33
XVI.	ВРОЖДЕННЫЙ ТОКСОПЛАЗМОЗ	34
XVII.	ТОКСОПЛАЗМОЗ У БЕРЕМЕННЫХ	45
XVIII.	ТЕСТОВЫЕ ЗАДАНИЯ	49
XIX.	СИТУАЦИОННЫЕ ЗАДАЧИ	57
XX.	РЕКОМЕНДУЕМАЯ ЛИТЕРАТУРА	59

Список сокращений

АГ – антигены
АТ – антитела
ВТ – врожденный токсоплазмоз
ИФА – иммуно-ферментный анализ
КТ – компьютерная томография
ЛС – лекарственные средства
МРТ – магнитно-резонансная томография
ПР – приобретенный токсоплазмоз
ПЦР – полимеразная цепная реакция
РНИФ – реакция непрямой иммунофлюоресценсии
РСК – реакция связывания комплемента
ТЭ – токсоплазмозный энцефалит
ЦНС – центральная нервная система
ЦТ – церебральный токсоплазмоз
CD_4 – Т-лимфоциты хелперы/индукторы
Ig M – иммуноглоулины класса М
Ig G – иммуноглобулины класса G
ЯМР - ядерный магнитный резонанс

Введение

Токсоплазмоз – зоонозная природно-очаговая паразитарная болезнь, вызываемая простейшими, характеризующаяся поражением нервной и лимфатической систем, глаз, скелетных мышц, миокарда, других органов и тканей, протекающая в виде бессимптомного носительства или острого инфекционного заболевания различной степени тяжести.

Токсоплазмоз относится к немногочисленным заболеваниям человека, возбудители которых были открыты задолго до того, как была установлена их связь с патологией человека.

Французские исследователи К. Николь (Ch. Nicolle) и Л. Монсо (L. Manceaux) во время экспедиции в Тунисе (1908 г.) обнаружили у грызунов *Stenodactylus gondii* новый микроорганизм, который получил впоследствии родовое название *Toxoplasma* (от полулунной формы бесполой стадии развития taxon – дуга, plasmon – форма, фр.) и видовое – *gondii* – от названия грызунов. Итальянский ученый А.Сплендор (A. Splendore) в том же году обнаружил этот микроорганизм у кроликов в Южной Америке.

Патогенное значение токсоплазм для человека установил Кастелани (1914), обнаруживший паразитов у солдата, погибшего на острове Цейлон. В 1916 году А.И. Федорович при исследовании крови на малярию обнаружила токсоплазмы у ребенка, а позднее и у собак. В 1923 г. И.Янку (I. Yanku) привел первое описание клинических проявлений токсоплазмоза у человека и посмертно выделил возбудителя из сетчатки глаза новорожденного. В 1938 г. группа американских исследователей (Э.Вольф (A. Wolf), Д.Кауэн (D. Cowen), Б. Пэйдж (B. Page)) доказала возможность трансплацентарной передачи инфекции и в 1939 г. смогла прижизненно выделить токсоплазмы от больного ребенка.

Неоценимый вклад в изучение токсоплазмоза у человека и у животных внесли американские вирусологи (А. Себин с соавт.,1937-1955). Ученые выделили паразитов у морских свинок, выявив их патогенность для мышей, кроликов, кур и обезьян. Изучив особенности внутриклеточного размножения паразитов, они разработали серодиагностику (РСК) токсоплазмоза. Большой вклад в изучение токсоплазмоза внесли Д.Н. Засухин, А.Я. Лысенко, А.П. Казанцев по инициативе Е.Н. Павловского в 1954 году.

Токсоплазмы обнаружены на всех материках и континентах, в том числе в тех регионах, где не проживают животные семейства кошачьих, являющиеся окончательными их хозяевами. Это обусловлено эволюционно сформировавшейся способностью паразита длительно и, вероятно, пожизненно) персистировать в организме промежуточных хозяев. Токсоплазмы поражают до 400 видов животных и птиц, миграция которых обеспечивает повсеместное распространение возбудителя.

Коды по МКД – 10

B58. Токсоплазмоз.

- B58.0.+ Токсоплазмозная окулопатия.
- B58.1.+ Токсоплазмозный гепатит.
- B58.2.+ Токсоплазмозный менингоэнцефалит.
- B58.3.+ Легочной токсоплазмоз.
- B58.8.+ Токсоплазмоз с поражением других органов.
- B58.9.+ Токсоплазмоз неуточненный.

Токсоплазмоз остается одной из актуальных проблем современной инфекционной патологии и включен в программу ВОЗ по изучению зоонозов. Это вызвано широким повсеместным распространением заболевания и многообразием клинических форм его проявления. В России в возрасте от 20-40 лет данная патология составляет по различным данным от 8-10% до 23%. Инфицированность токсоплазмозом регистрируется во всех странах независимо от климатических, географических условий и колеблется в пределах от 6 до 90%. Официальное число больных и умерших в России от этого заболевания не соответствует реальной ситуации: истинная заболеваемость и смертность значительно выше официально регистрируемой.

Большое внимание уделяется вопросу изучения врожденного токсоплазмоза (ВТ). Токсоплазмы могут поражать плод на любых сроках беременности, что определяет инфекцию как социально значимую. Они вызывают прерывание беременности, мертворождение, рождение детей с аномалиями развития, поражением ЦНС и других органов. При часто встречающемся у беременных иннапарантном течении инфекции поражение плода происходит с такой же частотой, как и при манифестном токсоплазмозе – от 0,01% до 1-5%. Остается дискутабельным вопрос о возможности поражения плода при хронической форме заболевания.

В настоящее время токсоплазмоз рассматривается как оппортунистическая инфекция у больных СПИДом. В России среди причин смерти заболевших СПИДом данная патология занимает третье место (после туберкулеза и цитомегаловирусной инфекции). У лиц с иммунным дефицитом развивается токсоплазмозный энцефалит (ТЭ), хориоретиниты, поражение легких в виде инфильтративной пневмонии, гепатит. Церебральный энцефалит (ЦЭ) отличается тяжелым течением, склонностью к рецидивам и частым летальным исходам, что в большей степени связано с поздней диагностикой.

Этиология

Toxoplasma gondii является возбудителем токсоплазмоза и имеет следующее систематическое положение среди протозоозов: царство Protista, тип споровиков (Sporozoa), класс Coccidea, подкласс Coccidia, отряд Coccidiida, семейство Sarcocystydae, подсемейство Toxoplasmatinae, род Toxoplasma, вид Toxoplasma gondii.

T. gondii является облигатным внутриклеточным паразитом и в организме человека и животных существует в трех формах: трофозоита (эндозоит, тахизоит), цисты (цистозоит, брадизоит) и ооцисты. **Тахизоиты** (трофозоиты) имеют размеры 4-7х2-4 мкм и напоминают по форме полумесяц с закругленным задним концом. При окраске по Романовскому-Гимзе цитоплазма паразита окрашивается в голубой, а ядро – в рубиново-красный цвет. **Брадизоиты** (4-7х2-4 мкм) имеют удлиненную форму и смещенные к заднему концу тела ядра. Они находятся внутри клеток, образуя вокруг себя плотную оболочку (эти образования называются цистами или псевдоцистами). Брадизоиты – основная форма существования токсоплазм в организме промежуточных хозяев и могут сохранять жизнеспособность в цистах в течение десятилетий. **Ооцисты** (9-11х10-14 мкм) имеют округло-овальную форму. Каждая из них в зрелом состоянии содержит 2 спороцисты (в каждой спороцисте находится 4 спорозоита). Зрелые ооцисты могут сохранять жизнеспособность во внешней среде до 1,5 лет, способны перезимовывать, переносить оттаивание и замораживание.

По данным генотипирования различают три группы штаммов токсоплазм. Первая группа связана с ВТ животных (высоковирулентна для мышей), у человека не обнаруживается. Вторая группа наиболее широко представлена у человека (около 70%), а штаммы третьей группы обнаруживаются примерно в 30-45% случаев, чаще у больных с ВИЧ-инфекцией.

Устойчивость токсоплазм во внешней среде зависит от стадии жизненного цикла паразита. Вегетативные формы (эндозоиты) погибают вне организма через несколько часов, так как чувствительные к нагреванию, высушиванию, замораживанию и т.д. Цисты, а особенно ооцисты высокоустойчивы во внешней среде и к воздействию всех лекарственных препаратов. В мясе при температуре 4 – 6гр. цисты сохраняются в течение 1 месяца, в ткани мозга - более 2 месяцев. В почве ооцисты могут сохраняться более года.

Биология

Жизненный цикл токсоплазм включает стадии мерогонии, гаметогонии и спорогонии (рис. 1).

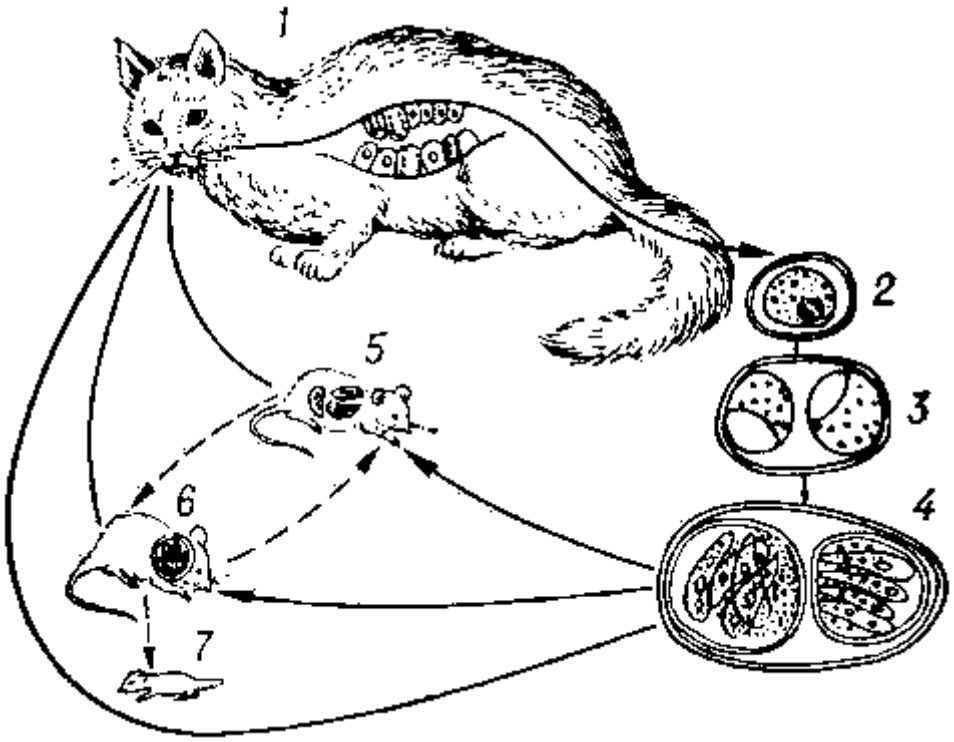

Рис. 1. **Схема жизненного цикла токсоплазм** (по И. К. Френкелю, 1970):
1 – стадии развития в кишечнике кошки; 2-4 – ооцисты токсоплазм; 5 – пролиферативные стадии развития в организме мыши; 6 – токсоплазменная циста в головном мозге мыши; 7 – новорожденный мышонок, зараженный трансплацентарно

Мерогония происходит в организме как промежуточных, так и дефинитивных хозяев. Промежуточные хозяева могут заражаться при проглатывании спорулированных ооцист и при поедании животных, инвазированных токсоплазмами (проглатывание брадизоитов). Из ооцист в верхних отделах кишечника выходят спорозоиты, которые внедряются в эпителиальные клетки. Внутри них они растут и делятся, образуя быстро размножающиеся тахизоиты. Наиболее часто скопления тахизоитов (10-30 и более) образуются в клетках лимфатических узлов, печени и легких. В результате накопления паразитов клетка разрушается и освободившиеся при этом тахизоиты внедряются в соседние клетки, а также гематогенно и лимфогенно разносятся по различным органам.

По мере формирования иммунного ответа, все токсоплазмы циркулирующие в крови, постепенно исчезают. Сохраняющиеся в клетках

тахизоиты трансформируются в медленно размножающиеся брадизоиты с формированием псевдоцист. Они локализуются преимущественно в головном мозге и скелетных мышцах. Формирование цист начинается через 9 дней после заражения.

В организм окончательного хозяина токсоплазмы попадают при поедании тканей промежуточного хозяина, содержащих цисты, или в результате случайного заглатывания ооцист из окружающей среды. В кишечнике оболочка цисты разрушается и брадизоиты внедряются в клетки эпителия, где размножаются посредством мерогонии. В результате образуются мерозоиты. Попадая в клетки организма, они трансформируются в тахизоиты и брадизоиты.

Часть мерозоитов, внедряясь в энтероциты, дает начало мужским и женским половым клеткам (гамонтам), которые после их трансформации выходят из энтероцитов в просвет кишки. Из мужских гамонтов образуются микрогаметы, а из женских – макрогаметы. В результате слияния микро- и макрогаметы образуется незрелая ооциста, которая с фекалиями попадает во внешнюю среду.

Спорогония (созревание цист) продолжается от 2 дней до 3 недель и происходит в окружающей среде при достаточной влажности и температуре от 4 до 37°С.

Эпидемиология

Токсоплазмоз относится к зооантропонозам с выраженной природной очаговостью. Заболевание распространено как среди людей, так и теплокровных животных (более 300 видов млекопитающих) и птиц (более 150 видов).

Окончательные хозяева T. gondii – представители семейства кошачьих (Felidae) – домашняя кошка, рысь, пума, ягуар и др., выделяющие с фекалиями во внешнюю среду ооцисты. Промежуточные хозяева – млекопитающие (более 300 видов) – человек, грызуны, хищные сумчатые, насекомоядные, непарно- и парнокопытные, приматы, зайцеобразные; более 60 видов птиц; некоторые виды рыб. Источником инвазии служат как промежуточные, так и окончательные хозяева токсоплазм.

Окончательные хозяева начинают выделять ооцисты в окружающую среду после заражения их брадизоитами или тахизоитами через 3-4 дня и через 15-20 дней после заражения ооцистами. Ооцисты выделяются на протяжении 1-3 недель. За это время происходит массовое обсеменение цистами внешней среды. Так, в 20 г фекалий кошки содержится до 20 млн ооцист.

Кошки заражаются в основном при поедании мышей и крыс, мясо которых содержит цисты. Когда промежуточные хозяева становятся добычей плотоядных животных, происходит передача возбудителя с формированием в их организме брадизоитов. Среди некоторых видов грызунов возможна многократная трансплацентарная передача токсоплазм.

Пути заражения для человека: алиментарный, трансплацентарный, трансфузионный, трансплантационный.

Основной путь заражения для человека – пероральный. Ведущие факторы передачи: мясные продукты, свежие овощи и фрукты, непастеризованное молоко и молочные продукты, «сырая» вода и др. Также возможно инфицирование при контакте с кошками (особенно для детей младшего возраста). Существует опасность заражения токсоплазмами через поврежденную кожу и слизистые оболочки при тесном контакте с контаминированным животным сырьем (у работников мясокомбинатов, скотобоен и др.). Описаны случаи инфицирования при трансплантации органов (костного мозга) и переливании крови. Е.П. Шувалова с соавт.(2001) указывают на невозможность заражения токсоплазмозом при трансфузии крови, при различных парентеральных вмешательствах, при контакте с кровью больного (в ходе хирургических, гинекологических и при иных процедурах). Однако имеются случаи внутрилабораторного заражения токсоплазмозом в результате проникновения высоковирулентных штаммов возбудителя при повреждении кожи иглой, пастеровской пипеткой, прочими контаминированными инструментами.

Трансплацентарное поражение плода возможно при заражении матери во время беременности. Передача возбудителя начинается с 3-го месяца гестации и достигает максимума в III триместре (до 72% при сроке 36 недель). При повторных беременностях трансплацентарное заражение токсоплазмами не наблюдается. За 6 месяцев до зачатия инфицирование безопасно. Однако в современной литературе имеется описание случая токсоплазмоза ребенка при первичном инфицировании женщины за 2 месяца до наступления беременности. Показатели рождаемости детей с ВТ составляют около 1 случая на 1000-10000 родов.

Токсоплазмоз встречается повсеместно. В развивающихся странах токсоплазмозом чаще заражается детское население, а в развитых этот показатель выше у взрослых. У людей старше 60 лет инфекция встречается редко.

Иммунитет при данном заболевании нестерильный, но напряженный, и реинвазии не происходит. В большинстве случаев у людей без патологии

иммунной системы результат заражения T. gondii - формирование здорового носительства.

Патогенез

Воротами инфекции при приобретенном токсоплазмозе (ПТ) чаще служат органы пищеварения. Внедрение токсоплазм в эпителиальные клетки тонкого кишечника приводит к возникновению очагов некроза в результате внутриклеточного размножения возбудителей и последующей гибели клеток. Токсоплазмы фагоцитируются макрофагами, но фагоцитоз как правило оказывается незавершенным. Внутриклеточная локализация возбудителя способствует уклонению токсоплазм от иммунного пресса со стороны макроорганизма и создает условия для их персистенции.

Возбудители проникают в мезентериальные лимфатические узлы, в результате чего развивается специфический мезаденит. Преодолевая этот барьер, токсоплазмы лимфо- и гематогенно диссеминируют и внедряются в клетки-мишени (головного мозга, поперечнополосатой мускулатуры, печени и т.д.). В этих органах происходит развитие местных воспалительных реакций и формирование специфических гранулем.

При адекватном иммунном ответе большинство трофозоитов (до 90%) погибают, остальные, внедрившись в клетки, трансформируются в брадизоиты и формируются цисты. На этом этапе возможности иммунной системы в распознавании «свой-чужой» несколько снижаются в связи с изменением состава поверхностных антигенов у брадизоитов. Брадизоиты медленно размножаются внутри цист и непрерывно выделяют иммуногенные метаболиты, на которые вырабатываются специфические антитела. Формирование специфического иммунитета приводит к затуханию острой стадии развития заболевания (прекращается диссеминация токсоплазм), и токсоплазмоз переходит в хроническую стадию, которая в большинстве случаев протекает латентно.

Механизм развития обострений хронического токсоплазмоза у иммунокомпетентных лиц связан с перераспределением сложившихся типов иммунного ответа в сторону усиления цитотоксических эффектов. Очень часто это происходит на фоне иммуносупрессирующих воздействий (острые заболевания, хронический стресс, операции, травмы и т.д.). Клетки, инфицированные токсоплазмами, разрушаются, и паразиты проникают в новые клетки-мишени, что приводит к обострению хронического токсоплазмоза.

У лиц с нарушением иммунитета (ВИЧ-инфекция, длительный прием иммунодепрессантов и др.) токсоплазмоз приобретает злокачественное

течение. В результате постоянно нарастающей паразитемии может развиться специфический «паразитарный сепсис» или некротический менингоэнцефалит.

При остром токсоплазмозе во время беременности, в результате воспалительных изменений плаценты и нарушения ее барьерной функции, тахизоиты поражают миометрий, аллонтоидальную мезенхиму с последующим поражением тканей эмбриона. Все это может привести как к внутриутробной гибели плода, самопроизвольному выкидышу или рождению детей с дефектами развития (при заражении на ранних сроках беременности), так и к рождению ребенка с различными клиническими формами ВТ (при инфицировании в более поздние сроки беременности). Частота вертикальной трансмиссии токсоплазм зависит срока гестации. В связи со «старением» плаценты происходит повышение ее проницаемости, поэтому частота инфицированности плода увеличивается с 10% в первом триместре до 60% в третьем триместре беременности. Важную роль также играют и интенсивность органогенеза, и созревание иммунной системы, и воспалительная реакция плода. При инфицировании в первые две недели беременности происходит гибель плода или развивается бластопатия – системная патология, сходная с генетическими заболеваниями. Заражение при сроке беременности 15-75 дней беременность прерывается или формируются эмбриопатии – истинные пороки развития на органном и клеточном уровне. При инфицировании токсоплазмами на 76-180 день беременности возможно прерывание или развитие ранней фетопатии – генерализованные воспалительные реакции с исходом в фиброзно-склеротическую деформацию органов (ложные пороки). При инфицировании после 180 дня беременности развиваются поздние фетопатии – генерализованное поражение различных органов и тканей (гепатит, энцефалит, хориоретинит, кардит, пневмония и др., поражение же ЦНС и глаз развивается чуть позднее). При инфицировании незадолго до родов ребенок рождается с клиникой острого врожденного токсоплазмоза. При инфицировании во втором триместре острая и подострая стадии заканчиваются до рождения ребенка, и врожденный токсоплазмоз протекает в хронической форме с клинической манифестацией в виде гидроцефалии, кальцинатов в головном мозге и хориоретинита с атрофией зрительного нерва. При заражении в середине третьего триместра беременности острая фаза заболевания проходит внутриутробно, и в клинической картине доминирует симптоматика поражения ЦНС и глаз (подострый врожденный токсоплазмоз). При заражении еще в более ранние сроки беременности ребенок рождается с клиникой резидуальной формы врожденного токсоплазмоза, которая представлена грубыми остаточными явлениями. Иногда при заражении в

третьем триместре беременности преобладают асимптомные формы, которые дают поздние клинические проявления через месяцы и годы.

При приобретенном токсоплазмозе в лимфатических узлах выявляются гиперплазия, гранулемы из ретикулярных, эпителиоидных, плазматических и эозинофильных клеток, иногда очаги некроза. При летальных исходах при генерализованных формах обнаруживаются признаки анемии, кровоизлияния в серозные оболочки, дилатация полостей сердца, очаги пневмонии или отек легких, некрозы в печени и селезенке, набухание лимфатических узлов, полнокровие головного мозга. В головном мозге воспалительные изменения очагового характера вплоть до некрозов и кальцификатов, иногда изменения характерные для энцефалита и менингоэнцефалита. В печени картина холестатического гепатита с мелкими очагами некроза и клеточной инфильтрацией, с токсоплазмозными гранулемами. В пораженных тканях легких, почек, лимфатических узлов и других органах так же выявляются очаговые некрозы, диффузная или гранулематозная пролиферация ретикулярных клеток, лимфогистиоцитарные или плазмоклеточные инфильтраты по перефирии некротических очагов, а также паразиты (трофозоиты). Поражение глаз проявляется некрозами, продуктивным воспалением сетчатки и сосудистой оболочки. Во внутренних органах обнаруживаются геморрагии, полнокровие и отек.

При врожденном токсоплазмозе основные морфологические изменения в головном мозге. Отмечается недоразвитие больших полушарий головного мозга с явлениями микроцефалии, поражение эпендимы, возникновение спаек в желудочках мозга и облитерации подпаутинных пространств приводят к развитию гидроцефалии. При поздней фетопатии в коре головного мозга, подкорковой области и стволовом отделе появляются очаги асептического некроза, с последующим их рассасыванием и образованием множественных полостей – кист. Обызвествление очагов воспаления приводит к образованию рассеянных кальцификатов. Нередко развивается менингоэнцефалит. В печени картина интерстициального гепатита с мелкими участками некроза и перипортальной инфильтрации, иногда выявляются очаги экстрамедулярного кроветворения. Спленомегалия с гиперплазией пульпы и обширной клеточной инфильтрацией. Дилатация полостей сердца, отек легких, набухание лимфоузлов. Типичны кровоизлияния и мелкие рассеянные некрозы во всех внутренних органах. В сетчатой оболочке глаз поражение с образованием гранулем в сосудистом тракте (продуктивно-некротический эндофтальмит).

Классификация

В настоящее время общепринятой классификации токсоплазмоза не существует. Классификация по «органному» принципу (J. C. Siim, 1957; Л. Н. Коровицкий, 1961; В. П. Шишко, 1965) в настоящее время не используется: лимфонодулярная, генерализованная (экзантемная), миокардитическая, энцефалитическая, глазная формы.

Классификация врожденного токсоплазмоза по H. Essbach и J. Rose (1966) основана только на морфологических исследованиях и в клинической практике не применяется.

В последние годы в клинической практике используется **классификация по способам заражения**, предложенная отечественными инфекционистами (Ю.В. Лобзин, В.В. Васильев и И.С. Васильева, 2002):

1. по способам заражения - врожденный и приобретенный токсоплазмоз;
2. по патогенетической стадии - острая и хроническая стадии;
3. по состоянию иммунной системы макроорганизма – токсоплазмоз у иммунокомпетентных лиц и токсоплазмоз у лиц со СПИДом;
4. формы острой стадии у иммунокомпетентных лиц – манифестная и субклиническая; формы хронической стадии – латентная и манифестная;
5. периоды манифестной формы хронической стадии – обострения и ремиссии;
6. форма острой стадии у лиц со СПИДом – септическая; формы хронической стадии – латентная и манифестная.

Классификация врожденного токсоплазмоза (Thalhammer, 1957):

1. острая генерализованная форма - с гепатоспленомегалией и желтухой;
2. подострая - с явлениями энцефалита или менингоэнцефалита;
3. хроническая - с явлениями постэнцефалитического дефекта.

Клиническая картина

Инкубационный период длится от нескольких недель до нескольких месяцев. При лабораторном заражении токсоплазмами он чаще составляет до 2-х недель.

Манифестный токсоплазмоз протекает в острой (до 0,01% инфицированных) и хронической (у 1-5%) формах, имея склонность к рецидивам и обострениям.

Приобретенный токсоплазмоз у лиц с нормальным иммунным ответом в большинстве случаев протекает в латентной форме.

Острая форма. В периоде, предшествующем генерализации процесса, наблюдаются общая слабость, головная боль, боли в мышцах, диспепсические расстройства. Процесс может закончиться стойким клиническим выздоровлением с исходом в бессимптомное носительство цист в тканях и развитием нестерильного иммунитета. У первично инфицированных фаза генерализации сопровождается выраженными клиническими проявлениями: повышением температуры, локальной или генерализованной лимфаденопатией с увеличением шейных, подмышечных, паховых, мезентериальных и других групп лимфатических узлов, миалгией (лимфонодулярная форма), иногда - катаральными явлениями и пневмонией. Могут наблюдаться полиморфная экзантема и тяжелые поражения ЦНС в виде энцефалита, менингоэнцефалита, диэнцефалита, васкулита, полирадикуломиелопатий. Острые формы могут протекать без симптомов энцефалита (тифоподобная и экзантемная формы). Тифоподобное течение сопровождается высыпаниями на коже (в тяжелых случаях - геморрагическими). Развиваются гепатолиенальный синдром, миокардит. Наиболее тяжелое течение болезни наблюдается при развитии менингоэнцефалита, при котором преобладают симптомы менингита, энцефалита, энцефаломиелита. Поражение мозга касается преимущественно ствола, мозжечка и черепно-мозговых нервов. Симптомы поражения ЦНС могут появиться на фоне лихорадки, сыпи, шейно-затылочного лимфаденита. Токсоплазменные энцефалиты при своевременно проведенной этиотропной терапии имеют благоприятный прогноз, поэтому в каждом случае спорадического энцефалита рекомендуется проводить серологическое исследование на токсоплазмоз. В клинике токсоплазменных менингоэнцефалитов преобладают признаки ликворной гипертензии, поражение мягких мозговых оболочек, ствола мозга и мозжечка. Характер воспаления серозный. Быстро нарастает гипертензионно-гидроцефальный синдром, схожий по клинике с опухолью головного мозга.

Генерализованная форма сопровождается лихорадкой, ознобом, мышечными и суставными болями. В первые 3-4 дня в процесс вовлекаются миокард, печень, почки, кишечник, нервная система. Резко выражены симптомы интоксикации. Нередко отмечается кореподобная сыпь. Заболевание характеризуется тяжелым течением, возможен неблагоприятный исход.

Хроническая форма ПТ может развиться первично или вследствие перенесенной острой формы болезни. Чаще всего, по существу, является

бессимптомным носительством токсоплазм, которое выявляется с помощью иммунологических реакций. Но возможно и клинически выраженное течение.

Первично-хронический токсоплазмоз характеризуется полиморфизмом клинических проявлений. Начинается постепенно со слабовыраженных проявлений общего характера: головная боль, общая слабость, повышенная утомляемость, снижение памяти, неврозоподобные нарушения, нарушение сна, субфебрильная температура, продолжающаяся длительное время. У большинства больных наблюдается лимфаденопатия: увеличение мезентериальных лимфатических узлов нередко вызывает клинические проявления, напоминающие признаки хронического аппендицита. Лимфатические узлы вначале мягкие, болезненные при пальпации, затем уменьшаются в размерах, становятся плотными, малоболезненными или безболезненными. Частым проявлением токсоплазмоза бывает специфический миозит. Наблюдаются боли в мышцах, в толще которых можно прощупать болезненные уплотнения, а при рентгенографии у части больных удается выявить кальцификаты в мышцах. Возможны боли в суставах, но без признаков их воспалительных изменений.

Среди часто встречающихся поражений - нарушение сердечной деятельности, особенно у детей старшего возраста. Больные жалуются на одышку, сердцебиение, боли в области сердца, у 30% отмечается тахикардия. Объективно выявляют рассширение границ сердца, глухость тонов, систолический шум, возможна мерцательная аритмия. Электрокардиографические и баллистокардиографические данные свидетельствуют о развитии миокардита или миокардиодистрофии, часто фиксируются нарушение ритма и проводимости. Перикард и эндокард не поражаются. При тяжелом миокардите развивается сердечно-сосудистая недостаточность (ССН). Печень увеличена более чем у половины больных, при пальпации может быть умеренно болезненной. Нередко выявляется увеличение селезенки. Возможны интерстициальные пневмонии, напоминающие симптоматику пневмоцистоза, хронический гастрит, энтероколит, поражения желчевыводящих путей и женской половой сферы (нарушения менструального цикла, сальпингоофорит, эндометрит, бесплодие).

Важное место при приобретенном хроническом токсоплазмозе (ХТ) занимает поражение нервной системы: головного мозга, его оболочек, гипоталамуса, периферических нервов. Наблюдаются: менингоэнцефалит, энцефалит, церебральный арахноидит, судорожный синдром, диэнцефальные и психические расстройства. Иногда это проявляется в виде умеренно выраженных невротических симптомов (эмоциональная лабильность, снижение работоспособности, раздражительность, мнительность,

канцерофобия и др.). Хронический приобретенный токсоплазмоз нередко сопровождается поражением паутинной оболочки головного мозга. Лептоменингиты обычно диффузные, но возможно и преимущественное поражение оболочки задней черепной ямки, мосто-мозжечкового угла. В клинике наблюдаются приступы внутричерепной гипертензии, возможно вовлечение в процесс эпендимы желудочков мозга с развитием спаечного процесса на основании мозга и последующими гипертензионными кризами. Миелит (спинальная форма) встречается редко, течение заболевания подострое. Возможно превалирующее поражение задних столбов спинного мозга. У некоторых больных развиваются тяжелые неврозы по типу истерии, часто наблюдаются диенцефальные расстройства, может возникнуть симптоматическая эпилепсия. Часты вегетативно-сосудистые нарушения. Поражение вегетативной нервной системы клинически проявляются акроцианозом, «мраморностью» кожи, гипергидрозом; перефирической – плекситами.

При поражении глаз (глазная форма) возможны патологические изменения во всех оболочках, наблюдаются поражения зрительного нерва, наружных мышц глазного яблока. Чаще всего отмечается воспаление сетчатки и хориоидеи. В сочетании с хориоретинитом и другими изменениями иногда отмечаются кератосклерит или кератоувеит, близорукость.

Нарушаются функции эндокринных органов (расстройство менстуального цикла, импотенция, вторичная надпочечниковая недостаточность, реже снижается функция щитовидной железы. При длительном течении хронического токсоплазмоза может развиться вторичная гормональная недостаточность с формированием невынашивания беременности, бесплодия. У лиц с состоянием иммунодефицита (ВИЧ-инфекция, злокачественные лимфомы, вследствие применения иммунодепрессантов и др. причин) латентное течение токсоплазмоза или свежая инфекция, как и при других оппортунистических инфекциях, переходит в генерализованный процессе с поражением головного мозга, миокарда, легких и других органов.

Выделяют клинически выраженные (манифестные) и стертые формы первично-хронического токсоплазмоза, меняя друг друга, обуславливают волнообразное течение заболевания. Истинные рецидивы при токсоплазмозе не наблюдаются. Если даже происходит разрушение отдельных цист в мышцах, процесс ограничивается местным микроочаговым воспалением аллергической природы (при этом ни новой волны паразитемии, ни резкого усиления продукции антител не наблюдается).

Вторично-хронический токсоплазмоз протекает аналогично клинике первично-хронического, но с более частыми обострениями, редкими не продолжительными ремиссиями с наличием резидуальных явлений и неэффективностью этиотропной терапии.

При исследовании периферической крови выявляются лейкопения, относительный лимфоцитоз, тенденция к эозинофилии. СОЭ остается в пределах нормы.

Латентное течение острого приобретенного токсоплазмоза протекает без каких-либо клинических проявлений и определяется по наличию в сыворотке крови больных специфических антител. Первично-латентный токсоплазмоз выявляется лишь при серологическом исследовании и положительной пробы с токсоплазмином у 90% инфицированных. Данная форма токсоплазмоза может давать обострения только под влиянием факторов, снижающих иммунологическую реактивность организма (СПИД, длительное лечение цитостатиками и глюкокортикоидами, лучевая терапия). Вторично-латентный токсоплазмоз диагностируется у детей, ранее перенесших острый токсоплазмоз. Обострения развиваются чаще при воздействии различных экзо – и эндофакторов. Обострения как правило развиваются постепенно с вялым, медленным течением.

Токсоплазмоз и ВИЧ-инфекция. Токсоплазмоз является СПИД-маркерным заболеванием. По данным зарубежной литературы известно, что клинические проявления токсоплазмоза развивается на поздних стадиях ВИЧ-инфекции. При ВИЧ-инфекции клиническая манифестация данного протозооза складывается из нескольких основных проявлений: поражение мозга (энцефалит), легких (пневмония), сердца (миокардит) и глаз (хориоретинит). Токсоплазмоз с полиорганными проявлениями характеризуется, как правило, острой респираторной недостаточностью и нарушением гемодинамики, проявляющейся гипотонией. Легочные поражения отмечаются примерно у 5 % ВИЧ-инфицированных, не получающих высоко активную антиретровирусную терапию. Риск церебральных поражений равен примерно 10 % среди всех лиц с ВИЧ-инфекцией, имеющих положительные серологические реакции. Проблема обычно возникает у лиц, имеющих количество CD_4 клеток ниже 100 в 1 мм3. Токсоплазмоз является наиболее обычным возбудителем, вызывающим внутриорганные мозговые поражения при СПИДе. В большинстве случаев ЦТ имеет 3 клинических варианта: 1) диффузная энцефалопатия с судорогами или без них; 2) менингоэнцефалиты; 3) единичные или множественные поражения очагового характера в головном мозге.

Токсоплазмозный энцефалит (ТЭ) — наиболее частое проявление при СПИДе, особенно в случае фокального поражения головного мозга. Токсоплазма может вызвать единичные или множественные церебральные абсцессы. Заболевание обычно является результатом реактивации микроорганизмов, находящихся в виде цист. В большинстве случаев характерно подострое начало с очаговой неврологической симптоматикой. Однако у четверти больных заболевание начинается остро с судорог и даже развития внутримозговых кровоизлияний. Вообще ТЭ при СПИДе имеет очень широкий спектр клинических проявлений, включающий судороги, слабость, дезориентацию, ментальные расстройства, менингеальный синдром, летаргию. Реже встречается паркинсонизм, вначале преходящий, а затем постоянный тремор, прогрессирующая деменция. Описаны случаи прогрессирующей деменции, сопровождающиеся стойкой головной болью, нарастающей очаговой симптоматикой со стороны черепно-мозговых нервов. В значительной части случаев имеются очаговые проявления на компьютерной томограмме (КТ), которые следует дифференцировать с лимфомой головного мозга. Вовлечение спинного мозга также имеет место и проявляется нарушением моторных и сенсорных функций конечностей, моторики кишечника и мочевого пузыря, а также появлением сильных локальных болей. Встречаются миелопатии с поражением шейного и грудного отделов. Токсоплазмоз иногда проявляется менингоэнцефалитом с вовлечением в процесс зрительных нервов, стойкой менингеальной симптоматикой и наличием лимфоцитарного цитоза. Развитие офтальмотоксоплазмоза у больных со СПИДом встречается достаточно редко, однако у пациентов, переносящих ТЭ, хориоретинит наблюдается в 60 % случаев. В 10 % происходит вовлечение зрительного нерва, что является большой редкостью токсоплазмоза у иммунокомпетентных больных. Более редкими проявлениями у пациентов при СПИДе, связанными с токсоплазмой, является развитие пангипопитуитризма, несахарного диабета, синдрома нарушения выработки антидиуретического гормона, а также орхиты. Гастроинтестинальная симптоматика может быть результатом развития абдоминальной боли, асцитов, диареи. Описан случай острой печеночной недостаточности. Наиболее характерны изменения на КТ — признаки некротических, диффузных или локальных поражений. При проведении КТ с контрастированием определяются одиночные или множественные очаги. Повреждения более обычны в области базальных ганглиев или на границе серого и белого вещества церебральных гемисфер. Ядерный магнитный резонанс (ЯМР) может детализировать изменения, не видимые на КТ. При

использовании ЯМР множественные абсцессы определяются более чем у 80 % пациентов.

Трансплантационный токсоплазмоз. Значителен риск развития токсоплазмоза у пациентов, переносящих трансплантацию органов. В этих случаях возможен как первичный токсоплазмоз, полученный донором от реципиента, так и активизация собственной латентной инфекции на фоне иммуносупрессивной терапии. Токсоплазмоз достаточно широко распространен среди пациентов, перенесших трансплантацию стволовых клеток. В случае предшествующей профилактики триметоприм-сульфометаксозолом число клинически значимых случаев токсоплазмоза невысоко и колеблется от 1 до 5 %. Особенностью является высокая летальность и частое вовлечение в процесс легких. Многие пациенты (почти 90 %) погибают от респираторного дистресс-синдрома. В большинстве случаев рецидив токсоплазмоза происходит в сроки от 7 дней до 1 года после пересадки. Достаточно часто первым симптомом является появление лихорадки. Если на фоне подъема температуры имеются данные за пневмонию, требуется немедленное назначение специфической терапии. В некоторых случаях, когда используется аллогенная пересадка, может возникать офтальмотоксоплазмоз, который является следствием активизации латентного процесса. Следует отметить, что триметоприм-сульфометаксозол, используемый для профилактики пневмоцистоза, с успехом применяется и для профилактики токсоплазмоза.

Иммунитет

Иммунитет при токсоплазмозе нестерильный, инфекционный. Иммунное состояние организма сохраняется одновременно с наличием в организме возбудителя, чаще всего в виде цист. Продуцируемые цистами антигенные метаболиты поддерживают определенный уровень гуморального иммунитета, а также вызывает развитие гиперчувствительности замедленного типа.

Диагностика

Опорно-диагностические признаки токсоплазмоза:

- употребление в пищу сырого мяса;
- контакт с больной кошкой;
-полиморфизм клинической симптоматика: субфебрилитет, лимфаденопатия, полиморфная экзантема, гепатоспленомегалия, поражение ЦНС, глаз и других органов.

Лабораторная диагностика токсоплазмоза до сих пор не нашла широкого распространения в медицинской практике в связи с трудностью определения токсоплазм, необходимостью использовать дорогостоящие диагностикумы и лабораторное оборудование.

- **Аллергологические методы.** Аллергическая проба на гиперчувствительность проводится токсоплазмином (Френкель, 1948) – рекомбинантным или нативным. Токсоплазмин разводят физиологическим раствором в соотношении 1:10 и вводят 0,1 мл раствора внутрикожно. Проба считается положительной при формировании на месте инъекции гиперемии более 10 мм в диаметре, которая сохраняется в течение 48 часов.

Положительный результат этой пробы у больных, в крови которых обнаруживаются только специфические IgG, служит основанием для постановки диагноза манифестной формы ХТ.

- **Серологические методы.** При токсоплазмозе ранее наиболее часто применялись реакция связывания комплемента (РСК), разработанная А. Себиным, реакция непрямой иммунофлюоресценции (РНИФ), различные агглютинационные тесты: РА, РНГА, РАЛ. Все эти реакции достоверно подтверждают динамику нарастания титров специфических антител (АТ). Так, например, РНИФ становится положительной с первой недели заболевания и достигает своих максимальных значений (1:128 - 1:5000) ко 2-4-му месяцу болезни и в низких титрах (1:10 - 1:40) может сохраняться длительное время (до 10-15 лет и более). РСК становится положительной со 2-й недели заболевания, достигая также высоких цифр ко 2-4-му месяцу болезни (1:160 - 1:320), но уже через 1-3 года эта реакция может стать отрицательной даже без проведения этиотропной терапии или сохраняться длительно в низких титрах.

Наиболее перспективным, более чувствительным и специфическим методом диагностики токсоплазмоза из всех серологических реакций в настоящее время считается **иммуноферментный анализ** (ИФА), который внедрен в работу иммунологической лаборатории Республиканского центра по профилактике и борьбе со СПИД. Хорошо себя зарекомендовали диагностические тест-системы «Соватест» (Чехия) и «Лабсистемс» (Финляндия) для выявления антител классов IgM и IgG к токсоплазмам. Данные тест-системы можно применять с целью диагностики токсоплазмоза у всех обследуемых, в том числе и инфицированных ВИЧ. IgM к T. gondii обычно не присутствуют на значительном уровне более 1 года после первичного инфицирования и не наблюдаются во время реактивации. Поэтому качественное определение наличия анти-T. gondii IgM дает быстрое подтверждение острой или недавней инфекции. Более того, проверка на анти-T. gondii IgM у новорожденного одновременно с проверкой материнских анти-

T. gondii IgM позволяет осуществлять раннюю диагностику ВТ. IgG могут присутствовать в организме в течение всей жизни. Следовательно, постоянный титр IgG указывает на более раннее инфицирование, в то время как четырехкратное и более увеличение титров является признаком активной инфекции. Последовательное многократное определение уровня IgG у новорожденных позволяет отличить врожденное заражение (постоянный уровень) от неонатального (нарастание титров).

Интерпретация результатов ИФА более объективна, поскольку ориентируется на Международный стандарт ВОЗ. О положительных реакциях могут свидетельствовать показатели, выраженные в единицах оптической плотности (ОП) > 1,5, иммуноферментных единицах (EIn) > 60 МЕ > 125 и в титрах АТ - 1:1600. В целом к этому методу также применим основной принцип серологической диагностики - динамика нарастания положительных результатов, которые могут достичь показателей превышающих исходные точки отсчета в 2-3-10 раз. Однако, нельзя забывать, что у больных СПИДом синтез специфических АТ к токсоплазмам может быть резко ослаблен, поэтому в ряде случаев более надежным методом лабораторной диагностики является выявление антигенов (АГ) токсоплазм.

Полимеразноцепная реакция (ПЦР). Метод ПЦР в последние годы получил широкое распространение в диагностике многиинфекционных заболеваний и в т.ч. токсоплазмоза. ПЦР основана на принципе естественной репликации ДНК. Суть метода заключается в многократном повторении циклов синтеза (амплификация) вирус-специфической последовательности ДНК с помощью термостабильной ДНК-полимеразы и двух специфических затравок – праймеров.

Каждый цикл состоит из трех стадий с различным температурным режимом. В каждом цикле удваивается число копий синтезируемого участка. Вновь синтезированные фрагменты ДНК служат в качестве матрицы для синтеза новых нитей в следующем цикле амплификации, что позволяет за 25-35 циклов наработать достаточное число копий выбранного участка ДНК для его определения, как правило, с помощью электрофореза в агаровом геле. Метод высокоспецифичен и очень чувствителен, позволяет обнаружить несколько копий ДНК в исследуемом материале. В связи с высокой чувствительностью метода существует опасность получения ложноположительных результатов в силу контаминации продуктами амплификации, т.к. в процессе ПЦР-диагностики ампликоны накапливаются в больших количествах и очень легко переносятся с аэрозолями и через приборы.

Наибольшее диагностическое значение этот тест имеет у больных с иммуносупрессией, онкологических больных, ВИЧ - инфицированных, когда серологические методы, аллергическая проба и т.д. мало информативны.

Получены данные успешной пренатальной диагностики врожденного токсоплазмоза с помощью ПЦР при исследовании амниотической жидкости.

- Иммуноблотинг (определение антител к отдельным антигенам токсоплазм). Маркерами активной фазы являются антитела к MAG1 (p65), SAG1 (p30), показателями неактивной фазы – антитела к GRA7 (p29), GRA8 (p35).
- Метод молекулярной гибридизации для подтверждения паразитарной природы висцеральных поражений у больных СПИДом.
- Метод выделения токсоплазм из крови и очагов поражения с помощью однослойных культур клеток - трудно выполнимым, но достаточно чувствительный и надежный. При этом положительные результаты могут быть получены через 3-5 суток.
- Биопроба на мышах, которым вводят гомогенаты биопсированных тканей головного мозга или других органов больного.
- Электронная микроскопия для получения ответа о стадии развития токсоплазм. Последние методы в настоящее время используются в специализированных отделениях и токсоплазмозных центрах, где имеется специальное оборудование и обученный персонал.
- КТ и МРТ.
- УЗИ плода у беременных.
- Рентгенография черепа.

Диагностика токсоплазмоза должна базироваться на комплексе различных методов исследования. В этом плане обычно отдается предпочтение легко доступным, высоко чувствительным, специфичным и недорогим диагностическим тестам. Всем этим требованиям в настоящее время отвечает ИФА. В настоящее время разработаны тест-системы, позволяющие определить антитела класса IgA и авидность антител класса IgG.

- *Антитела класса IgM* появляются с первой-второй недели после первичного инфицирования и достигают максимума к концу первого месяца. В дальнейшем их титр снижается. У 70% пациентов антитела класса IgM исчезают к третьему месяцу после инфицирования, у 10% - к 12-му месяцу. Это затрудняет определение сроков инфицирования, что особенно важно при обследовании беременных женщин. Необходимо помнить, что при обострении хронического токсоплазмоза антитела класса IgM не синтезируются. При реинфекции у пациентов с хроническим или латентным токсоплазмозом антитела класса IgM могут вновь появляться в крови.

- *Анититела класса* IgG начинают синтезироваться со второй недели после первичного инфицирования. Их титр увеличивается в течение двух-трех месяцев. В течение последующих 12 месяцев титр IgG стабилизируется на высоком уровне, в дальнейшем снижается и имеет волнообразный характер. При реактивации содержание антител класса IgG может увеличиваться, однако это наблюдается далеко не у всех пациентов, особенно при хориоретините у детей и подростков с врожденным токсоплазмозом. Важное значение в настоящее время придают исследованию авидности антител класса IgG (прочности связывания с антигеном). При первичной инфекции сначала синтезируются антитела с низкой авидностью (индекс авидности 30-50%). Через 1-7 месяцев начинают вырабатываться высокоавидные антитела класса IgG с индексом авидности более 50%. Их появление свидетельствует об окончании острой фазы заболевания.
- Для диагностики токсоплазменного энцефалита в настоящее время разработаны тест-системы, позволяющие определить интратекальный синтез антитоксоплазменных антител класса IgG.
- *Антитела класса IgA* с учетом короткого периода полураспада (4-5 дней) являются маркером активности инфекционного процесса. Антитела этого класса не проникают через плаценту. Они начинают синтезироваться через 10-14 дней после первичного инфицирования. В течение первых трех месяцев их титр увеличивается, затем остается стабильным в течение 3-6 месяцев. В дальнейшем они исчезают, обычно позже антител класса IgM. Однако у некоторых больных IgA-антитела обнаруживаются через 4 года после зарегистрированной сероконверсии. При реактивности токсоплазмоза IgA вновь появляются в крови. Исчезновение IgA на фоне антитоксоплазменной терапии свидетельствуют о ее эффективности.

Таким образом, диагностика токсоплазмоза должна базироваться на комплексе различных методов исследования. В этом плане обычно отдается предпочтение легко доступным, высоко чувствительным, специфическим и недорогим диагностическим тестам. Всем этим требованиям в настоящее время отвечает ИФА.

Дифференциальная диагностика

Токсоплазмоз дифференцируют от многих заболеваний инфекционной и неинфекционной природы: лимфогранулематоза, лимфолейкоза и других патологий системы крови, туберкулёза, листериоза, иерсиниоза, инфекционного мононуклеоза, заболеваний нервной системы и органов зрения. У детей, с учётом возраста, токсоплазмоз необходимо

дифференцировать от ЦМВИ, герпетической инфекцией и различных ОРВИ, краснухи, вирусных гепатитов. При повторных выкидышах, рождении детей с аномалиями развития у серопозитивных женщин необходимо исключать акушерскую и гинекологическую патологию.

Л е ч е н и е

Лечение амбулаторное только у пациентов старшего возраста со стертыми и субклиническими формами. Больные с латентной формой хронического приобретённого токсоплазмоза в лечении не нуждаются.
Эффективность этиотропных лекарственных средств (ЛС) при ХТ низкая, поскольку антибактериальные и химиопрепараты практически не воздействуют на эндозоиты, находящиеся в тканевых цистах. При хроническом токсоплазмозе лечение показано только при обострении процесса и при невынашивании беременности (лечение проводят вне периода беременности). Режим при остром токсоплазмозе постельный.

В качестве этиотропных ЛС при токсоплазмозе применяют **пириметамин** в сочетании с сульфаниламидами (**сульфадиазин**, **ко-тримоксазол**) или антибактериальными препаратами. Длительность цикла лечения 7 сут. Обычно проводят 2–3 цикла с перерывами между ними в 10 сут. Возможно применение ко-тримоксазола по одной таблетке два раза в сутки в течение 10 сут. Проводят два цикла с интервалом в 10 сут. Одновременно назначают **кальция фолинат** по 2–10 мг в сутки или дрожжи пивные по 5–10 таблеток в сутки. Необходимы контроль гемограммы (возможно угнетение костномозгового кроветворения) и общий анализ мочи в динамике. Детям в возрасте до 9 лет возможно сочетание пириметамина с бактримом – 120 по ½ таблетки на кг массы тела в сутки в 2 приема. Каждые 10 дней проводится замена одного или двух препаратов (можно назначать делагил по 250 мг 3 раза в сутки, клиндамицин по 450 мг 3 раза в сутки, трихопол по 0,25 4 раза в сутки). У пациентов с острым токсоплазмозом без генерализованных проявлений используются препараты в меньших дозировках.

Показания к назначению этиотропной терапии:

- дети в возрасте младше 3 месяцев с доказанным ВТ, а также при невозможности исключить это заболевание вне зависимости от степени выраженности клинических проявлений.

- дети в возрасте от 3 до 12 месяцев с впервые выявленными ВТ при наличии клинико-лабораторных показателей активной фазы заболевания.

- Дети старше одного года при документированной острой стадии заболевания вне зависимости от выраженности клинических симптомов, а так же в период обострения ХТ.

Патогенетическое лечение проводят в зависимости от характера органной патологии. Преднизолон назначается из расчета 1,5 мг/кг/сут в 2 приема (утром и вечером). При необходимости назначают иммунокорригирующие препараты, витамины, десенсибилизирующие ЛС.

Больным токсоплазмозом с ВИЧ-инфекцией назначают те же препараты, что и другим пациентам: пириметамин — в первые сутки 200 мг в комбинации с сульфадиазином (по 1 г четыре раза в сутки), **клиндамицином** (по 0,6 г шесть раз в сутки) или спирамицином (по 3 млн ЕД три раза в сутки). Одновременно больные принимают кальция фолинат по 10–50 мг в сутки. Курс лечения не менее 4 нед, затем назначают вторичную профилактику для предупреждения рецидивов: пириметамин по 50 мг в сутки и сульфадиазин по 0,5 г четыре раза в сутки. В связи со сложностью диагностики и тяжестью течения ЦТ лечение назначают даже при подозрении на заболевание. Улучшение в течение 2–4 нед лечения с большой долей вероятности указывает на наличие токсоплазмоза.

Эффективность этиотропного лечения токсоплазмоза оценивают по клиническим признакам: улучшению общего состояния больного, исчезновению лимфаденита, меньшей выраженности гепатолиенального синдрома, признаков энцефалита, поражения глаз, отсутствию рецидивов заболевания в течение 12 мес и более. Результаты серологических исследований, оценивая эффективность этиотропного лечения, не используют, поскольку титры специфических АТ не коррелируют с характером клинического течения заболевания.

ПРОТОКОЛ ЛЕЧЕНИЯ ТОКСОПЛАЗМОЗА

1) Тактика лечения:

Тактика лечения токсоплазмоза осуществляется с учетом:

- клинической формы (острая, хроническая с активацией инфекционного процесса);
- степени тяжести (легкая, среднетяжелая, тяжелая);
- органной патологии (энцефалит, миокардит, пневмония, хориоретинит, гепатит и др.).

Немедикаментозное лечение:

Режим – с учетом клинической формы.

Диета: Стол №15

Медикаментозное лечение:

Лечение хронического токсоплазмоза показано при:

- активации инфекционного процесса;
- невынашивании беременности (лечение проводят вне периода беременности).

Этиотропная (противопротозойная) терапия:
Применяют сочетание (комбинацию) пириметамина с сульфаниламидами или антибиотиками.
- пириметамин - по 75 мг в сутки, однократно, внутрь в течение первых 3-х дней лечения, затем по 25 мг в сутки, однократно с 4-го по 7-й день лечения;
- сульфадизин по 500 мг 4 раза в сутки, внутрь в течение 7 дней
  или (при плохой переносимости сульфадизина):
- пириметамин (по вышеуказанной схеме) в комбинации с клиндамицином по 450 мг 4 раза в сутки, внутрь в течение 7 дней.

Проводят 1 курс лечения. одновременно назначают кальция фолинат по 2-10 мг в сутки, внутрь на весь период лечения этиотропными препаратами.
Или ко-тримоксазол – 480 мг (сульфаметоксазол 400 мг + триметаприм 80 мг) по 1 таблетке 2 раза в сутки в течение 10 суток. Проводят 2 курса с интервалом в 10 суток. Одновременно применяют фолинат кальция по 2-10 мг в сутки.

Патогенетическая терапия проводится в зависимости от характера органной патологии.
- глюкокортикоиды - при хориоретините и поражении ЦНС.

При необходимости назначают:
- десенсибилизирующие лекарственные средства.

Перечень основных лекарственных средств:
- пириметамин таблетки 25 мг;
- сульфадиазин таблетки 0,5 г;
- спирамицин таблетки 1,5 млн МЕ, 3 млн МЕ;
- ко-тримоксазол таблетки 480 мг;
- клиндамицин капсулы 75 мг, 150 мг;
- фолиевая кислота таблетки 1 мг, 5 мг;
- кальция фолинат таблетки 15 мг, капсулы 15 мг, 100 мг.

Перечень дополнительных лекарственных средств:
- диклофенак таблетки 25 мг, 50 мг, 100 мг, капсулы 100 мг, раствор для инъекций 1 мл – 25 мг, 1 амп – 75 мг;
- мелоксикам таблетки 7,5 мг, 15 мг;
- нимесумед таблетки 100 мг;

- аскорбиновая кислота таблетки 50 мг, 100 мг, 500 мг;
- азоксимера бромид во флаконах 6 мг;
- преднизолон таблетки 5 мг, раствор ампулы – 30 мг.

2) Показания для консультации специалистов:
- консультация невропатолога – при наличии энцефалита, менингоэнцефалита;
- консультация окулиста – при наличии признаков поражения глаз;
- консультация кардиолога – при наличии признаков поражения сердца;
- консультацияакушер-гинеколога – при наличии патологии половой (репродуктивной) системы;
- консультация ревматолога – при поражении мышц и суставов.

3) Профилактические мероприятия:
Информирование пациента по:
- предупреждению заражения от домашних кошек;
- исключению употребления в пищу недостаточно термически обработанных мясных продуктов, немытых овощей, фруктов, зелени;
- исключению дегустации сырого мясного фарша или сырого мяса;
- тщательному соблюдению личной гигиены (мытье рук после обработки сырого мяса, при контакте с землей).

4) Мониторинг состояния пациента: (**карта наблюдения за пациентом, индивидуальная карта наблюдения пациента, индивидуальный план действий)

5) Индикаторы эффективности лечения:
- купирование клинических проявлений токсоплазмоза.

1.**0 ПОКАЗАНИЯ ДЛЯ ГОСПИТАЛИЗАЦИИ С УКАЗАНИЕМ ТИПА ГОСПИТАЛИЗАЦИИ:**
1.1 Показания для плановой госпитализации: не проводится.
1.2 Показания для экстренной госпитализации:

- больные острым токсоплазмозом не зависимо от степени тяжести;
- больные хроническим токсоплазмозом с преимущественным поражением ЦНС, сердца и глаз;
- беременные, больные манифестными формами (острая, хроническая) независимо от степени тяжести и срока беременности.

2.0 ДИАГНОСТИКА И ЛЕЧЕНИЕ НА ЭТАПЕ СКОРОЙ НЕОТЛОЖНОЙ ПОМОЩИ:
2.1 Диагностические мероприятия: не проводятся.
2.2 Медикаментозное лечение: не проводятся.

3. ДИАГНОСТИКА И ЛЕЧЕНИЕ НА СТАЦИОНАРНОМ УРОВНЕ:

3.1 Диагностические критерии на стационарном уровне: см. пункт 9 подпункт 1

Жалобы и анамнез: см. пункт 9 подпункт 1

Физикальное обследование: см. пункт 9 подпункт 1

Лабораторные исследования: см. пункт 9 подпункт 1

Инструментальные исследования:

- люмбальная (спинномозговая) пункция с последующим паразитологическим
- (микроскопическим) и общим анализом ликвора (при менингите);
- рентгенография легких, черепа (по показаниям);
- УЗИ органов брюшной полости (по показаниям);
- КТ/МРТ (при менингите, менингоэнцефалите);
- ЭКГ.

3.2 Диагностический алгоритм:

3.3 Перечень основных диагностических мероприятий:

- ОАК;
- ОАМ;
- Паразитологический(микроскопический) метод: выявление T. Gondii;
- ПЦР: обнаружение ДНК T. Gondii;
- ИФА.

3.4 Перечень дополнительных диагностических мероприятий:

- люмбальная (спинномозговая) пункция с последующим паразитологическим и
- общим анализом ликвора;
- рентгенография легких, черепа;
- УЗИ органов брюшной полости;
- КТ/МРТ;
- ЭКГ.

3.5 Тактика лечения:

Тактика лечения токсоплазмоза осуществляется с учетом:

- клинической формы (острая, хроническая с активацией инфекционного
- процесса);
- степени тяжести (легкая, среднетяжелая, тяжелая);
- органной патологии (энцефалит, миокардит, пневмония, хориоретинит,
- гепатит и др.).

Немедикаментозное лечение:
Режим – с учетом клинической формы.
Диета – стол №15.

Этиотропная (противопротозойная) терапия:
Применяют сочетание (комбинацию) пириметамина с сульфаниламидами или антибиотиками.

- пириметамин - по 75 мг в сутки, однократно, внутрь в течение первых 3х дней лечения, затем по 25 мг в сутки, однократно с 4-го по 7-й день лечения;
- сульфадизин по 500 мг 4 раза в сутки, внутрь в течение 7 дней или (при плохой переносимости сульфадизина):
- пириметамин (по вышеуказанной схеме) в комбинации с клиндамицином по 450 мг 4 раза в сутки, внутрь в течение 7 дней.

Проводят 1 курс лечения.
одновременно назначают кальция фолинат по 2-10 мг в сутки, внутрь на весь период лечения этиотропными препаратами. Или ко-тримоксазол – 480 мг (сульфаметоксазол 400 мг + триметаприм 80 мг) по 1 таблетке 2 раза в сутки в течение 10 суток. Проводят 2 курса с интервалом в 10 суток. Одновременно применяют фолинат кальция по 2-10 мг в сутки.

Патогенетическая терапия проводится в зависимости от характера органной патологии.
- глюкокортикоиды - при хориоретините и поражении ЦНС.

При необходимости назначают:
- десенсибилизирующие лекарственные средства.

Перечень основных лекарственных средств:

- пириметамин таблетки 25 мг;
- сульфадиазин таблетки 0,5 г;
- спирамицин таблетки 1,5 млн МЕ, 3 млн МЕ;
- ко-тримоксазол таблетки 480 мг;
- клиндамицин капсулы 75 мг, 150 мг;
- фолиевая кислота таблетки 1 мг, 5 мг;
- кальция фолинат таблетки 15 мг, капсулы 15 мг, 100 мг.

Перечень дополнительных лекарственных средств:

- диклофенак таблетки 25 мг, 50 мг, 100 мг, капсулы 100 мг, раствор для инъекций 1 мл – 25 мг, 1 амп – 75 мг;
- мелоксикам таблетки 7,5 мг, 15 мг;
- нимесумед таблетки 100 мг;
- аскорбиновая кислота таблетки 50 мг, 100 мг, 500 мг;

- азоксимера бромид во флаконах 6 мг;
- преднизолон таблетки 5 мг, раствор ампулы – 30 мг.

Хирургическое вмешательство: нет.
Другие виды лечения: нет.

3.6 Показания для консультации специалистов:
- консультация невропатолога – при наличии энцефалита, менингоэнцефалита;
- консультация окулиста – при наличии признаков поражения глаз;
- консультация кардиолога - при наличии признаков поражения сердца;
- консультация акушер-гинеколога – при наличии патологии половой (репродуктивной) системы;
- консультация ревматолога – при поражении мышц и суставов.

3.7 Показания для перевода в отделение интенсивной терапии и реанимации:
- отек мозга (при энцефалитической форме).

3.8 Индикаторы эффективности лечения
- купирование клинических проявлений токсоплазмоза.

Прогноз

Исход ПТ определяется состоянием иммунитета и формой заболевания. Наиболее благоприятный прогноз при поражении лимфоидных органов, т.к. существует возможность выздоровления без этиотропной терапии, однако это не исключает появления через 1-2 года симптомов ХТ с вовлечением других органов и систем. При иммунодефицитных состояниях (особенно при первичных иммунодефицитах, у онкологических и гематологических больных) токсоплазмоз приобретает затяжное, порою агрессивное течение с возможным летальным исходом. Генерализованная форма, поражение ЦНС и миокарда у детей первых трех лет жизни могут иметь летальный исход, а у более старших детей заканчиваются выздоровлением или принимают хроническое течение.

Диспансеризация

Диспансерное наблюдение за больными проводится в специализированных учреждениях (городских центрах) или у специалистов в зависимости от характера преобладающей патологии – инфекционистов, невропатологов, окулистов и др. Госпитализация осуществляется в стационар соответствующего профиля, что обусловлено особенностями органной

патологии, спецификой обследования и назначением адекватной терапии. При рецидивах токсоплазмоза особо важное значение имеет иммунореабилитация. Целесообразно проводить иммунореабилитационные мероприятия в период ремиссии, что позволяет значительно снизить частоту рецидивов. Инфицированные дети, в том числе и с латентной формой (с положительными реакциями при отсутствии клинических симптомов токсоплазмоза), подлежат диспансерному наблюдения из-за возможности манифестации заболевания с клинико-иммунологическим обследованием 2 раза в год не менее 2-х лет. Сроки, кратность диспансерного наблюдения и объем исследования зависят от формы токсоплазмоза. Лица, перенесшие острый токсоплазмоз, а также дети с врожденным латентным токсоплазмозом в течение 10 лет и 2 раза в год обследуются невропатологом, офтальмологом, инфекционистом. Больные с хроническими формами токсоплазмоза осматриваются инфекционистом в стационаре через 1, 3 и 6 месяцев после лечения.

Реабилитация

Детей перенесших острый токсоплазмоз, педиатр и инфекционист осматривают 1 раз в 6 месяцев в течение 10 лет. Консультацию специалистов (невропатолог, окулист) осуществляют 1 раз в 6 месяцев в течение 10 лет. Серологические маркеры токсоплазмоза методом ИФА исследуют 1 раз в 3-6 месяцев.

Больные хроническим токсоплазмозом осматриваются педиатром и инфекционистом через 1 и 3 месяца после начала лечения, затем 1 раз в 6 месяцев. Консультация специалистов (невропатолог, окулист) проводится через 1 и 3 месяца после начала лечения, затем 1 раз в 6 месяцев. Серологические маркеры токсоплазмоза методом ИФА исследуют 1 раз в 3-6 месяцев.

Реабилитационная терапия включает следующие мероприятия:

1. Охранительный режим.
2. Лечебное питание.
3. Иммуномодуляторы (тималин, тактивин, тимоген, имунофан, полиоксидоний, ликопид, деринат, нуклеинат натрия, ИРС-19, рибомунил, бронхомунал, иммуномакс и др.) и цитокиновые препараты (лейкинферон, ронколейкин) под контролем иммунограммы.
4. Интерфероны (виферон, циклоферон, амиксин, анаферон и др.).
5. Поливитамины курсами по 1 месяцу.
6. Метаболическая терапия (рибоксин, лимонтар, элькар и др.) – курсами по 2-3 недели.

7. ЛФК.
8. Массаж.
9. Физиотерапия – УФО, токи Д'Арсонваля, диадинамические токи, диатермия, аппликации парафина, аэроионотерапия.
10. Иглорефлексотерапия.
11. Санаторно-курортное лечение.

Препараты, рекомендуемые на этапе иммунореабилитации

1. Трансферфактор (трансферфактор-плюс) – представляет собой концентрат трансферфакторов, выделенных из коровьего молозива. Является универсальным иммунокорректором, нормализует иммунный ответ, его антиген-презентирующий компонент значительно снижает период выработки антител, ускоряя представление антигенов иммунокомпетентным клеткам. Вызывает стимуляцию моноцитарно-макрофагального звена иммунитета, усиливает синтез эндогенного интерферона, обладает мембраностабилизирующим и антиоксидантным эффектом. Трансферфактор-плюс обогащен цинком, пищевыми дрожжами, алоэ и другими растительными добавками, усиливающими иммуномодулирующий эффект. Схема применения: по 1 капсуле 2 раза в день в течение 15 дней; в случае выраженности клинических проявлений и давности процесса с рецидивами назначают по 2 капсулы 2 раза в день в течение 30 дней. Повторный курс проводится через 30 дней. Есть опыт его применения у ВИЧ-инфицированных с хорошими результатами (В.М. Гранитов, Н.В. Карбышева, Л.В. Султанов и др., 2002 г.) с назначением по той же схеме в течение 15 дней и повторными курсами под контролем иммунограммы.

2. Эхинацея – иммуномодулятор, целенаправленно активирующий первую (индуцибельную) фазу иммунного ответа, усиливающий эффекты киллинга и процессинга. Рекомендуется использовать при микстинфекции. Назначать следует только короткими курсами (по 5-7 дней в зависимости от тяжести и давности инфекционного процесса) по 1 капсуле 2 раза в день. Через 30 дней курс можно повторить, а в дальнейшем переходят на транферфактор. При наличии у пациента аутоиммунного синдрома эхинацею назначать не следует и целесообразно использовать трансферфактор.

3. Витабаланс-2000 - представлен уникальным комплексом витаминов, аминокислот и питательных веществ на основе транспортных белков-хелатов, назначается для улучшения метаболизма и детоксикации организма, нормализации обмена веществ.

4. Ультраклиа – представляет собой комплексную систему биооксидантов, действующую на уровне организма, обладающую

мембранопротекторными свойствами, созданную для поддержания функции органов зрения и предупреждения развития дегенеративных процессов. Рекомендуется его назначать в первую очередь пациентам с глазной формой заболевания по 1 капсуле 2 раза вдень в течение 1-1,5 мес в зависимости от выраженности патологического процесса, затем через 30 дней курс повторить (по 1 капсуле 1 раз в день).

5. Гинкго-Билоба (фитомикросферы) или «Золотую Гинкго» (капсулы) рекомендуется включать в схему как препарат, улучшающий микрогемоциркуляцию, клеточный метаболизм и обладающий антиоксидантными свойствами, особенно у пациентов, у которых отмечались признаки поражения ЦНС и астеновегетативный синдром, отмечаются частые головные боли. Схема применения: по 1 капсуле 2 раза в день в течение 1-1,5мес., затем через 1 месяц курс повторить. 6. Нутриклинз* – в состав входят пищевые волокна, витамины, ферменты и лактобактерии, что позволяет включить систему выведения токсинов, антигенов, ЦИКов. Его назначают на первом этапе реаблитации (если установлен высокий уровень ЦИК по Дижону) или после проведения иммуномодуляции для выведения образовавшихся токсинов и антигенов.

7. Кора муравьиного дерева – обладает как противопаразитарным, так и иммуномодулирующим эффектом, препарат назначают в случае установления клинико-лабораторных или только лабораторных признаков активности токсоплазмоза. особенно в случае сочетания токсоплазмоза с другой паразитарной инвазией (токсокароз, лямблиоз, описторхоз и др.). Эти препараты можно вводить в стандартные схемы лечения и применять их наряду с противовирусными и противопаразитарными препаратами.

Профилактика

Перспективным методом профилактики токсоплазмоза является предупреждение заражения взрослых и детей, которые должны соблюдать меры личной профилактики: избегать контакта с домашними животными, особенно кошками; тщательно мыть руки после работы с землей, овощи и фрукты, употребляемые в сыром виде, на которых могут находиться ооцисты токсоплазм из почвы; не пробовать на вкус мясной фарш и не употреблять недостаточно термически обработанное мясо. Не рекомендуется кормить кошек сырым мясом.

ВРОЖДЕННЫЙ ТОКСОПЛАЗМОЗ

Врожденный токсоплазмоз – результат трансплацентарной передачи инфекции плоду. Заражение происходит от женщин, инфицированных токсоплазмами во время данной беременности или непосредственно перед зачатием, когда имеется паразитемия. У ВИЧ инфицированных может происходить обострение хронического токсоплазмоза и заражение плода.
При врожденном токсоплазмозе первичный очаг инфекции формируется в плаценте, откуда трофозоиды гематогенно проникают в плод, диссеминируя по всему организму.

До 16 недель беременности очаги токсоплазмоза поражают трофобласты настолько сильно, что следствием этого являются выкидыши. Эмбриопатий ожидать не следует, поскольку возбудитель в силу длительной внутриклеточной латенции переходит к плоду после окончания эмбрионального периода. Если плод не гибнет в острой фазе инфекции, то процесс постепенно стихает.

Угасание очагов воспаления происходит, прежде всего, во внутренних органах и намного позднее в головном мозге и глазах вследствие защитного действия гематоэнцефалического и гемофтальмического барьеров. Поэтому в подострой стадии инфекции ведущими становятся поражения ЦНС и глаз. Эти поражения проявляются грубыми органическими изменениями тканей мозга и глаз. В ЦНС, тканях глаза, в скелетной мускулатуре формируются цисты.

Клиническая картина

Около 30% детей, заразившихся внутриутробно, имеют при рождении клинически выраженный токсоплазмоз.

В остальных случаях - это асимптомные и стертые формы, которые дают поздние клинические проявления с любого момента после рождения, как правило, через месяцы и годы. Последствия токсоплазмозного вялотекущего энцефалита становятся очевидными в начальных классах школы. Дети жалуются на повышенную утомляемость, головные боли, возможны судороги. Часто первичной манифестацией врожденного токсоплазмоза является хориоретинит. При обследовании выявляются признаки олигофрении. Болезнь может продолжаться долгие годы, приводя в ряде случаев к инвалидности ребенка - односторонней слепоте, неврологическим нарушениям. Клинические проявления зависят от времени внутриутробного заражения плода. Классически врожденный токсоплазмоз характеризуется триадой Себина: хориоретинит, гидроцефалия, внутричерепная кальцификация и судороги.

Стадии болезни сменяют одна другую:

- признаки генерализованного заболевания
- менингоэнцефалит
- постэнцефалические нарушения

Названные клинические формы к моменту родов наблюдаются в соотношении 1:10:100. У большинства новорожденных токсоплазменная инфекция протекает бессимптомно и только **у 10-30% - манифестно.** Показано, что у 50-70% детей, внешне здоровых на момент рождения, после бессимптомной фазы через 1-20 лет появляются поздние проявления.

Клиническая характеристика врожденного токсоплазмоза

- Генетическая и хромосомная патология
- Эмбриотоксический эффект. Пороки развития
- Ранняя фетопатия: самоаборт, остаточные изменения (фиброз, склероз органов).
- Поздняя фетопатия: преждевременные роды, манифестная органная патология.

Постнатальные проявления врожденного токсоплазмоза:

- Подострый и персистирующий.
- Поздний врожденный токсоплазмоз (острый, хронический).
- Остаточные явления (потеря слуха, зрения, гидроцефалия, гипоталамический

синдром, эписиндром и пр.).

При заражении в **1 триместре** беременности может произойти самопроизвольный аборт. При сохранении беременности острая и подострая стадии проходят внутриутробно т.е. ребенок рождается с постэнцефалическими дефектами: необратимыми поражениями ЦНС, глаз.

При заражении во **2 триместре** беременности органогенез проходит нормально, но воспалительные процессы в организме плода могут вызвать дефекты развития (фетопатии) головного мозга и глаз:

- гидроцефалия
- микроцефалия
- кальцификаты в ткани головного мозга
- микрофтальм
- анофтальм
- хориоретинит
- увеит
- катаракта
- помутнение, фиброз стекловидного тела

При этом острая фаза токсоплазмоза проходит внутриутробно и ребенок рождается в подострой фазе.

При заражении женщины в **3 триместре** ребенок рождается без дефектов, но с признаками генерализованного токсоплазмоза, к которым относятся:

- лихорадка
- желтуха длительностью 1,5-2 недели, гепато- и спленомегалия
- пневмония, миокардит
- экзантемы, отеки, кровоизлияния
- диспептические явления

Поздние проявления врожденного токсоплазмоза **в 5-7 лет** включают поражения ЦНС и глаз и их последствия:

- внутричерепную гипертензию
- олигофрению
- судорожный синдром
- нейроэндокринные нарушения
- кальцификаты в ткани головного мозга
- хориоретинит
- увеит
- арофия зрительного нерва
- колобома

Перечень симптомов и синдромов, являющихся показанием для обследования на врожденный токсоплазмоз:

- Затянувшаяся желтуха
- Гепатоспленомегалия
- Судороги, гидроцефалия
- Микрофтальм, хориоретинит
- Кальцификаты в веществе головного мозга, внутричерепная гипертензия
- Кардиомиопатия неясного генеза
- Подострый и хронический энцефалит, арахноидит
- Хориоретинит, увеит
- Эпилептиформный синдром
- Лимфаденит
- Лихорадочное состояние с сыпью неясной этиологии
- Субфебрилитет

КЛАССИФИКАЦИЯ ВРОЖДЕННОГО ТОКСОПЛАЗМОЗА (ТИТОВА А.И.)

Возраст больных	Форма	Течение
Дети новорожденные и первых месяцев	Генерализованная	Острое
	Менингоэнцефалическая	Острое и подострое
	Энцефалическая	Одострое и хроническое

	Резидуальная	-
Дети грудного и раннего возраста (от 4-5 мес. до 3 лет)	Энцефалическая Резидуальная	Подострое и хроническое -
Дети дошкольного и школьного возраста	Энцефалическая	Хроническое
	Резидуальная	-

Врожденный токсоплазмоз в 25-30% случаев протекает клинически манифестно, в остальных - латентно. В зависимости от сроков инфицирования плода в период развития он может протекать в острой, подострой, хронической, латентной и резидуальной формах. Неонатальный клинически манифестный токсоплазмоз протекает тяжело с поражением центральной нервной системы (ЦНС). Отмечаются выбухающий большой родничок, нистагм, кальцификаты в мозге. Наличие признаков энцефалита не всегда свидетельствует об обширных некротических изменениях, поэтому специфическое лечение может оказаться эффективным.

Острая форма развивается при инфицировании в поздние сроки беременности. Она протекает как тяжелое генерализованное заболевание с выраженной интоксикацией, лихорадкой, высыпаниями на коже, изъязвлениями на слизистой оболочке носоглотки, желтухой, отеками, гепатоспленомегалией, генерализованной лимфаденопатией. Позднее присоединяется ТЭ. У многих детей на этом фоне развивается тяжелый энцефалит и поражение глаз, чаще в виде хориоретинита. Высока вероятность развития геморрагического синдрома, пневмонии, миокардита, диспепсических расстройств. Течение острого врожденного токсоплазмоза тяжелое, возможен летальный исход.

Подострая форма развивается в случае инфицирования плода в последние месяцы беременности и развития генерализованной острой формы внутриутробно. К моменту рождения наступает подострая фаза в виде менингоэнцефалита или энцефалита, хориоретинита и атрофии зрительного нерва с прогрессирующей гидроцефалией. В ликворе лимфоцитарный плеоцитоз, высокое содержание белка, белково-клеточная диссициация, ксантохромия. На краниограмме кальцификаты.

При переходе врожденного токсоплазмоза в хроническую форму наблюдаются последствия энцефалита в виде гидроцефалии, олигофрении, развития симптоматической (височной или джексоновской) эпилепсии и различных поражений органов зрения вплоть до микро- и анофтальма. Клиника протекает на фоне субфебрилитета, интоксикации, миозитов, лимфаденопатии. Затем активность процесса стихает и сохраняются лишь

последствия энцефалита. Это резидуальная фаза врожденного токсоплазмоз Последствия вялотекущего токсоплазмозного энцефалита чаще проявляются позднее, у детей старше 5-7 лет. Гипоталямический синдром проявляется в пубертатном и препубертатном возрасте различными нейроэндокринными нарушениями. Ожирение носит равномерный характер, развитие скелета равномерное. У мальчиков изменение половых органов по типу гипотенитализма, а у девочек чаще признаки преждевременного созревания. Интеллект у этих детей соответствует возрасту, но имеются выраженные нарушения в эмоционально-волевой сфере.

Хроническое течение врожденного токсоплазмоза развивается при заражении плода в первые три месяца беременности, в период эмбриогенеза, когда острая стадия воспалительного процесса заканчивается абортом или рождением ребенка с явлениями хронического токсоплазмоза. Обнаруживаются остаточные явления со стороны ЦНС и органа зрения: отставание в умственном и физическом развитии, гидроцефалия, микроцефалия, парезы и параличи, эпилептиформные припадки, судорожный синдром, микрофтальм, микрокорнеа, хориоретинит, атрофия зрительного нерва, катаракта, косоглазие, нистагм, гепатоспленомегалия, редко длительная желтуха, анемия. С возрастом у ребенка формируются гидроцефалия, атрофия зрительного нерва. Триада хронического врожденного токсоплазмоза: гидроцефалия, внутричерепные кальцификаты, хориоретинит. Большая часть детей умирает на первом году жизни. У остальных детей пожизненно сохраняются различные резидуальные изменения: задержка физического и умственного развития, эпилептические припадки, слабоумие, эндокринные нарушения, лимфаденопатия, различные поражения глаз. Исход болезни крайне неблагоприятный, так как специфическая терапия неэффективна. Изолированное поражение какого-либо органа в хронической стадии токсоплазмоза встречается крайне редко.

Латентный (бессимптомный) врожденный токсоплазмоз развивается у ¾ инфицированных детей, выявляется только на основании данных серологического исследования.

Генерализованная форма наблюдается у новорожденных и детей первых месяцев жизни. Состояние ребенка тяжелое. Выражены симптомы интоксикации. Частым симптомом является экзантема.

Сыпь обычно имеет пятнисто-папулезный характер. Возможны кровотечения в слизистые оболочки и склеры. Характерным является отечный синдром.

Часто отмечается желтуха, которая бывает различной по интенсивности и нередко носит затяжной характер. Характерно увеличение печени и селезенки, всех групп лимфатических узлов. Реже в процесс вовлекаются и другие органы. Развиваются пневмонии, преимущественно интерстициальные, реже

миокардиты, энтероколиты. В моче обнаруживаются белок, цилиндры, эритроциты. В крови - повышенный
нейтрофильный лейкоцитоз и эозинофилия.
Поражение ЦНС в этом периоде отмечаются не резко выраженные симптомы. Изменения со стороны глаз в этом периоде уже возникают, но чаще не обнаруживаются. Заболевание протекает тяжело и может закончиться летально. Возможен переход в подострое и хроническое течение.

Менингоэнцефалическая форма наблюдается в периоде новорожденности или у детей первых месяцев жизни. Ведущими синдромами являются неврологические, отмечается поражение глаз, гепатоспленомегалия.

Клиническими проявлениями болезни могут быть рвота или частые срыгивания, беспокойство или вялость и сонливость. При более тяжелом течении уже в периоде новорожденности могут наблюдаться припадки клонико-тонических судорог, тремор, иногда параличи и парезы конечностей, поражение черепно-мозговых нервов. Очень характерна прогрессирующая гидроцефалия. Выявляются менингеальные симптомы - напряжение большого родничка, ригидность мышц затылка, гиперестезия.

На рентгенограмме черепа обычно выявляются кальцификаты, иногда они слишком мелки, и их удается обнаружить на компьютерной томографии мозга или только при патогистологических исследованиях. Поражение глаз характеризуется наличием иридоциклита, хориоретинита, помутнением стекловидного тела, атрофией зрительного нерва.

Энцефалическая форма наблюдается у детей всех возрастных групп. Процесс характеризуется сочетанием уже сформированных изменений с продолжающимся хроническим или подострым воспалением в ЦНС. Для этой формы особенно характерна триада симптомов – гидроцефалия, внутримозговые кальцификаты, хориоренитит. Голова у ребенка принимает долихоцефалическую или шаровидную форму, лобные и теменные бугры выдаются, на висках и на лбу выступают расширенные вены, ребенок не удерживает голову. Признаки гидроцефалии выявляются также рентгенологически в виде изменения формы и размеров черепа, преждевременного обызвествления швов, истончения костей свода черепа.

Частым симптомом хронически текущего процесса является поражение глаз в виде хориоретинита и увеита. Необратимые изменения со стороны глаз могут проявиться развитием атрофии зрительного нерва, катаракты, колобомы, обызвествлением хрусталика. Характерными проявлениями энцефалической формы у детей раннего возраста являются отставание в физическом и нервно-психическом развитии: нарушение развития речи и двигательных функций, церебральные спастические параличи или парезы, олигофрения, развитие гидроцефалии или микроцефалии, формирование полиморфных эпилептических припадков. Наблюдается также поражение глаз в виде хориоретинита и иридоциклита,

гепатолиенальный синдром. Энцефалическая форма с хроническим течением в дошкольном и школьном возрасте характеризуется неврологическими синдромами, поражением глаз, нейроэндокринными расстройствами.

Со стороны нервной системы наблюдается недоразвитие психики и речи, олигофрения. Нарушение статокинетических функций и моторики проявляется развитием церебральных параличей (пирамидных, экстрапирамидных, мозжечковых и смешанных). Особенностью являются эпилептические припадки. При токсоплазмозной эпилепсии наблюдаются полиморфные психотические состояния – психомоторное возбуждение с нарушением ориентировки различной длительности, шизофреноподобный синдром с галлюцинациями и кататоническими расстройствами, аффективные вспышки, астеническая депрессия. Поражение гипоталамо-гипофизарной области проявляется болезнью Иценко-Кушинга, гипоталамическим синдромом пубертатного периода, адипозо-генитальным ожирением, гипофизарным нанизмом.

Резидуальная форма. Резидуальная форма у новорожденных и детей первых месяцев жизни отмечается в тех случаях, когда ребенок рождается с дефектами развития, но без явлений продолжающегося патологического процесса. Дети могут иметь аномалии развития, являющиеся следствием эмбриопатии - врожденный порок сердца, расщепление твердого неба и верхней губы, недоразвитие конечностей, микрофтальмию или даже полное отсутствие глазного яблока, катаракту, микроцефалию. Если заболевание приостанавливается на более поздних этапах развития в связи с гибелью токсоплазм, то наряду с эмбриональными пороками (или без них) обнаруживаются фетопатии - остаточные явления воспалительного процесса со стороны ЦНС и глаз.

Диагностика врожденного токсоплазмоза

Существует ряд объективных факторов, затрудняющих лабораторную диагностику врожденного токсоплазмоза. Известно, что до 10-12 месяцев жизни у ребенка циркулируют материнские антитела класса IgG (период их полураспада составляет 3 недели). Синтез собственных антител класса IgG может быть снижен, что связано с незрелостью иммунной системы, индукцией иммунологической толерантности, ингибирующим влиянием материнских антител, проведением антитоксоплазменной терапии. Антитела класса IgM обнаруживаются при рождении только у трети детей и могут появиться в более поздние сроки, поэтому их отсутствие не исключает врожденный токсоплазмоз. В связи с этим при подозрении на врожденный токсоплазмоз проводят лабораторное обследование ребенка и матери. Отсутствие антител у ребенка и у матери исключает врожденный токсоплазмоз. Обнаружение антител класса IgM, IgA или высокого титра IgG, превышающего материнский в четыре и более раз, свидетельствуют о врожденном токсоплазмозе. При

наличии у ребенка титра антител класса IgG, сопоставимого с материнским, необходимо повторное обследование через 2-3 недели. Снижение титра в два раза свидетельствует о том, что это материнские антитела. Отсутствие снижения или увеличение титра антител класса IgG свидетельствует о врожденном токсоплазмозе. Параллельно с серологическим исследованием необходимо использовать методы прямой детекции токсоплазм (микроскопия, ПЦР). Определенную диагностическую информацию могут дать методы инструментального обследования – нейросонография, МРТ головного мозга, офтальмоскопия, УЗИ и др.

Критерии лабораторной диагностики врожденного токсоплазмоза:

1. ДНК токсоплазм в крови, ликворе, глазной жидкости.
2. Антитела классов IgM и IgA (с учетом возможной примеси материнской крови исследование рекомендуют повторить через 10 дней).
3. Титр антител IgG, достоверно превышающий материнский.
4. Низкая авидность антител IgG.
5. Нарастание титра антител IgG или отсутствие его снижения в динамике.

Лабораторные критерии диагностики различных форм токсоплазмоза

Форма	**ПЦР**	**IgM**	**Титр IgG**	**ИА IgG**	**IgA**
Острая (0-3 мес.)	+ –	+	Повышается	<40%	+
Подострая (3-6 мес.)	+ –	+ –	Высокий, стабильный	40-60%	+
Хроническая активная (более 6 мес.)	+ –	–	Высокий или следний, может нарастать	>60%	+
Хроническая неактивная (более 6 мес.)	–	–	Средний, стабильный	>60%	–
Латентная	–	–	Низкий, стабильный	>60%	–

В общем анализе крови выявляется эозинофилия, анемия, тромбоцитопения, лимфоцитоз.

Большое значение при диагностике токсоплазмоза имеет КТ и МРТ головного мозга.

Лечение

Показания к назначению этиотропной терапии:

- дети в возрасте младше 3 месяцев с доказанным ВТ, а также при невозможности исключить это заболевание вне зависимости от степени выраженности клинических проявлений.

- дети в возрасте от 3 до 12 месяцев с впервые выявленными ВТ при наличии клинико-лабораторных показателей активной фазы заболевания.

- Дети старше одного года при документированной острой стадии заболевания вне зависимости от выраженности клинических симптомов, а так же в период обострения ХТ.

При врожденном токсоплазмозе этиотропная терапия приводит лишь к частичному терапевтическому эффекту у 60-63 % больных. У детей с острой формой врожденного токсоплазмоза антипротозойное лечение способствует переходу острой формы в хроническую. Всеми признается, что ни один из препаратов не позволяет достичь полной санации ни в эксперименте, ни в клинических наблюдениях, несмотря на различные дозы, курсы и пути введения. Целью воздействия на тахизоиды токсоплазм является обмен фолиевой кислоты и синтез белков паразита. Основным лекарственным средством, нашедшим широкое применение, являются антифолаты: пириметамин (тиндурин, дараприм. хлоридин) в комбинации с сульфаниламидами. Сочетанное действие этих препаратов по сравнению с изолированным действием каждого в отдельности характеризуется **восьмикратным** синергизмом. Имеются комбинированные препараты: **фансидар, метакельфин,** содержащие в таблетке соответственно по 500 мг сульфадоксина и 25 мг пириметамина; расчет дозы для детей по пириметамину. В качестве альтернативных средств рекомендуют спирамицин и клиндамицин. Они действуют слабее, чем комбинированная терапия. Спирамицин накапливается в пораженной ткани, в частности плаценте, что оправдывает назначение в 1 триместре. Спирамицин хорошо проникает в ткани глаза, поэтому его целесообразно применять для терапии хориоретинита. Для лечения врожденного токсоплазмоза в неонатальном периоде наиболее эффективны препараты пириметамина в комбинации с сульфаниламидами. Используют две схемы:

1–я схема – пириметамин (хлоридин) 1 мг/кг/сут (в 2 приема) в комбинации с сульфаниламидом короткого действия 0,1 мг/кг/сут (в 3-4 приема), курсами пириметамин — 5 дней, сульфаниламид — 7 дней, с повторением трижды с интервалом 7–14 дней. По показаниям (хроническая форма при иммунодефицитном состоянии, обострение хориоретинита и др.) курс терапии повторяют через 1-2 мес., при непереносимости сульфаниламидов возможна терапия

пириметамином в комбинации с клиндамицином по 10-40 мг/(кг х сут) в 3 введения.
2–я схема – пириметамин 1 мг/кг/сут в сочетании с ко–тримоксазолом (бисептол, бактрим, септрин) 6 мг/кг/сут по триметоприму или с макролидами (спирамицин 150–300 тыс. ЕД/кг/сут в 2 приема в течение 10 дней, рокситромицин 5-8 мг/кг/сут, азитромицин 5 мг/кг/сут в течение 7-10 дней).
Побочные действия всех антифолатов устраняют назначением производного фолиевой кислоты. Официнальный препарат кальция фолинат назначают по 1-5 мг 1 раз в 3 дня в течение всего курса терапии. Учитывая высокий процент хронизации врожденного токсоплазмоза отечественные и зарубежные педиатры как в случае болезни, так и в случае субклинической инфекции рекомендуют проводить лечение в течение целого года.

Схема 1. Применения препаратов циклами: 5 дней тиндурин, сульфаниламид на 2 дня больше (7 дней) - 3 цикла с перерывами между ними в 7-14 дней. Такой курс повторяют через 1-2 месяца.
Схема 2. Пириметамин в первые 2 дня по 2 мг/кг/сутки (в 2 приема), затем — по 1 мг/кг/сутки (в 2 приема) в течение 2—6 мес., в дальнейшем по 1 мг/кг/сутки 3 раза в неделю перорально. Одновременно внутрь назначаются сульфадиазин по 50 мг/кг 2 раза в сутки и фолиновая кислота (фолинат кальция, лейковорин 1-5 мг 3 раза в нед.). Общая продолжительность «три-терапии» 12 месяцев.
Схема 3. Для снижения частоты нежелательных эффектов пириметамина и сульфаниламидов, рекомендуют чередовать 4-недельные курсы «три-терапии» с 4- недельным приемом внутрь спирамицина по 100 мг (300 тыс. ЕД) кг/сутки (общая продолжительность терапии — до 12 мес.).
Схема 4. Спирамицин по 300 тыс. ЕД/кг/сутки в течение не менее 3 мес., при сохраняющихся проявлениях инфекционного процесса — до 6 мес. При лечении стертых и субклинических форм врожденного токсоплазмоза - в течение 2—4 недель.
Схема 5. Пириметамин по 1 мг/кг/ сут в течение 6 недель, одновременно сульфадиазин по 50-100 мг/кг 2 раза в сутки в 4 дачи и фолиновая кислота по 3 мг 3 раза в неделю, затем поочередными курсами с 4-недельным приемом внутрь спирамицина по 100 мг на 1 кг/сут и 4-недельные курсы «три-терапии» до 12 месяцев.
Сведения об эффективности **клиндамицина, рокситромицина, мепрона, котримоксазола** до сегодняшнего дня весьма разноречивы.

Патогенетическое лечение проводят в зависимости от характера органной патологии. Преднизолон назначается из расчета 1,5 мг/кг/сут в 2 приема (утром и вечером). При необходимости назначают иммунокорригирующие препараты, витамины, десенсибилизирующие ЛС.

Профилактика

Профилактика, это:

- профилактика заражения токсоплазмозом беременных (соблюдение правил личной гигиены, исключение контакта с животными и употребления в пищу недостаточно термически обработанного мяса);
- активное выявление женщин, заразившихся токсоплазмозом во время беременности и их лечение.

Точная диагностика первичной инфекции во время беременности и ее эффективная терапия совершенно необходима, однако, несмотря на такие мероприятия, потенциальная угроза новорожденным все еще существует.

Профилактика ВТ заключается в активном выявлении женщин, заразившихся в период данной беременности. С этой целью проводится серологический скрининг - ИФА (наиболее эффективно обследование в каждом триместре беременности или при появлении признаков патологии плода), РСК. Серонегативные женщины составляют группу риска по инфицированию токсоплазмами и должны обследоваться повторно во 2 и 3 триместрах беременности. Переход отрицательной пробы в положительную с 4-кратным увеличением титра специфических антител свидетельствует о первичной инфекции. Такие беременные независимо от наличия или отсутствия клинических проявлений заболевания подлежат лечению (не ранее 12-й недели беременности) с целью профилактики поражения плода. Новорожденные полежат обязательному серологическому и клиническому обследованию на токсоплазмоз. При выявлении у беременной клинических проявлений токсоплазмоза, а также положительные результатов (нарастание титров антител в динамике, обнаружение антител к токсоплазмам класса IgM) показана консультация инфекциониста для решения вопроса о необходимости лечения или прерывания беременности.

Для профилактики врожденного токсоплазмоза проводится лечение беременных, больных токсоплазмозом (после 20 недели беременности). Рекомендуется назначение спирамицина (ровамицина) по 1,5-3млн ЕД 2-3 раза в сутки перорально в течение 4-6 недель, сульфаниламидов короткого действия (1г/сут) в сочетании фолинатом кальция в течение 3-х недель. Прием препаратов прекращается за 3 недели до родов. Тиндурин не показан из-за выраженного тератогенного действия.

Прогноз

ВТ всегда серьезен и зависит от формы заболевания и времени начала лечения, но даже относительно благоприятные формы из-за частых обострений могут прогрессировать (чаще при поражении глаз и ЦНС). Частота и выраженность рецидивов во многом определяются состоянием клеточного и гуморального иммунитета и сочетанностью поражения.

ТОКСОПЛАЗМОЗ У БЕРЕМЕННЫХ

У большинства беременных (> 90%) после инфицирования *T. gondii* не отмечается явных признаков и симптомов заболевания и они, как правило, спонтанно выздоравливают. Лишь у небольшой части из них развиваются клинические признаки заболевания.

Клинические симптомы токсоплазмоза у беременных не являются такими же серьезными, как и у небеременных, и чаще всего напоминают таковые при гриппоподобных заболеваниях (субфебрильная температура тела, общая слабость, увеличение лимфатических узлов). Инкубационный период составляет от 5 до 18 дней после контакта. У беременных редко выявляются изменения, связанные с токсоплазмозным хориоретинитом. У беременных с ослабленным иммунитетом острая инфекция или реактивация латентной инфекции, обусловленной *T. gondii*, может привести к развитию тяжелых осложнений: энцефалита, миокардита, пневмонии, гепатита.

Диагностика

Токсоплазмоз может быть диагностирован с помощью серологического тестирования или амниоцентеза либо заподозрен при выявлении аномалий развития в ходе.

Серологическое тестирование часто является первым шагом в диагностике токсоплазмоза. Диагностическая задача – выявить различия между первичной и хронической инфекцией
путем обнаружения IgM- и IgG-антител. Поскольку результаты тестирования часто сложно интерпретировать, важно проконсультироваться с экспертом в этой области при установлении диагноза токсоплазмоза.

Наличие IgM-антител не может считаться надежным признаком для постановки диагноза острой инфекции токсоплазмоза. Титры IgM-антител растут от 5 дней до нескольких недель после острой инфекции, достигая максимума через 1-2 мес., и снижаются более быстрыми темпами, чем титры IgG. Хотя уровень IgM-антител может снизиться до низких или неопределяемых уровней, во многих случаях они способны сохраняться в течение года после острой инфекции. IgG-антитела появляются позже, чем IgM, и, как правило, обнаруживаются в первые 1-2 нед. после инфицирования, достигая пика на протяжении 12 нед. – 6 мес. после острой инфекции. Они обнаруживаются в течение года после инфицирования и, как правило, присутствуют на протяжении всей жизни.

Если тест на IgG и IgM отрицательный, это означает отсутствие инфекции или наличие острого токсоплазмоза в результате совсем недавнего инфицирования. Если тестирование выявляет IgG при отсутствии IgM, то это указывает на давнюю инфекцию (инфицирование произошло более 1 года назад). Если выявляются как IgG, так и IgM, это указывает либо на недавнюю инфекцию, либо является ложноположительным результатом.

При подозрении на острую инфекцию рекомендуется выполнить повторное тестирование в период от 2 до 3 нед. Повышение уровня титров антител IgG между тестами в 4 раза указывает на недавнее инфицирование.

Следует отметить, что коммерческие серологические диагностические тесты могут быть ненадежными, т. е. давать ложноположительные или ложноотрицательные результаты. Поэтому очень важно, чтобы положительные результаты на наличие антител были подтверждены лабораториями, специализирующимися на диагностике токсоплазмоза.

Знание того, когда во время беременности произошло заражение, играет важную роль в оценке риска передачи инфекции плоду, определении начала антибактериальной терапии, а также обеспечении соответствующего пренатального консультирования. Следует использовать дополнительные лабораторные тесты, в том числе определение авидности IgG (степени сродства антител к антигену), с целью определения времени инфицирования. В большинстве случаев авидность возрастает с низкой до высокой примерно через 5 мес. после инфицирования. Высокая авидность свидетельствует о том, что заражение произошло по меньшей мере за 5 мес. до тестирования.

Лечение

Пренатальное лечение при наличии сероконверсии (повышенном уровне антител к антигенам токсополазмоза) во время беременности не снижает риск инфицирования, но уменьшает тяжесть врожденного токсоплазмоза. В настоящее время не достаточно данных для подтверждения факта, что лечение матерей, которые сероконвертны во время беременности, предотвращает инфицирование плода.

Лекарственная терапия токсоплазмоза преследует 2 цели в зависимости от наличия или отсутствия инфицирования плода. Если инфицирована только беременная, а плод не заражен, для профилактики токсоплазмоза у плода используется спирамицин (для предотвращения распространения микроорганизмов через плаценту от матери к плоду). Спирамицин является макролидным антибиотиком, который концентрируется в плаценте и не быстро в нее проникает, поэтому он не надежен для лечения инфекции у плода. Его использование направлено на предотвращение вертикальной передачи возбудителя к плоду и показано только до инфицирования плода. Применение спирамицина во время беременности рекомендуется многими исследователями Европы и Северной Америки. Он назначается в дозе 1 г (3 000 000 МЕ) каждые 8 ч. Спирамицин применяют в течение всего срока

беременности, если ПЦР амниотической жидкости показывает отрицательный результат на *T. gondii*.

Если подтверждена инфекция плода или имеются сильные подозрения на ее наличие, для лечения используют пириметамин и сульфадиазин. Пириметамин является антагонистом фолиевой кислоты и действует синергически с сульфаниламидами. Этот препарат не следует применять в первом триместре беременности, поскольку он потенциально тератогенный. Пириметамин вызывает обратимое дозозависимое подавление деления клеток костного мозга и, следовательно, его следует сочетать с фолиевой кислотой. Сочетанное применение пириметамина и сульфадиазина существенно снижает тяжесть заболевания.

Профилактика

Скрининг. Рутинное обследование женщин с низким риском токсоплазмоза не рекомендовано. Говоря о целесообразности скрининга, важно принять во внимание его стоимость, факторы риска, возможность проведения соответствующих тестов, относительно низкую заболеваемость острой инфекцией, низкую чувствительность скрининга (ложноположительные результаты серодиагностики) и эффективность лечения во время беременности.

Всеобщий скрининг осуществляется во многих европейских странах, хотя его польза и связанные с ним затраты не оценены должным образом. В большинстве стран (в том числе США и Великобритании) с низкой заболеваемостью токсоплазмозом общий скрининг не рекомендован. Скрининг следует выполнять женщинам с высоким риском заболевания (например ВИЧ положительным или с ослабленным иммунитетом) или в случае обнаружения методом УЗИ признаков токсоплазмоза плода (таких как гидроцефалия, внутричерепные кальцификаты, микроцефалия, задержка роста плода, асцит или гепатоспленомегалия).

В Дании и некоторых штатах США из-за отсутствия должных данных в отношении эффективности лечения токсоплазмоза во время беременности недавно был рекомендован не пренатальный скрининг, а скрининг, основанный на регистрации новорожденных, инфицированных при рождении. Эта стратегия позволяет выявить бессимптомных инфицированных детей, но она не направлена на профилактику врожденного токсоплазмоза. В Канаде программы скрининга по выявлению антител к *T. Gondii* во время беременности действуют только в некоторых регионах по причине высокой частоты выявления сероположительных женщин в этих регионах.

Рекомендации для беременных по профилактике первичного токсоплазмоза.

Несмотря на данные наблюдательных исследований, свидетельствующие о том, что пренатальное информирование женщин является эффективным в снижении частоты врожденного токсоплазмоза, это не подтверждено рандомизированными контролируемыми испытаниями.

Ознакомление с просветительскими материалами, содержащими информацию о профилактике инфицирования *T. Gondii* во время беременности, может снизить уровень сероконверсии. Однако эффективность этих мероприятий требует дальнейших исследований с использованием более тщательного дизайна. Более эффективно личное общение и предоставление письменных рекомендаций для женщин, которые вряд ли намерены менять свой стиль жизни. В идеале женщины должны быть осведомлены о всех мерах профилактики токсоплазмоза до наступления первой беременности (до зачатия):

-Надевать перчатки и тщательно мыть руки и ногти при работе с материалом, потенциально загрязненным фекалиями кошки (песок, земля, садоводство).
-Снижать риск инфицирования от домашних кошек: не держать кошек в помещении; кормить домашних кошек только термически обработанной консервированной едой или сухим кормом.
-Удалять мусор и фекалии кошки в перчатках каждые 24 ч.
-Кошачий лоток после его очистки и перед его наполнением обрабатывать кипятком в течение 5 мин.
-Употреблять в пищу только хорошо термически обработанное мясо (> 67 °C).
-Замораживать мясо до температуры -20 °C (данная температура убивает цисты *T. gondii*).
-Очищать поверхность и посуду, которые контактировали с сырым мясом.
-Не употреблять сырые яйца или сырое молоко.
-Мыть фрукты и овощи перед употреблением.
-Предотвращать перекрестное заражение: тщательно мыть руки и посуду после контакта с сырым мясом или овощами.
-Не пить воду, которая может быть загрязнена ооцистами.

Помнить, что:

- – во время копчения или сушки мяса цисты *T. gondii* могут сохраняться;
- – в холодильных условиях хранения паразит не гибнет (*T. gondii* сохраняет жизнеспособность после 68 дней при температуре +4 °C);
- – приготовление пищи в микроволновой печи не уничтожает паразитов.

ТЕСТОВЫЕ ЗАДАНИЯ

Выберите один правильный ответ

1. TOXOPLASMA GONDII ОТНОСИТСЯ К
   1) вирусам
   2) бактериям
   3) риккетсиям
   4) простейшим

2. ПАТОГЕННОСТЬ У TOXOPLASMA GONDII
   1) низкая
   2) относительно низкая
   3) высокая
   4) очень высокая

3. МЕХАНИЗМ ЗАРАЖЕНИЯ ПРИ ТОКСОПЛАЗМОЗЕ
   1) алиментарный
   2) воздушно капельный
   3) контактный
   4) воздушно пылевой

4. ИНВАЗИРОВАНИЕ ТОКСОПЛАЗМАМИ В ПЕРВОМ ТРИМЕСТРЕ БЕРЕМЕННОСТИ ПРИВОДИТ К
   1) латентному течению
   2) тяжелому течению у беременной
   3) гибели плода
   4) ни к чему не приводит

5. ИНФИЦИРОВАНИЕ В ПОЗДНИЙ ПЕРИОД БЕРЕМЕННОСТИ ЗАКАНЧИВАЕТСЯ
   1) рождением здорового ребенка
   2) гибелью плода
   3) гибелью беременной
   4) развитием у ребенка генерализованного токсоплазмоза

6. ВОЗБУДИТЕЛЬ ТОКСОПЛАЗМОЗА ОТКРЫТ:
   1) С. Николем и Л. Мансо
   2) Д. Сплендоре
   3) А. И. Федорович

4) А. Себиным

7. ПРИ ИНФИЦИРОВАНИИ В СЕРЕДИНЕ ТРЕТЬЕГО ТРИМЕСТРА ВРОЖДЕННЫЙ ТОКСОПЛАЗМОЗ ЧАЩЕ ПРОТЕКАЕТ

1) субклинически
2) транзиторно
3) с поражением ЦНС и глаз
4) с поражением органов дыхания

8. В ГЕМОГРАММЕ ПРИ ТОКСОПЛАЗМОЗЕ ОБНАРУЖИВАЮТ

1) лейкоцитоз, нейтрофилез, анэозинофилию, ускорение СОЭ
2) лейкоцитоз, лимфоцитоз, анэозинофилию, ускорение СОЭ
3) лейкопению, лимфоцитоз, эозинофилию, нормальное СОЭ
4) лейкопению, нейтрофилез, эозинофилию, снижение СОЭ

9. ПАТОГЕНЕТИЧЕСКАЯ ТЕРАПИЯ ТОКСОПЛАЗМОЗА В ПЕРВУЮ ОЧЕРЕДЬ ДОЛЖНА ВКЛЮЧАТЬ

1) гормонотерапию
2) токсоплазминотерапию
3) стимуляторы неспецифических факторов защиты
4) витаминотерапию

10. ИСХОДОМ ПТ ЯВЛЯЕТСЯ ЧАЩЕ

1) выздоровление
2) рецидивирующее течение
3) хроническая форма
4) неблагоприятный

11. ДЛЯ ПРИОБРЕТЕННОГО ТОКСОПЛАЗМОЗА БОЛЕЕ ХАРАКТЕРНО ТЕЧЕНИЕ

1) тяжелое
2) легкое
3) стертое
4) латентное

12. ВРОЖДЕННЫЙ ТОКСОПЛАЗМОЗ РАЗВИВАЕТСЯ ПРИ ЗАРАЖЕНИИ

1) до беременности
2) во время беременности

3) в детстве
4) при наличие ВТ у беременной

13. СЕРОДИАГНОСТИКА (РСК) ТОКСОПЛАЗМОЗА РАЗРАБОТАНА
1) А. Сплендоре
2) С. Николем
3) А. И. Федорович
4) А. Себиным

14. ТОКСОПЛАЗМА МОЖЕТ ИМЕТЬ ФОРМУ
1) арки, дуги, полумесяца
2) колеса, звезды, шара
3) звезды
4) шара

15. ВПЕРВЫЕ ТОКСОПЛАЗМОЗ У ДЕТЕЙ ОБНАРУЖИЛ
1) А. Сплендоре
2) Ш. Николь
3) А. И. Федорович
4) Кастелани

16. ПРИ ЛАБОРАТОРНОМ ЗАРАЖЕНИИ ТОКСОПЛАЗМАМИ ИНКУБАЦИОННЫЙ ПЕРИОД
1) 3-5 дней
2) до 1 недели
3) до 2 недель
4) определить невозможно

17. ПРИ ЕСТЕСТВЕННОМ ЗАРАЖЕНИИ ТОКСОПЛАЗМАМИ ИНКУБАЦИОННЫЙ ПЕРИОД
1) 3-5 дней
2) до 1-й недели
3) до 2-х недель
4) от нескольких недель до нескольких месяцев

18. ПЕРВИЧНО-ЛАТЕНТНАЯ ФОРМА ПТ ХАРАКТЕРИЗУЕТСЯ
1) отсутствием каких-либо клинических проявлений
2) стертым течением
3) рецидивирующим течением

4) резидуальными проявлениями

19. ВТОРИЧНО-ЛАТЕНТНАЯ ФОРМА ТОКСОПЛАЗМОЗА ПРОЯВЛЯЕТСЯ

1) стертым течением
2) рецидивирующим течением
3) резидуальными проявлениями
4) субклиническим течением

20. ДЛЯ ОСТРОЙ ФОРМЫ ВТ ХАРАКТЕРНО ТЕЧЕНИЕ

1) латентное
2) стертое
3) рецидивирующее
4) тяжелое

21. ПРИ ОСТРОЙ ФОРМЕ ВТ ХАРАКТЕРНО РАЗВИТИЕ

1) тяжелого энцефалита
2) миокардита
3) острой почечной недостаточности
4) менингита

22. ПРОГНОЗ ПРИ ВТ

1) благоприятный
2) сомнительный
3) серьезный
4) благоприятный при своевременной терапии

23. ПРОГНОЗ ПРИ ОСТРОМ ТОКСОПЛАЗМОЗЕ

1) благоприятный
2) сомнительный
3) серьезный
4) неблагоприятный

24. ПРИ ОСТРОЙ ФОРМЕ ВТ ЧАЩЕ ВСЕГО ПОРАЖАЮТСЯ

1) мягкая и твердая мозговые оболочки
2) органы слуха
3) глаза
4) костно-мышечный аппарат

25. ХРОНИЧЕСКАЯ ФОРМА ВРОЖДЕННОГО ТОКСОПЛАЗМОЗА ЧАЩЕ ВСЕГО ПРОЯВЛЯЕТСЯ

1) гидроцефалией, олигофренией, эпилепсией
2) желтухой, гепатомегалией
3) генерализованной лимфаденопатией
4) острой легочной недостаточностью

26. РЕЗИДУАЛЬНЫЕ ПРОЯВЛЕНИЯ ВТ ХАРАКТЕРИЗУЮТСЯ ПОСЛЕДСТВИЕМ ПЕРЕНЕСЕННОГО

1) эндокардита
2) гепатита
3) миокардита
4) энцефалита

27. ХРОНИЧЕСКОЕ ТЕЧЕНИЕ ПТ ЧАЩЕ ПРОЯВЛЯЕТСЯ

1) Субфебрильной лихорадкой, генерализованной лимфаденопатией
2) пневмонией
3) тяжелым гепатитом
4) поражением эндокарда и перикарда

28. ПРИ ПОРАЖЕНИИ СЕРДЕЧНО-СОСУДИСТОЙ СИСТЕМЫ ПРИ ХРОНИЧЕСКОЙ ФОРМЕ ПТ ЧАЩЕ ВСЕГО РАЗВИВАЕТСЯ

1) артериальная гипертония
2) миокардит
3) эндокардит
4) перикардит

29. ДЛЯ ПРИОБРЕТЕННОГО ТОКСОПЛАЗМОЗА БОЛЕЕ ХАРАКТЕРНО ПОРАЖЕНИЕ

1) вегетативной нервной системы
2) периферической нервной системы
3) парасимпатической нервной системы
4) ЦНС

30. ПЕРВИЧНО-ЛАТЕНТНАЯ ФОРМА ТОКСОПЛАЗМОЗА ОТЛИЧАЕТСЯ ОТ ВТОРИЧНО-ЛАТЕНТНОЙ

1) отсутствием клинических проявлений
2) признаками поражения глаз

3) гепатоспленомегалией
4) наличием кальцификатов

31. РЕЗИДУАЛЬНЫЙ ТОКСОПЛАЗМОЗ - ЭТО ПОРАЖЕНИЕ

1) органов слуха
2) органов зрения
3) органов обоняния
4) костно–мышечной системы

32. ОСТРЫЕ ФОРМЫ ПТ, ПРОТЕКАЮЩИЕ БЕЗ ЭНЦЕФАЛИТА ПРИОБРЕТАЮТ

1) атипичный характер
2) астено-вегетативный
3) тифоподобный
4) латентый характер

33. ВТОРИЧНО-ЛАТЕНТНАЯ ФОРМА ТОКСОПЛАЗМОЗА ОТЛИЧАЕТСЯ ОТ ПЕРВИЧНО-ЛАТЕНТНОЙ

1) отсутствием клинических проявлений
2) наличием симптоматической эпилепсии
3) поражением ЦНС
4) выраженным поражениям печени

34. КЛИНИЧЕСКАЯ ДИАГНОСТИКА ТОКСОПЛАЗМОЗА ПОДТВЕРЖДАЕТСЯ

1) РСК с красителем Себина–Фельдмана
2) РНГА
3) РПГА
4) РТГА

35. СЕРОЛОГИЧЕСКАЯ ДИАГНОСТИКА ТОКСОПЛАЗМОЗА ДОПОЛНЯЕТСЯ

1) бактериологией
2) вирусологией
3) внутрикожной пробой
4) иммунологией

36. НАИБОЛЕЕ ДИАГНОСТИЧЕСКИЙ МЕТОД ДИАГНОСТИКИ ТОКСОПЛАЗМОЗА

1) РСК
2) НРИФ
3) внутрикожная проба
4) паразитологический (микроскопия мазков)

37. СРЕДИ ВСЕХ ХОРИОРЕТИНИТОВ НЕЯСНОЙ ЭТИОЛОГИИ НА ДОЛЮ ТОКСОПЛАЗМЕННЫХ ПРИХОДИТЬСЯ

1) до 10%
2) 10-30%
3) 30-50%
4) 50-70%

38. ДЕФИНИТИВНЫЕ ХОЗЯЕВА ПРИ ТОКСОПЛАЗМОЗЕ -ЖИВОТНЫЕ СЕМЕЙСТВА

1) кошачьих
2) псовых
3) куньих
4) парно-копытных

39. ЧАСТОТА ИФИЦИРОВАНИЯ ПЛОДА ПРИ ЗАРАЖЕНИИ МАТЕРИ ТОКСОПЛАЗМОЗОМ ВО ВРЕМЯ БЕРЕМЕННОСТИ

1) не зависит от срока беременности
2) повышается паралельно увеличения срока беременности
3) находится в обратной зависимости
4) наивысшая в первом триместре беременности

40. ПРИ ИНФИЦИРОВАНИИ В ПЕРВОМ ТРИМЕСТРЕ БЕРЕМЕННОСТИ ЧАЩЕ РАЗВИВАЕТСЯ

1) латентное течение
2) стертое течение
3) манифестное течение
4) абортивное течение

Эталон ответов на тестовые задания

1-4)	11-4)	21-1)	31-2)
2-2)	12-2)	22-3)	32-3)
3-1)	13-4)	23-1)	33-2)
4-3)	14-1)	24-3)	34-1)
5-4)	15-3)	25-1)	35-3)
6-1)	16-3)	26-4)	36-4)
7-1)	17-4)	27-1)	37-3)
8-3)	18-1)	28-2)	38-1)
9-2)	19-3)	29-4)	39-2)
10-1)	20-4)	30-1)	40-3)

Ситуационные задачи

Клиническая задача №1

Больная М., 34 лет, в течение многих лет работает в приюте для животных, где содержатся кошки и собаки. Обратилась к врачу с жалобами на слабость, нарушение сна, раздражительность, головную боль, сердцебиение, боль в области сердца, боль в мышцах и суставах. В процессе беседы с больной выяснено, что на протяжении последних 5-6 месяцев отмечает повышение температуры тела до 37,2-37,5°С, плаксивость, необоснованное чувство страха. Замужем, дважды беременность заканчивалась выкидышами, часто болеет респираторными заболеваниями.

При осмотре: кожный покров бледный, пальпируются увеличенные, плотноватые, слегка болезненные подчелюстные, шейные, надключичные, подмышечные, паховые лимфатические узлы от 1 до 3 см в диаметре. Сердечные тоны приглушены, выслушивается систолический шум на верхушке. АД 100 и 55 мм.рт.ст., пульс 95/мин., ритмичный. Живот при пальпации мягкий, печень выступает на 1 см из-под края реберной дуги. На ЭКГ - диффузные изменения в миокарде.

Задания:

1. Поставьте и обоснуйте предварительный диагноз.
2. Назначьте обследование, подтверждающее заболевание.
3. Назначьте терапию в данном клиническом случае.

Клиническая задача №2

На прием в гинекологу женской консультации обратилась пациентка Н., 27 лет, беременная на сроке 26 недель. При скрининг-обследовании выявлены IgM и IgG к АГ токсоплазм. Предъявляет жалобы на слабость. Из анамнеза выяснено, что проживает в частном доме, на протяжении всей жизни дома содержатся кошки. Ранее на токсоплазмоз не обследовалась.

При осмотре: кожный покров чистый, влажный, температура тела – 36,6°С. Лимфатические узлы не увеличены. Живот увеличен за счет беременной матки, печень перкуторно по краю реберной дуги. Беременность развивается нормально, по результатам УЗИ - патологии со стороны плода нет.

Задания:

1. Сформулируйте и обоснуйте диагноз.
2. Какова тактика врача-гинеколога в отношении беременной?
3. Каковы лечебные мероприятия в данном случае?

Эталон ответов на клинические задачи

Клиническая задача №1

1. Приобретенный токсоплазмоз, хроническая форма, период обострения. Диагноз выставлен на основании длительности течения, многочисленных жалоб, субфебрилитета, полиаденопатии, тахикардии, гипотонии, гепатомегалии, аускультативных данных и ЭКГ изменений в сердце, сведений эпидемиологического анамнеза о длительном контакте с домашними животными.
2. Подтверждение осуществляется посредством проведения ИФА на предмет обнаружения специфических IgM и/или IgG. РСК. ПЦР. внутрикожная аллергическая проба с токсоплазмином.
3. Этиотропная терапия: пириметамин 70 мгх1 раз в сутки (со снижением дозировки до 25 мг на 4-е сутки) в сочетании с сульфадизином 500 мгх4 раза в сутки - 7 суток. Провести повторный цикл через 10 дней. Десенсибилизирующая терапия: дезал 5мгх1 раз в сутки.

Клиническая задача №2

1. Приобретенный токсоплазмоз, латентная форма. Диагноз выставлен на основании отсутствия клинической симптоматики, сведений анамнеза о тесном контакте с кошками в течение всей жизни, обнаружении специфических антител ИФА.
2. Направление на консультацию к инфекционисту.
3. Для снижения риска развития врожденного токсоплазмоза у плода необходимо назначение спирамицина в дозе по 3 млн ЕД х3 раза в сутки в течение 3 недель.

РЕКОМЕНДУЕМАЯ ЛИТЕРАТУРА

- *основная:*

1. Сергиев В. П., Лобзин Ю. В., Козлов С. С. Паразитарные болезни человека (протозоозы и гельминтозы). – Санкт-Петербург, 2011.- с.156-172.
2. Инфекционные болезни у детей/под ред. Э.Н Симованьян.- Ростов н/Д.: Феникс, 2011.- с.670-687.
3. Инфекционные болезни у детей / под ред. проф. В. Н. Тимченко.- СПб.: СпецЛит, 2012.- с.549-556.
4. Инфекционные болезни и эпидемиология: учебник/В.И. Покровский, С.Г. Пак, Н.И. Брико.-3-е изд.,испр. и доп.2013.-1008с.
5. Инфекционные болезни у детей: учебник/ В.Ф. Учайкин, О.В.Шамшева. - М.:ГЭОТАР-Медиа,2015.- 800с.
6. Инфекционные болезни: учебник/под ред. Н.Д. Ющука, Ю.Я. Венгерова.-М.:ГЭОТАТ-Медиа, 2016.-704с.

- *дополнительная:*

1. Токсоплазмоз / Вектор «БЕСТ». Новосибирск, 2019. – 12с.
2. Погорелова Л.В. / Врожденный токсоплазмоз. Методич. разработка – Ставрополь, 2017. – 16с.
3. Клинический протокол диагностики и лечения токсоплазмоза / Б.Н. Кошерова, Л.А. Муковозова, А.З. Токаева, Ш.А.Кулжанова и др. Казахстан, 2016. – 17с.
4. Дажы-Сегбе З. Б., Галактионова М. Ю. Токсоплазмоз у детей (клиника, диагностика, лечение и профилактика). Учебно-методическое пособие. – Красноярск, 2015, с.3-13.
5. Саидов М. С., Царуева Т. В. Лабораторная диагностика токсоплазмоза. Учебно-методическое пособие. – Махачкала, 2015, - с.3-23.
6. Токсоплазмоз во время беременности: профилактика, диагностика, лечение /Репродуктивная эндокринология. 2013, №1 (9). – с.86-90.
7. Карпов И. А., Данилов Д. Е., Иванова М. А. Токсоплазмоз. Учебно-методическое пособие. – Минск, 2007, с.3-13.
8. Бронштейн А. М., Токмалаев А. К. Паразитарные болезни человека: протозоозы и гельминтозы. – Москва, 2002, с.54-61.